Квітень 2017 випуск №7 (22)

Наступний випуск — 27 квітня 2017 року

Medicis

Ендоскопічне лікування кровоточивого диверсійного запаленого резервуара за допомогою спрею глюкози високої концентрації

сторінка 10

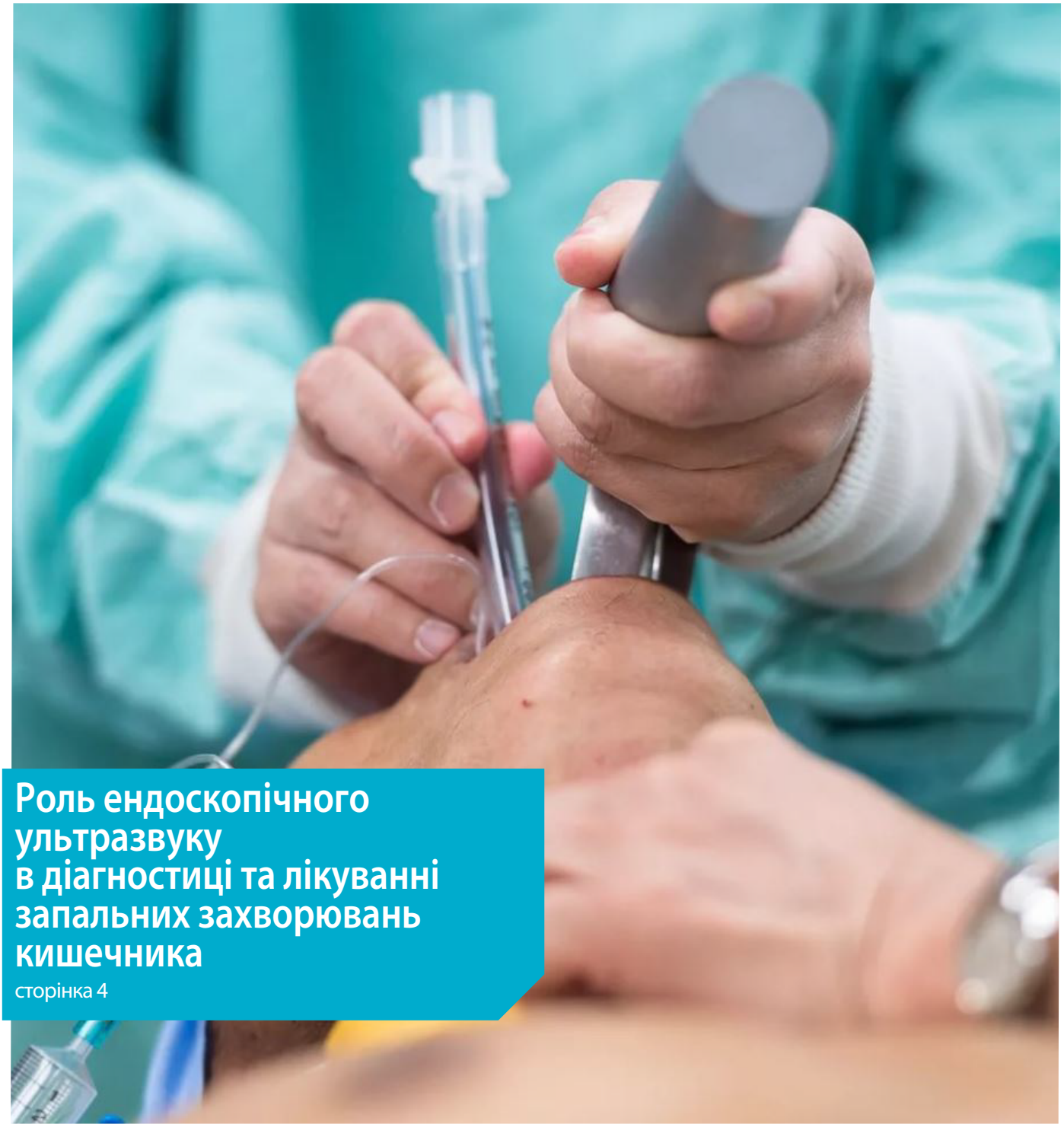

Роль ендоскопічного ультразвуку в діагностиці та лікуванні запальних захворювань кишечника

сторінка 4

НОВИНИ

Кожен другий український пацієнт відмовляється від лікування через дорогі ліки

Такі дані отримав БФ «Пацієнти України» в результаті дослідження, проведеного в рамках проекту Агентства США з міжнародного розвитку USAID «(Без) оплатна медицина».

Більшість українців, які брали участь в фокус-групах (94%), вважають найбільшою проблемою високу вартість лікарських засобів. Більше половини респондентів (56%) з фінансових причин брали не всі прописані препарати. 70% хворих займаються самолікуванням.

43% опитаних для проходження лікування були змушені позичати гроші або продавати цінні речі та майно, близько половини поскаржилися на підроблені або неякісні препарати.

Крім того, майже всім опитаним доводилося використовувати кредитні або заощаджені кошти, просити про матеріальну допомогу родичів і знайомих, звертатися до тих з них, хто живе в іншому регіоні, для придбання препаратів за нижчою ціною, а також економити на таких статтях бюджету, як харчування, відпочинок, придбання техніки, покупка одягу.

Непрофесіоналізм медичного персоналу відзначили 40% пацієнтів. Йдеться про некомпетентність і байдужість лікарів, про те, що часто вони не розпитують пацієнта про його стан і не пояснюють або пояснюють занадто поверхово, що саме вони призначають, йдеться в повідомленні. Медики пропонували пацієнтові вибір між дорогими і дешевими препаратами лише в половині випадків.

Аналіз топ-100 найбільш продаваних ліків в аптеках України показав, що пацієнти щорічно витрачають понад 3 млрд грн на препарати, без яких можна було б обійтися.

Дослідження проводилися з квітня по вересень 2016 року. Кількість опитаних в аналізі не вказується.

Джерело: Інтерфакс-Україна

МОЗ пообіцяв сімейним лікарям зарплату в 200 тисяч гривень

В інтерв'ю LIGA.net в.о міністра охорони здоров'я Уляна Супрун заявила, що хороші сімейні лікарі зможуть заробляти по 150-200 тисяч гривень на рік після реформи первинної ланки медицини. Але для цього потрібно укласти контракти з двома тисячами пацієнтів.

«Це одна з найважливіших речей: щоб лікарі та інші медспівробітники отримали гідну зарплату і гідні умови роботи ... На рівні інших лікарів це буде залежати від місця роботи, від того, своя у них практика або поліклініка, або лікарня», — сказала вона.

Супрун заявила, що сімейний лікар зможе обслуговувати 1500-2000 пацієнтів.

Джерело: Ліга.нет

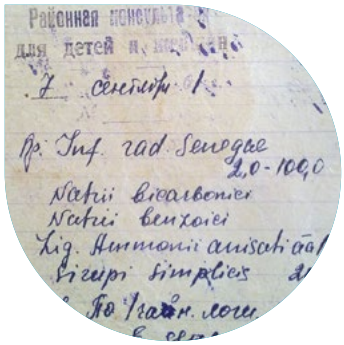

Тепер лікар буде виписувати рецепти для пацієнтів на латині

Уляна Супрун підписала наказ, який зобов'яже лікарів виписувати рецепти на препарати на латині.

Саме в рецепті на латині повинні бути вказані: міжнародна запатентована назва, торгова назва, назва формотворчих та коригуючих речовин, склад лікарського засобу та лікарська форма.

Рідною мовою можна буде виписувати тільки лікарські засоби біологічного походження, які не отримували міжнародної запатентованої назви. Також можна буде писати їх пряму торгову назву.

Джерело: ЛігаЗакон

МОЗ просить Кабмін заборонити поставки ліків з Росії

МОЗ України направив до Кабміну лист з пропозицією відмовитися від поставок російських ліків на український ринок. Про це в Facebook повідомила в.о. голови МОЗ Уляна Супрун.

«Не можна одночасно вбивати українців і «піклуватися» про їхнє здоров'я. Команда МОЗ ініціює відмову від лікарських засобів російського виробництва. Подвійних стандартів бути не повинно: країна, що розв'язала війну проти українського народу, не має права заробляти на нашому лікуванні», — зазначила вона.

Супрун додала, що Міністерство охорони здоров'я заохочує українських та іноземних виробників виводити на ринок якісні замінники для препаратів російського виробництва.

Джерело: Facebook

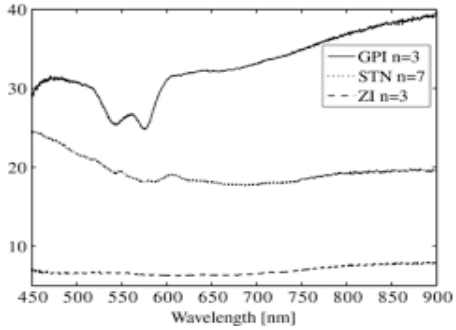

СПЕКТРОСКОПІЯ РОЗСІЮВАННЯ СВІТЛА ВИЗНАЧАЄ ЗЛОЯКІСНИЙ ПОТЕНЦІАЛ КІСТ ПІДШЛУНКОВОЇ ЗАЛОЗИ

Douglas K. Pleskow

ДЖЕРЕЛО: ZHANG L, ET AL. NATURAL BIOMEDICAL ENGINEERING 2017

Переклад з англійської — Антон Сверстюк

Спектроскопія розсіювання світла (СРС) — це новий оптичний метод, заснований на використанні просторового стробуючого волоконно-оптичного зонда. Методика допомагає визначити злоякісний потенціал кіст підшлункової залози при рутинній діагностичній ендоскопічній тонкоголковій аспірації з ультразвуковим контролем із значно вищою точністю, ніж сучасна діагностика.

Здатність СРС диференціювати передракові і доброякісні кісти може допомогти запобігти проведенню непотрібних операцій і призвести до ранньої діагностики раку підшлункової залози.

Головний дослідник Douglas K. Pleskow, AGAF, FASGE, доцент в Гарвардській медичній школі, клінічний керівник відділу гастроентерології та директор програми в онкологічному центрі колоректального раку Beth Israel Deaconess в прес-релізі охарактеризував цю нову технологію як ту, що «трансформує оцінку кіст підшлункової залози». Ця методика забезпечує високий рівень точності при виявленні потенційної злоякісної трансформації цих кіст.

Кісти підшлункової залози зустрічаються приблизно у 3-15% населення США, і вони частіше виявляються через поліпшення якості візуалізації за допомогою МРТ і КТ зображень.

Однак було показано, що ендоскопічне ультразвукове дослідження (ЕУЗД) є більш надійним, ніж МРТ або КТ, для диференціювання доброякісних і злоякісних кіст. Тому лікарі покладаються на біопсію і цитологію після тонкоголкової аспірації за допомогою ЕУЗД для визначення злоякісності пухлини, але це відбувається приблизно в половині випадків, що робить операцію золотим стандартом для діагностики кіст підшлункової залози.

Технологія діагностичної візуалізації на основі СРС, що заснована доктором медичних наук, директором Центру перспективних біомедичних зображень та фотоніки Медичного центру Beth Israel Deaconess Lev T. Perelman та його колегами, відрізняється від сучасної діагностики дизайном, який буде використовуватися під час ЕУЗД.

«Нещодавно розроблений пристрій СРС для діагностики кіст підшлункової залози має мініатюрний волоконно-оптичний зонд, який пропускається через голку при тонкоголковій аспіраційній біопсії для безпосереднього контакту зі стінкою кісти підшлункової залози, — каже Pleskow. — Зонд збирає дані з декількох різних ділянок кісти і за допомогою створеного алгоритму ідентифікує спектри відбитого світла. Це дозволяє визначити гістологічні властивості стінки кісти, що дає можливість повністю охарактеризувати кісту, що корелює з хірургічними зразками, демонструючи високу чутливість і специфічність. Унікальна особливість цього інструменту дозволяє провести неінвазивну оптичну біопсію в декількох місцях, захоплюючи більшу частину внутрішньої поверхні кісти».

Щоб оцінити точність пристрою, Pleskow і колеги провели подвійне сліпе проспективне дослідження, в якому використовували СРС для аналізу 14 кіст під час тонкоголкової біопсії на ЕУЗД і 13 — після операції. Апарат правильно діагностував кісти з точністю 95% (95% CI, 78-99), що статистично перевершує передопераційну цитологію з точністю 58% (P=0,002). Крім того, діагноз СРС відповідав результатам післяопераційної гістопатології (золотого стандарту).

«Ми вважаємо, що ця методика може виявити наявність передракових і ранніх злоякісних кістозних уражень підшлункової залози, одночасно класифікуючи їх, тим самим допомагаючи прийняти рішення про хірургічне втручання або подальше спостереження, — додав Pleskow. — В даний час СРС не використовується для оцінки кіст підшлункової залози в режимі реального часу. Зібрані дані аналізуються після процедури, що аналогічно отриманню кістозної рідини і відправці зразків до лабораторії. Інформація повертається з лабораторії через кілька днів, що часто викликає тривогу у пацієнта. Ми очікуємо, що аналіз данних СРС в реальному часі буде доступний у найближчий термін. Як тільки це буде зроблено, ми зможемо повідомити пацієнтові про походження кістозного утворення з дуже високим рівнем точності».

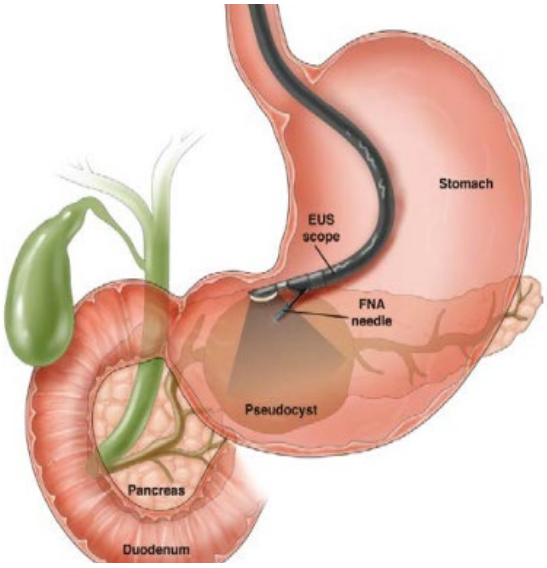

РОЛЬ ЕНДОСКОПІЧНОГО УЛЬТРАЗВУКУ В ДІАГНОСТИЦІ ТА ЛІКУВАННІ ЗАПАЛЬНИХ ЗАХВОРЮВАНЬ КИШЕЧНИКА

Kyle J Fortinsky[1], Elaine Yong[2], Brian Yan[3] and Zane R Gallinger[1]
[1]Відділення гастроентерології, Університет Торонто, Торонто, Канада
[2]Відділення гастроентерології, лікарня Sunnybrook, Торонто, Канада
[3]Відділення гастроентерології, Університет Західного Онтаріо, Лондон, Канада

Джерело: Journal of Inflamatory Bowel Diseases & Disorders 2016 1:109
Переклад з англійсьої — Юрій Климюк

Вступ

Ендоскопічне ультразвукове дослідження (ЕУЗД) — це радіографічна методика, яка швидко розвивається та має різні діагностичні і терапевтичні покази до застосування. Вона часто використовується для допомоги в лікуванні панкреатобіліарних захворювань, таких як холедохолітіаз і псевдокісти підшлункової залози, а також для лікування гастроінтестинальних утворень. ЕУЗД використовується для стадіювання внутрішньо- і позапросвітних пухлин стравоходу, шлунка і товстої кишки та при кровотечі з верхніх відділів шлунково-кишкового тракту (ШКТ), щоб знайти судину, яка кровоточить і зупинити кровотечу. ЕУЗД також стає все більш корисним у пацієнтів із запальними захворюваннями кишечника (ЗЗК).

Роль ЕУЗД у пацієнтів із ЗЗК була вивчена в декількох невеликих дослідженнях. У них вивчалася користь ЕУЗД як методу, який дозволяє відрізнити хворобу Крона (ХК) від виразкового коліту (ВК), а також оцінити залучення періанальної ділянки в патологічний процес. У цьому огляді ми обговоримо поточні дані, які стосуються ЕУЗД при ЗЗК, і можливі майбутні напрямки, при яких ЕУЗД може використовуватися при діагностичних і терапевтичних показах.

Диференціація хвороби Крона і виразкового коліту

Діагноз ЗЗК часто робиться на основі ендоскопічних, патогістологічних і/або рентгенологічних досліджень. Більшості пацієнтів може бути правильно встановлений діагноз ХК або ВК на основі цієї інформації. Проте, приблизно у 10-15% пацієнтів із ЗЗК точний діагноз неясний і може стати причиною невизначеності, коли справа доходить до вибору певних варіантів консервативного і хірургічного лікування.

Тільки одне дослідження на сьогоднішній день вивчило користь ЕУЗД для уточнення діагнозу ЗЗК. У проспективному дослідженні 52 пацієнтів з активним ЗЗК Ellrichmann продемонстрував здатність ЕУЗД диференціювати типи ЗЗК, ідентифікуючи залучення слизових і підслизових шарів, а також суміжну лімфаденопатію. Кожному пацієнту були виконані ендоскопічні біопсії як доповнення до радіального ЕУЗД з прямим оглядом середньої частини сигмоподібної кишки. У пацієнтів з ВК товщина слизової

Таблиця 1. Дослідження Ellrichmann, в якому порівнювали пацієнтів з ХК і ВК, грунтуючись на потовщенні слизової оболонки, підслизового шару і параободовій лімфаденопатії при візуалізації на рівні середньої частини сигмовидної кишки під час ЕУЗД з прямим оглядом.

Тип ЗЗК	Потовщення слизової оболонки	Потовщення підслизового шару	Параободова лімфаденопатія
Хвороба Крона	1.32±0.17 мм	2.01±0.22 мм	Виявлена у 73% пацієнтів
Виразковий коліт	2.08±0.11 мм	1.01±0.08 мм	Не виявлена у пацієнтів
Різниця	P=0.0001	P=0.0001	-

оболонки була збільшена, а підслизовий і м'язовий шари мали нормальну товщину. Навпаки, пацієнти з ХК мали значне потовщення тільки підслизового шару. Крім того, параободові лімфатичні вузли були виявлені у більшості пацієнтів з активною ХК, а у пацієнтів з ВК лімфаденопатії виявлено не було (Таблиця 1).

Хоча це дослідження підтверджує користь застосування ЕУЗД при розрізненні ХК і ВК на основі вимірів товщини стінок різних шарів, залишається неясним, чи можуть бути виявлені аналогічні відмінності у пацієнтів з невизначеним колітом.

Оцінка активності захворювання

ЕУЗД може використовуватися для оцінки активності хвороби при ЗЗК, тим самим спрямовуючи рішення про лікування і контролюючи відповідь на нього. Ellrichmann продемонстрував значно більшу товщину стінок у пацієнтів з активною ХК або ВК (3,51 мм, 95% CI 2,36-2,66 мм) в порівнянні з пацієнтами з ХК або ВК, які перебували в стадії ремісії (1,76 мм , 95% CI 1,74-1,78 мм). Примітно, що повна товщина стінок і ознаки запалення за результатами гістології після біопсії сильно корелювали (r=0,43 для ВК, r=0,69 для ХК).

В іншому проспективному дослідженні Tsuga виконав ЕУЗД в прямій кишці 72 пацієнтів з ВК і порівняв їх з результатами 36 здорових осіб контрольної групи. Tsuga підтвердив, що загальна товщина стінок мала високе прогностичне значення для гострого запалення у пацієнтів з ВК в порівнянні з представниками здорової контрольної групи, також ступінь ураження стінки прямої кишки корелювала зі ступенем ураження при ендоскопії. Була розроблена система оцінки, що дозволяє краще характеризувати активність хвороби в прямій кишці у пацієнтів з ВК (Таблиця 2). Ця система дозволяє більш об'єктивно описувати пряму кишку і сприяє визначенню активності хвороби (Зображення 1 і 2).

У проспективному дослідженні за участю 23 пацієнтів з неактивним ВК, що було підтверджено клінічними симптомами і ендоскопічними дослідженнями, Higaki виконав базове ректальне ЕУЗД для визначення товщини стінки. У всіх пацієнтів підтримувалася медикаментозна терапія або сульфасалазином 2 г/добу, або 5-аміносаліциловою кислотою 1,5 г/добу. Спостереження проводилося протягом 1 року за ознаками клінічного або ендоскопічного рецидиву. Higaki ідентифікував 8 пацієнтів з рецидивом протягом цього часу. Цікаво, що у пацієнтів, які рецидивували протягом першого року, спостерігалося значно більше потовщення ректальної стінки в перших 3-х шарах на вихідному ЕУЗД (2,73 мм, 95% CI 2, 13-3,33 мм) в порівнянні з пацієнтами в ремісії (1,79 мм, 95% CI 1,56-1,99 мм, P=0,0001). Це дослідження свідчить, що ЕУЗД може виявляти пацієнтів з ВК, які з більшою ймовірністю рецидивують і, отже, вимагають більш агресивного лікування і/або моніторингу.

У найбільшому проведеному на сьогоднішній день обсерваційному дослідженні за участю 200 пацієнтів з ВК, Hurlstone зіставив оцінку ЕУЗД з результатами гістопатології, а також з ендоскопічними і клінічними показниками. Hurlstone продемонстрував, що дані ЕУЗД, взяті по всій товстій кишці, корелюють з ендоскопічними, клінічними і гістопатологічними системами оцінки (значення каппа складає від 0,48 до 0,78). Нарешті, велике проспективне дослідження за участю 67 пацієнтів з ВК і 46 пацієнтів з ХК оцінило ефективність контрастного посиленого трансабдомінального ультразвукового дослідження при оцінці активності захворювання.

В цілому, Socaciu встановив, що контрастне абдомінальне ультразвукове дослідження дещо краще корелює з встановленою активністю хвороби при ендоскопії, ніж тільки клінічні скорингові системи, і тому являє собою потенційно неінвазивний спосіб моніторингу хвороби у цих пацієнтів. На жаль, немає досліджень, щоб порівняти зображення, отримані за допомогою ЕУЗД, і трансабдомінальні зображення, щоб визначити, яка методика є більш ефективною у тактиці лікування.

Перианальна хвороба

Недавні керівництва з діагностики перианальної хвороби Крона з утворенням нориць рекомендують

Таблиця 2. Розроблена Tsuga система оцінки, яка використовується для опису результатів, що спостерігаються при ЕУЗД у пацієнтів з активним ВК.

Результат (кількість балів)	Потовщення стінки	Межа слизового та підслизового шару	Межа підслизового та власного м'язового шару
I	відсутнє	гладка	гладка
II	наявне	гладка	гладка
IIIa	наявне	нерівна	гладка
IIIb	наявне	нерівна	нерівна
IVa	наявне	розмита	гладка
IVb	наявне	розмита	нерівна

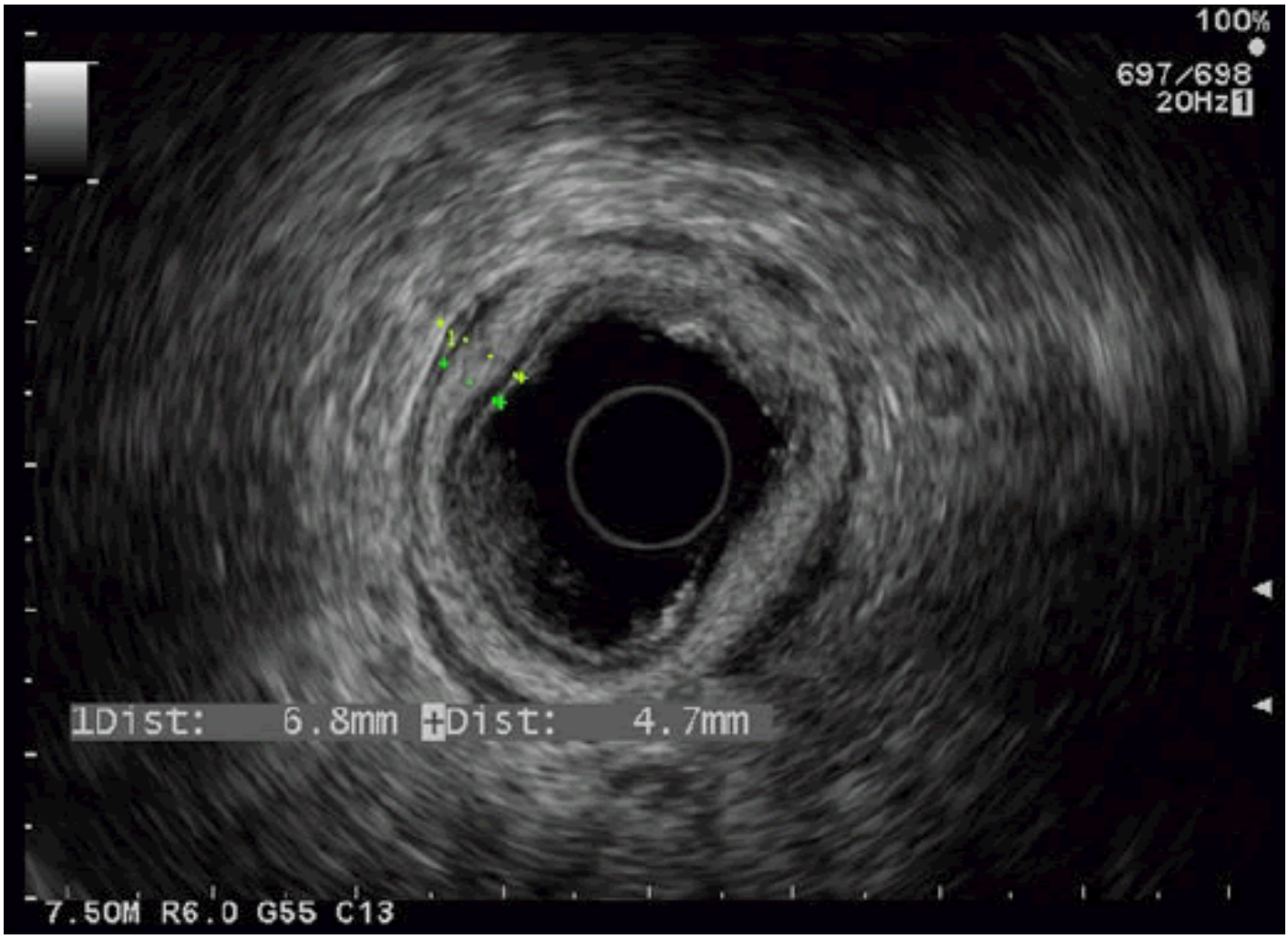

Зображення 1. Радіальне ЕУЗД прямої кишки у пацієнта з ВК демонструє збільшення загальної товщини стінки з гладкими межами між слизовим і підслизовим шарами і між підслизовим і власне м'язовим шарами, що відповідає групі 2 за шкалою Tsuga.

використовувати МРТ з високою роздільною здатністю або ЕУЗД для оцінки захворювання. Хоча дані про використання МРТ і обстеження під анестезією в діагностиці перианальної хвороби більш надійні, невеликі дослідження показали відмінну діагностичну точність ЕУЗД із залученням перианальної ділянки при ХК, а також його потенційну роль у виборі терапії.

В проспективному дослідженні Schwartz були рандомізовані 34 пацієнти з ХК для оцінки перианальної хвороби за допомогою ЕУЗД, МРТ або обстеження під анестезією. ЕУЗД і обстеження під анестезією продемонстрували найвищу точність при виявленні анатомії нориці на 91% (91%, CI 75% -98%), МРТ була точною на 87% (CI 69% -96%). При поєднанні МРТ тазу або ректального ЕУЗД з хірургічної оцінкою, точність збільшилася до 100%.

Ще одне проспективне дослідження Spradlin було спробою використовувати ЕУЗД для визначення тактики терапії при перианальній ХК. Пацієнтів, відібраних випадковим шляхом для групи ЕУЗД, лікували за допомогою консервативних і хірургічних методів, керуючись результатами ЕУЗД на 22 і 38 тижнях з припиненням дренування в якості первинного результату. Пацієнтам в контрольній групі проводили ЕУЗД після реєстрації, а також після завершення дослідження. Рішення щодо тактики в контрольній групі приймалися на розсуд хірурга. Хоча розмір вибірки дослідження був невеликим (10 пацієнтів), група втручання продемонструвала тенденцію до більш раннього закриття нориць.

Використання ЕУЗД для характеристики диспластичних уражень

Ще одним застосуванням для ЕУЗД є оцінка потенційно диспластичних уражень слизової оболонки. Сучасні керівництва припускають, що пацієнти з хронічним ВК повинні проходити контрольне обстеження для виявлення дисплазії з використанням або хромоендоскопії, або множинних випадкових біопсій. Пацієнтів з дисплазією високого ступеня часто направляють для проведення колектомії, і якщо є ендоскопічно видиме ураження, можна розглянути спробу ендоскопічної резекції слизової оболонки (EMR).

Рішення пов'язані з тактикою при дисплазії низького ступеня можуть бути більш складними. Останні керівництва, опубліковані Європейською Організацією хвороби Крона і коліту, передбачають багатодисциплінарну детальну колективну дискусію, щоб визначити, чи потрібно пацієнтові провести колектомію або повторити хромоендоскопію з додатковими випадковими біопсіями протягом

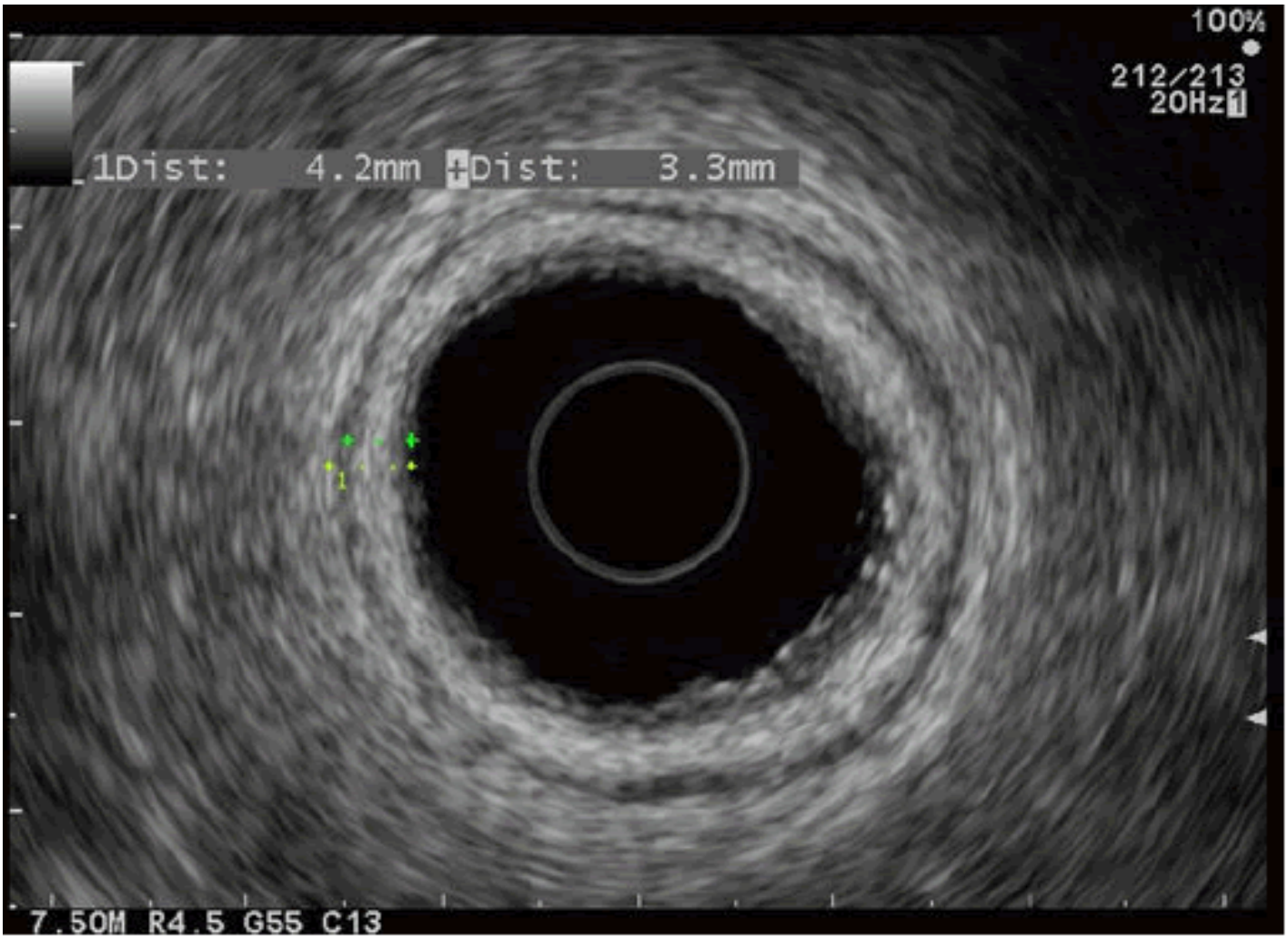

Зображення 2. Радіальне ЕУЗД прямої кишки у пацієнта з ВК, яке демонструє збільшену загальну товщину стінок, розмиту межу між слизовим і підслизовим шаром і нерівну межу між підслизовим і м'язовим шаром, що відповідає групі 4b за шкалою Tsuga.

3 місяців. Хоча це не рекомендується в інструкціях, але на ЕУЗД можна точно визначити глибину інвазії і згодом краще приймати рішення. Проспективне дослідження за участю 13 пацієнтів продемонструвало хорошу кореляцію між оцінкою при ЕУЗД найглибшого шару інвазії в порівнянні з гістопатологічною глибиною.

Після визначення глибини інвазії при ЕУЗД, пухлини видаляли з використанням резекції слизової оболонки або колектомії. За допомогою ЕУЗД вдалося точно передбачити глибину інвазії в 15 з 16 пухлин. Це дослідження дозволяє припустити, що ЕУЗД могло б дозволити прийняти часто важке рішення про те, чи намагатися усунути диспластичні утворення за допомогою EMR або відправити пацієнта на колектомію. Проте, користь такого підходу є не досить зрозумілою, тому він повинен використовуватися з обережністю.

Майбутні напрямки

Оскільки галузь діагностичного і терапевтичного ЕУЗД продовжує розвиватися, користь цього дослідження у пацієнтів із ЗЗК буде рости. Незабаром ЕУЗД може стати альтернативним методом, замінюючи абдомінальне УЗД, КТ або МРТ черевної порожнини для виявлення ознак активного запалення. Більш того, ЕУЗД може використовуватися для розширення існуючих ендоскопічних скорингових систем і навіть виключити необхідність біопсії при певних обставинах.

Ще одним можливим застосуванням ЕУЗД може бути класифікація і лікування стенозів, пов'язаних з ХК. Зокрема, за допомогою ЕУЗД можливо відрізняти злоякісні стриктури від доброякісних і визначати, чи є ураження гострим або хронічним запаленням. Нарешті, по мірі того, як терапевтичні методи ЕУЗД продовжують розвиватися, є надія, що гастроентерологи зможуть лікувати перианальні нориці та абсцеси, поміщаючи силіконові петлі (Setons) під ЕУЗД-контролем без необхідності хірургічного консультування і обстеження під наркозом. Необхідно більше співпраці та досліджень між гастроентерологами, зацікавленими ЗЗК, і терапевтичними ендоскопістами для подальшого визначення ролі діагностичного і терапевтичного ЕУЗД в лікуванні пацієнтів із ЗЗК.

ТЕХНОЛОГІЇ

Альтернатива стандартній пероральній підготовці до колоноскопії

Дослідники виявили, що пацієнти, які підлягають моніторованому механічному очищенню кишечника перед колоноскопією, мають шанс успішніше пройти процедуру, ніж ті, кому призначена стандартна пероральна підготовка.

Дослідження показало, що система HyGleaCare є ефективною альтернативою традиційному препарату, хоча і не є широко доступною.

«Багато людей відмовляються від колоноскопії з метою скринінгу через незручності пероральних препаратів для підготовки до дослідження і через переривання повсякденного життя, — говорить д-р Harish Gagneja з гастроентерологічної клініки Остін в Техасі, який очолив останню роботу. — Шляхом спрощення підготовки більше людей буде проходити скринінгову колоноскопію і дотримуватися будь-яких запропонованих рекомендацій до цієї процедури».

В системі HyGleaCare використовується повільний потік води, який під впливом гравітації вводиться в пряму кишку через наконечник. Потік викликає природну перистальтику, яка дозволяє виділяти вміст кишечника.

«Пацієнт перебуває під наглядом під час ретельного контрольованого промивання товстої кишки в центрі HyGleaCare, розташованому поруч з центром ендоскопії. — відзначив доктор Gagneja. — Навчений технік спостерігає пацієнта під час процедури і контролює виділення з товстої кишки до тих пір, поки вони не стануть прозорими, а потім відправляє пацієнта на колоноскопію».

Джерело: Gastroendonews

Трансформація відео з цистоскопії в 3D-модель органу

Ендоскопія в білому світлі широко використовується для діагностичної візуалізації внутрішніх органів і порожнин тіла, проте неможливість зіставити окремі 2D-зображення з тривимірною морфологією органу обмежує застосування цієї інформації для досліджень фізіології захворювань або спостереження за раковими хворобами. В результаті більшість відеоданих з величезним потенціалом, отриманих під час ендоскопії, використовується тільки в режимі реального часу і потім не застосовується.

Вчені зі Стенфорда розробили методику використання відеоданих, отриманих при цистоскопії, для створення 3D-реконструкцій сечового міхура, що може бути використано для діагностики і підготовки до проведення інтервенційних процедур.

Як зазначає журнал Biomedical Optics Express, цей метод не вимагає спеціального обладнання, крім того, що вже використовується під час рутинної цистоскопії. Для обробки відеоматеріалу необхідний тільки комп'ютер. Відео, створене ендоскопом, подається в комп'ютер, де спеціальні алгоритми обробки зображень перетворюють його в об'ємну модель сечового міхура. Щоб підтвердити, що результати відповідають фактичній структурі візуалізованого об'єкта, команда перевірила техніку на фантомних моделях сечового міхура, продемонструвавши, що віртуальна 3D-структура відповідає фізичній.

Ця методика повинна легко адаптуватися до інших органів, які зазвичай візуалізуються за допомогою ендоскопії, включаючи стравохід, товсту кишку і шлунок.

Джерело: Medgadget

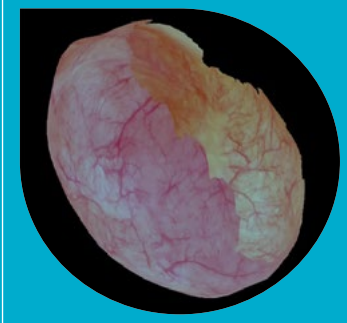

Формувальний каркас для кістки

Покрита біоактивним полідофаміном піна-полімер з пам'яттю форми призначена в якості альтернативи матеріалів, що використовуються в даний час для лікування краніо-щелепно-лицьових дефектів. Найчастіше проміжки заповнюють кістковим трансплантатом, який хірургічно витягають у пацієнта, наприклад, зі стегнової кістки. Такі жорсткі кісткові трансплантати часто важко збирати, і ними не можна легко маніпулювати, щоб вписати в дефекти кістки неправильної форми.

Команда дослідників з Політехнічного інституту Ренсселаера розробляє новий матеріал, який може бути використаний для заміни кісток черепа, втрачених внаслідок травми, хірургічного втручання або вродженого дефекту. Біоактивна піна є легкоподатливою при впливі теплого сольового розчину (аналогічно до губки), що дозволяє хірургам формувати її до відповідності нерівним дефектам черепа, де матеріал твердне на місці. Після імплантації в череп спеціально покриті пори всередині піни притягують кісткові клітини, природно регенеруючи кісткову тканину для заміни піни, яка з часом розчиняється.

Проект почався близько п'яти років тому і вже продемонстрував хорошу біосумісність в попередніх тестах на моделях невеликих тварин. Потрібно ще багато років доопрацювання і тестування, перш ніж продукт потрапить до хірургів як варіант лікування. Однак, за словами головного дослідника, цей підхід має ряд переваг, особливо в порівнянні з іншими, такими як методи тривимірного друку.

Формувальний каркас сприяє загоєнню кісток та може мати широке застосування. У цій технології використовуються переваги власних цілющих властивостей організму, і це є недорогим рішенням, яке не потрібує попередньої адаптації до індивідуального дефекту.

Джерело: Sciencedaily

На правах реклами

PENTAX MEDICAL

OPTIVISTA

Унікальне поєднання оптичного і цифрового поліпшення якості зображень для вдосконалення діагностики in vivo *за допомогою нового процесора EPK-i7010* new

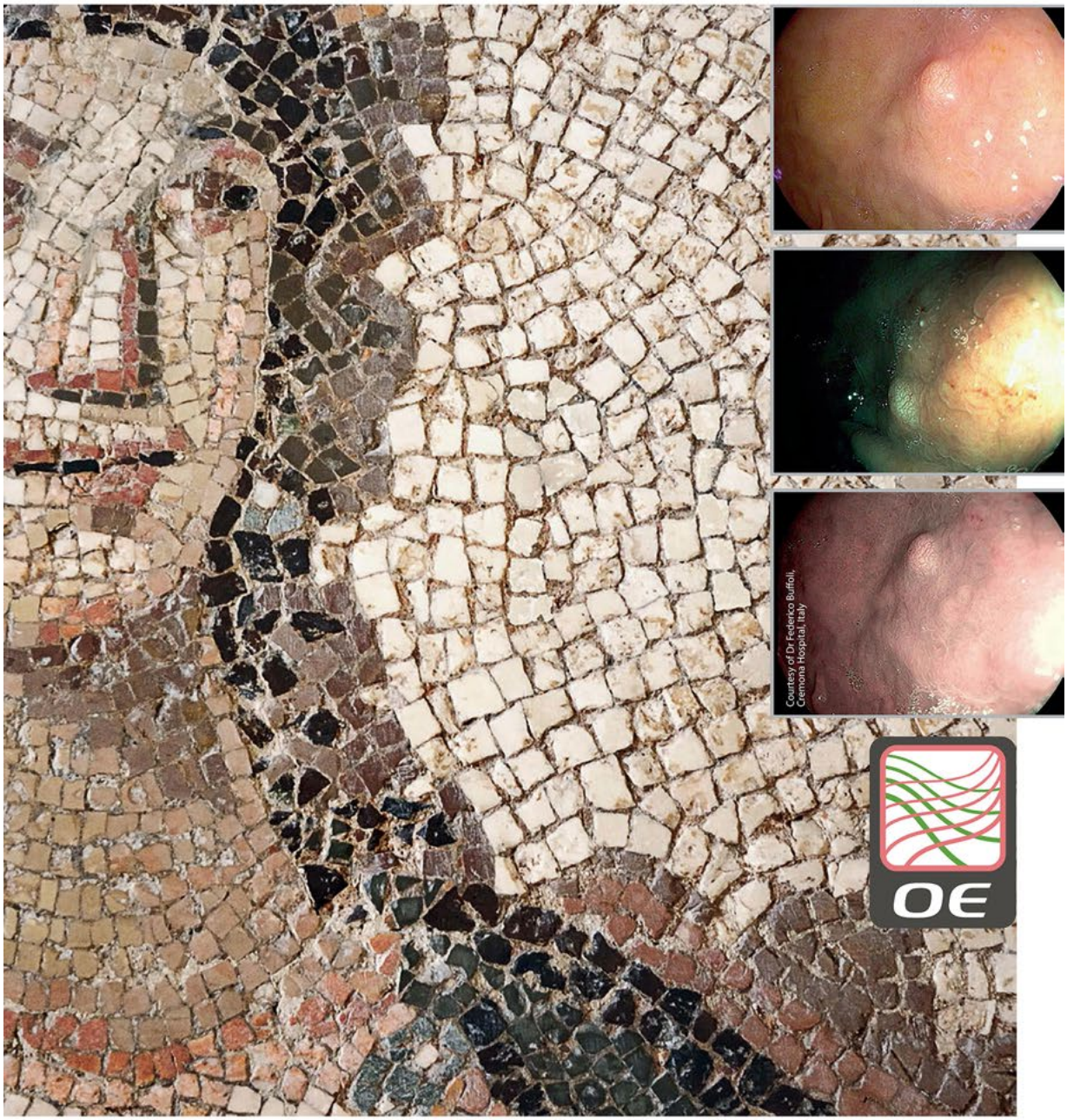

aseca

Представник в Україні ТОВ «АСЕКА»
вул. Євгена Сверстюка, 23, оф. 728, м. Київ 02660
+38 044 503 39 27
e-mail: aseca.ua@gmail.com
www.aseca.com.ua

Зарубіжний досвід

ЕНДОСКОПІЧНЕ ЛІКУВАННЯ КРОВОТОЧИВОГО ДИВЕРСІЙНОГО ЗАПАЛЕНОГО РЕЗЕРВУАРА ЗА ДОПОМОГОЮ СПРЕЮ ГЛЮКОЗИ ВИСОКОЇ КОНЦЕНТРАЦІЇ

ДЖЕРЕЛО: ACG CASE REPORTS JOURNAL 2017;4:E51

Переклад з англійської — Арська Олена

CUSTON T. NYABANGA, MD[1], AND BO SHEN, MD, FACG[2]
[1]КЛІВЛЕНДСЬКА КЛІНІКА, МЕДИЧНИЙ КОЛЕДЖ ЛЕРНЕР, УНІВЕРСИТЕТ CASE WESTERN RESERVE, КЛІВЛЕНД, ОГАЙО, США
[2]ЦЕНТР ЛІКУВАННЯ ЗАПАЛЬНИХ ЗАХВОРЮВАНЬ КИШЕЧНИКА, ЗАХВОРЮВАНЬ ТРАВНОЇ СИСТЕМИ І ХІРУРГІЇ, ФУНДАЦІЯ КЛІНІКИ КЛІВЛЕНДА, ШТАТ ОГАЙО, США

Резюме

Хірургічне закриття стоми з відновленням безперервності кишечника є єдиним лікувальним втручанням, доступними для пацієнтів із запальними захворюваннями кишечника (ЗЗК) з диверсійним запаленням резервуара (ілеоанального каналу), проктитом або колітом. Для пацієнтів, які не є кандидатами на хірургічне відновлення безперервності кишечника, альтернативні хірургічні методи, такі як місцева терапія з мезаламіном, кортикостероїдами або жирними короткоколанцюговими кислотами, продемонстрували лише невелику ефективність. Зупинка масивної кровотечі з запаленого резервуара раніше не була описана. Ми представляємо клінічний випадок пацієнта з виразковим колітом з кров'ю в калі і дифузною кровотечею з слизової оболонки в клубовому резервуарі, яку успішно вилікували за допомогою ендоскопічного розпилення гіпертонічного розчину глюкози.

Вступ

Незважаючи на успіхи медикаментозної терапії у пацієнтів із запальними захворюваннями кишечника, значній кількості пацієнтів з хворобою Крона (ХК) або неспецифічним виразковим колітом (НВК) в кінцевому підсумку потрібна хірургічна резекція кишечника. Відновлювальна проктоколектомія з клубово-анальним анастомозом (з англ. «Ileal pouch-anal anastomosis», IPAA) стала хірургічним методом вибору для пацієнтів з ВК, яким потрібна колектомія.

Під час формування резервуара клубової кишки часто потрібна захисна ілеостомія, що сприяє дозріванню і анастомозу недавно сформованого клубового каналу. Крім того, тимчасова або постійна ілеостома може бути створена у пацієнтів з неспроможністю резервуара, залишаючи тіло резервуара на місці. У диверсійному резервуарі може розвинутися запалення з кровотечею.

Подібно до диверсійного коліту, диверсійний паучіт (від англ. «Pouch», запалений резервуар) — це запальне порушення в клубовому резервуарі, що є результатом виключення цієї ділянки з частини проходження фекалій і подальшої нестачі поживних речовин з люмінальних бактерій. У пацієнтів зазвичай присутні різні симптоми, такі як тенезми, нетримання, кровотеча або наявність слизу в стільці, а також біль у животі. Хронічне запалення, навіть якщо воно протікає безсимптомно, може привести до утворення сильних стриктур і накопичення слизу, що викликає утворення симптоматичних безоарів. Діагноз диверсійного паучіта, заснований на клінічній та хірургічній історії запалення, підтверджений ендоскопічно і гістологічно.

Хоча і рідко, але у деяких пацієнтів може спостерігатися сильна кровотеча зі слизової оболонки, і лікування таких проявів може бути проблематичним. Загальні терапевтичні підходи до кровотечі зі слизової оболонки ШКТ включають іригацію крижаним фізіологічним розчином і фізіологічним розчином з використанням клізм з розчином адреналіну, термокоагуляцію, ендокліпування і трансанальне зшивання. Ці підходи можуть виявитися неефективними в випадках дифузної кровотечі без будь-яких помітних джерел. Було показано, що спрей з гіпертонічним розчином глюкози, який використовується при лікуванні варикозної і пептичної виразкової кровотечі, ініціює гемостаз при кровотечах зі слизової, пов'язаних з променевим ентеритом.

Клінічний випадок

44-річний чоловік поступив в наше відділення інтервенційного лікування ЗЗК з рясною кровотечею з ануса. У нього в анамнезі був ВК, ускладнений асоційованою з колітом низькодиференційованою дисплазією. В 2008 році пацієнту була проведена постлапароскопічна тотальна проктоколектомія з 2-етапною IPAA. Операція з формуванням J-резервуара була ускладнена його запаленням, запаленням «манжетки» (з англ. «Cuffit»), протіканням на кінчику петлі «J» і в ділянці анастомозу.

Зарубіжний досвід

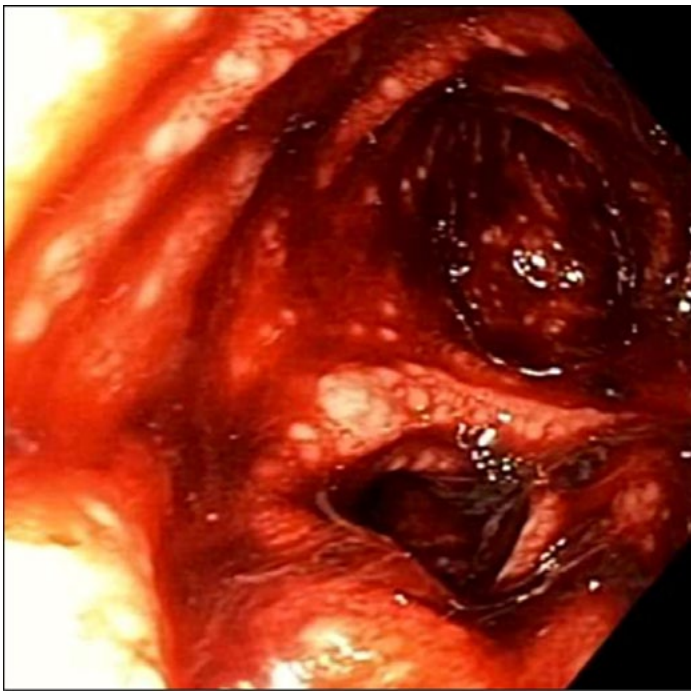

Зображення 1. Ендоскопічне дослідження запаленого резервуара. Показано дифузну активну кровотечу з диверсійного резервуара.

У 2012 році утворився пресакральний синус через хронічне протікання з анастомозу, яке успішно лікували за допомогою синусотомії голчастим ножем. Проте, протікання зберігалося на кінчику петлі «J», незважаючи на численні спроби ендоскопічного лікування за допомогою ендокліпс і використанням системи кліпс «over-the-scope», що потребувало відведення петлевої ілеостомії.

В червні 2015 року в ургентному порядку пацієнт госпіталізований у відділення інтенсивної терапії із наявністю крові в калі. Було проведено ендоскопічне дослідження запаленого резервуара під седацією зі збереженням пацієнта в свідомості. В результаті дослідження виявлено дифузну активну кровотечу з диверсійної аферентної частини анастомозу і тіла резервуара.

Слизова оболонка була набряклою і покрита старою і свіжою кров'ю з активною кровотечею. Жодного джерела кровотечі не знайдено. Ми вважаємо, що кровотеча була викликана активним просочуванням із значно запаленого резервуара (Зображення 1). Слизову оболонку ендоскопічно обприскували 150 мл 50% глюкози через катетер, що призвело до негайного гемостазу (Зображення 2).

Після введення глюкози пацієнт повідомляв про відсутність крові в калі. Ендоскопічне дослідження резервуара через 2 тижні після застосування спрею з декстрозою показало нормальну слизову оболонку без ознак кровотечі або вразливості слизової (Зображення 3). Пацієнт уважно дотримувався термінів клінічного спостереження протягом 6 місяців, коли після початкової ендоскопічної терапії йому зробили операцію з відновлення мішечка-резервуара. Пацієнт не відчував подальших епізодів періодичних кровотеч під час 6-місячного спостереження і не приймав ніяких антикоагулянтних препаратів до або після епізодів кровотечі. Після ендоскопічної терапії не призначалися ліки.

Обговорення

Диверсійний коліт і проктит поширені у пацієнтів з фекальної диверсією. Загальні клінічні прояви диверсійного коліту/проктиту включають біль в ділянці таза, нетримання і виділення слизу або крові з прямої кишки. Велика кількість спонтанного виділення крові зустрічається рідко. Кращим варіантом лікування є відновлення цілісності кишечника. Різні агенти використовувалися для лікування диверсійних колітів/проктитів, включаючи місцеве застосування мезаламінів, кортикостероїдів і коротколанцюгових жирних кислот (SCFA) з різною

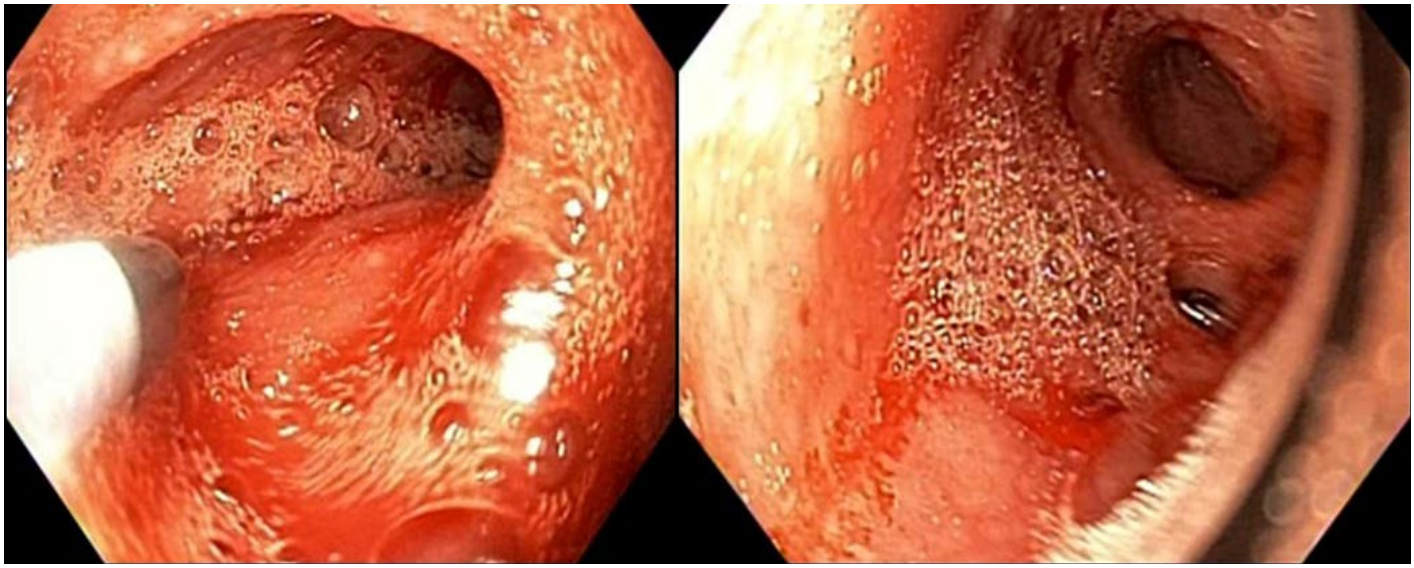

Зображення 2. (A) D50 спрей в дії. (B) Вид слизової оболонки резервуара відразу після обробки.

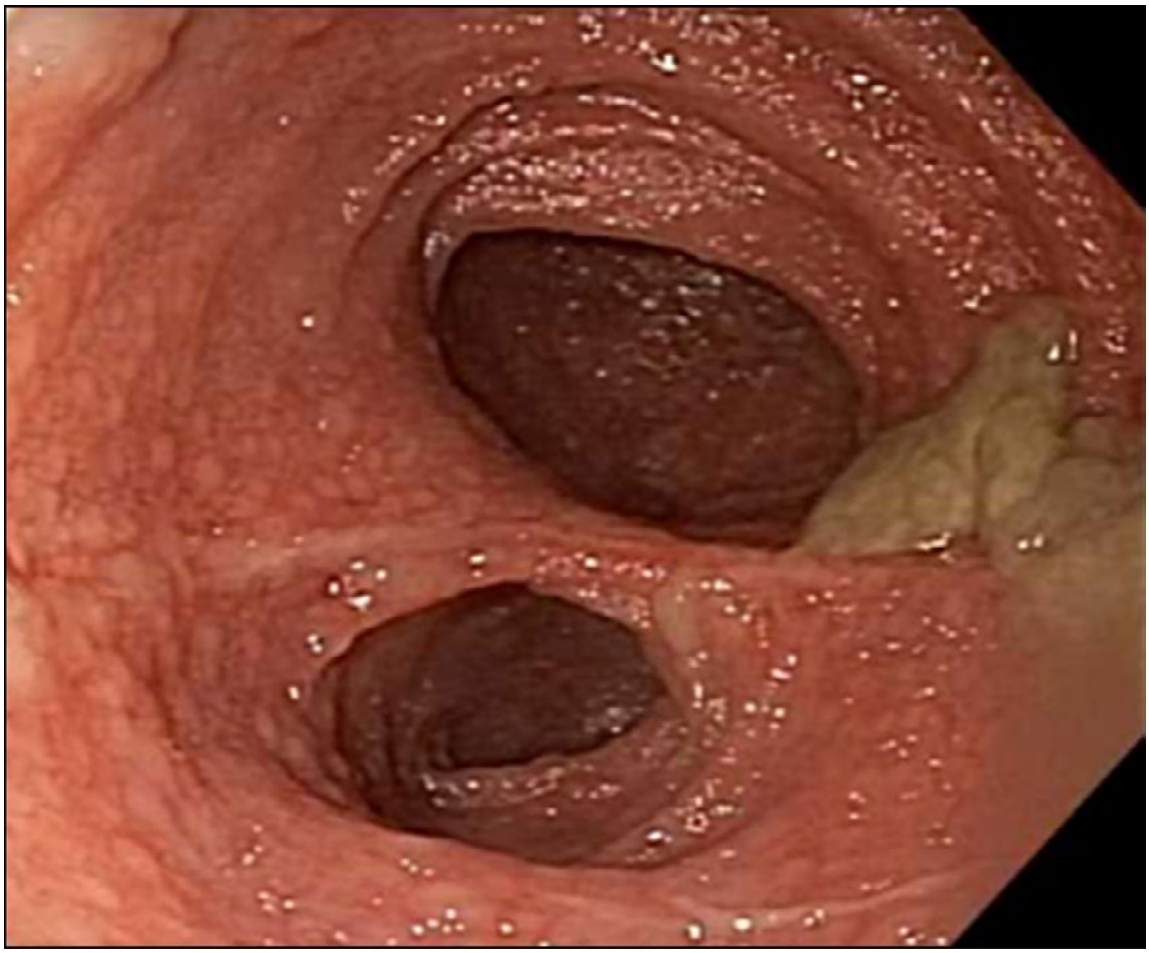

Зображення 3. Вид слизової оболонки резервуара через 2 тижні після зупинки кровотечі.

ефективністю при запаленні слизової оболонки. Немає опублікованих досліджень ефективності цих агентів в боротьбі з кровотечею, яка триває.

Частота виникнення протікань з резервуара невідома. Вона з'являється частіше у пацієнтів із ЗЗК. Нехірургічні підходи до лікування диверсійного запаленого резервуара включають використання клізми з коротколанцюговими жирними кислотами, місцеве застосування 5-аміносаліцилової кислоти і глюкокортикоїдів.

Результати досліджень ефективності цих медичних підходів суперечливі, і тільки хірургічний реанастомоз з відновленням безперервності кишки залишається підходом першого вибору. SCFA вважаються основними поживними речовинами для епітеліальних клітин товстої кишки. Ефективність при запаленні слизової оболонки не ясна. Ми вважаємо, що медикаментозна терапія такими препаратами може бути неефективною в боротьбі з активною кровотечею.

Головним симптомом нашого клінічного випадку була гостра і рясна кровотеча. Пацієнт неохоче приймав рішення про операцію через численні попередні ускладнення. Оскільки при ендоскопічному обстеженні не було помітного вогнища кровотечі, звичайні ендоскопічні методи лікування, такі як ін'єкція всередину ураження, використання термозонда і аргоноплазмової коагуляції, були неможливі. Ми вибрали ендоскопічний спрей з 50%-ною декстрозою, і був досягнутий тривалий гемостаз. Вважається, що гіпертонічний розчин глюкози працює на основі ретельного осмотичного зневоднення і склерозуючого ефекту, викликаючи тривалий некроз стінки і фіброзну облітерацію судин слизової оболонки.

Спрей з розчину глюкози безпечний і недорогий, і він має дуже низьку ймовірність виникнення транзиторної гіперглікемії, тому що немає прямої ін'єкції гіпертонічного розчину в кровоносні судини. Цей підхід має потенціал для зменшення рецидиву кровотечі та необхідності хірургічних втручань. Його перевага над іншими підходами має бути вивчена за допомогою серії випадків або рандомізованих контрольованих досліджень.

АНОНСИ ТА ОГОЛОШЕННЯ

5 квітня

Євген Григор'єв призначений в.о. керівника департаменту охорони здоров'я Одеської міської ради.

11 квітня

Микола Суслик виграв конкурс на посаду начальника управління охорони здоров'я Житомирської ОДА

24-29 квітня

У Сантьяго-де-Компостела (Іспанія) пройде майстер-клас з ендоскопічної ультразвукової діагностики Advanced Hands-on masterclass program on EUS.

Теми заходу: Теоретичні основи ендоскопічного ультразвуку; Діагностичний ендоскопічний ультразвук; Забір зразків тканини під контролем EUS; Сучасні технології візуалізації, пов'язані з ендоскопічним ультразвуком; Терапевтичні маніпуляції під контролем EUS. У програмі будуть також практичні модулі.
Детальніше

25-27 квітня

У Києві пройде VI Міжнародний медичний конгрес «Впровадження сучасних досягнень медичної науки в практику охорони здоров'я України».
Це міжнародна платформа для навчання і підвищення кваліфікації фахівців.
Учасники науково-практичних заходів Конгресу отримають Сертифікати про підвищення кваліфікації.
Детальніше

27-30 квітня

У Белграді (Сербія) пройде The 4th European Congress for Bronchology and Interventional Pulmonology (4-й Європейський конгрес з питань бронхології та інтервенційної пульмонології).
У програмі конференції практичні майстер-класи: бронхоскопічна термальна абляція, практична робота з обладнанням для EBUS-TBNA і EBUS-Mini Probe.

Детальніше

12 травня

У Любляні (Словенія) відбудеться EUS challenges of pancreatic disease (Складнощі ендоскопічної ультразвукової діагностики при захворюваннях підшлункової залози).
Детальніше

30 травня–2 червня

Зальцбург (Австрія) прийме 9th Workshop on ESD Expert Training.
Курс задуманий для підвищення технічних навичок в області ESD товстої кишки інтервенційних ендоскопістів, що мають базовий досвід у виконанні процедур ESD.
Кожен учасник буде виконувати еквівалент 5 процедур ESD і справлятися з навмисними ускладненнями.
Детальніше

04-10 червня

У Любляні (Словенія) пройде 4-й Конгрес з гастроентерології та гепатології з міжнародною участю.
Наукова програма охоплюватиме багато складних аспектів шлунково-кишкових і гепатологічних захворювань з точки зору діагностики та лікування.
Поряд із сучасними лекціями буде представлено безліч дослідницьких проектів.
Детальніше

Лікарські секрети

Положення Тренделенбурга може поліпшити введення колоноскопа під час дослідження у жінок

Dayna Early, професор Відділення гастроентерології у Вашингтонській університетській школі медицини в Сент-Луїсі, США

Колоноскопія може бути утруднена у худих жінок, що перенесли операцію на органах малого тазу, або у пацієнтів з дивертикулітом.

Дослідники вважають, що переведення цих пацієнтів в положення Тренделенбурга (ТД) (коли таз піднятий на 15-30 градусів по відношенню до голови і плечового поясу) під час колоноскопії може значно скоротити час, необхідний для досягнення селезінкового вигину.

Було показано, що позиціонування ТД зменшує час досягнення сліпої кишки у порівнянні зі стандартним положенням на лівому боці. Ми припустили, що ТД дозволить полегшити та пришвидшити проведення колоноскопії у жінок з факторами ризику для важкої колоноскопії.

Ми зареєстрували 127 жінок з високим ризиком ускладнень колоноскопії, 60 з них пройшли процедуру в положенні ТД і 67 — в лівому бічному положенні.

Для процедури всі пацієнти в групі ТД були в позиції, при якій їх голова знаходилася на 15 градусів нижче ніг. П'ять колоноскопістів використовували візуальну аналогову шкалу для прогнозування труднощів при доступі до селезінкового вигину, причому значення 0 означало відсутність труднощів, а 10 означало найважчий випадок. Були зареєстровані час досягнення селезінкової вигину і сліпої кишки, тип і кількість препаратів, які вводили, попередня оцінка кишечника, несприятливі події і результати.

Час досягнення селезінкового вигину в групі ТД становив 2 хвилини 3 секунди, в стандартній групі — 2 хвилини 15 секунд. Цей дуже простий маневр можна розглядати у худих жінок або у пацієнтів з дивертикульозом, щоб допомогти при колоноскопії. Фактори ризику включають підвищений внутрішньочерепний і внутрішньоочний тиск, посилений рефлюкс, а також набряки обличчя/гортані, які можуть виникати при збільшенні тривалості процедури.

ПЕНСИЛЬВАНІЯ США

ШТУЧНІ ЛЕГЕНІ, ЯКІ ПОМІЩАЮТЬСЯ В РЮКЗАКУ

Команда William Federspiel з Університету в Пітсбурзі розробила штучну легеню, яка об'єднує насос і газовий обмінник в один маленький і легкий пристрій, що можна носити в рюкзаку. Пристрій повинен бути пов'язаний із шиєю пацієнта за допомогою короткої трубки. Дослідники намагаються зробити так, щоб поза тілом використовувалося якнайменше трубок. При комерційному використанні, пристрій, ймовірно, буде ще на 30 відсотків меншим.

Це один з кількох розроблених апаратів, здатних змінити життя людей з легеневою недостатністю, які в даний час залежать від великих машин. До нового пристрою, як і раніше, потрібен кисневий балон, що потребує нагляду, проте безбалонні прототипи також тестуються.