Березень 2017 випуск №6 (21)

Наступний випуск — 13 квітня 2017 року

Medicīs

Шлунково-кишкові ураження слизової оболонки, які проявляються як кишковий туберкульоз, у дорослих з пурпурою Геноха-Шенлейна

сторінка 11

Ендоскопічне лікування гастроезофагеальної рефлюксної хвороби

сторінка 4

НОВИНИ

Малопотужні лікарні в регіонах зроблять ефективними

Аналіз обсягу і якості реальних медичних послуг повинен спонукати громади до перепрофілювання малопотужних лікарень, щоб забезпечити їх роботу в єдиній системі госпітального округу і з урахуванням принципу оплати за конкретну медичну послугу.

Про це заявив заступник міністра охорони здоров'я Павло Ковтонюк, відповідаючи на запитання представників Асоціації міст України про поділ відповідальності держави і громад за утримання лікарень в регіонах.

«Ми переходимо до системи господарського права, коли держава в рамках гарантованого пакету медпослуг виступатиме замовником, а медзаклад — постачальником. На сьогоднішній день майже всі лікарні перебувають у власності громад, тому і утримання їх — зона відповідальності місцевої влади. Після впровадження реформи медичний заклад буде отримувати певний дохід, в тому числі і від Національної служби здоров'я, і з цього доходу вона повинна передбачити кошти на утримання. Тарифи на медичні послуги будуть такі, щоб всі операційні витрати на надання послуг були забезпечені. Але, крім того, суспільство може додатково допомагати в оснащенні лікарні або закупівлі необхідного обладнання», — зазначив Павло Ковтонюк.

Разом з тим держава буде замовляти послуги тільки в тих медичних установах, які будуть відповідати належному базовому рівню якості. У разі, коли в районній лікарні приймають 10 пологів на місяць, послугу замовляти і оплачувати не будуть, оскільки професіоналізм лікарів може становити загрозу життю матері і дитини.

Джерело: Кабінет Міністрів

Медична реформа може бути відкладена на роки

Закон про державні фінансові гарантії надання медичних послуг та лікарських засобів, що регулює реформу сфери охорони здоров'я, повинен бути прийнятий до кінця травня 2017 року, в іншому випадку реформа буде відкладена до 2021-2022 років через політичний цикл. Про це заявила в.о. міністра охорони здоров'я Уляна Супрун.

Міністр підкреслила: «Якщо до кінця травня не буде прийнятий закон, ми не зможемо направляти з 2018 року кошти на сімейну медицину, не зможемо запустити сімейну медицину з липня поточного року, не зможемо прорахувати ціну послуги до 15 вересня, не потрапимо з вторинним і третинним рівнем в бюджет на 2018 рік».

За словами міністра, МОЗ сподівається, що «на запрошення президента» зможе представити цей законопроект на Національній раді реформ.

Джерело: Інтерфакс-Україна

Профспілка виступає проти реформ МОЗ

Профспілка працівників охорони здоров'я України в черговий раз підкреслює відсутність ефективного діалогу з керівництвом Міністерства охорони здоров'я. В організації заявляють, що 16 березня 2017 року урядом розглянуто і підтримано ряд законопроектів, зокрема: «Про державні фінансові гарантії надання медичних послуг та лікарських засобів», «Про внесення змін до статті 3, 8 і 351 Основ законодавства України про охорону здоров'я», «Про внесення змін до Бюджетного кодексу України щодо витрат на первинну медичну допомогу» і «Про додаткові державні фінансові гарантії надання медичних послуг і лікарських засобів особам, які захищають незалежність, суверенітет і територіальну цілісність України в антитерористичній операції і забезпечують її проведення».

На думку керівництва профспілки, ці проекти, ініційовані Міністерством охорони здоров'я і підтримані Кабміном, суперечать нормам чинного законодавства, містять положення, спрямовані на нівелювання існуючих конституційних гарантій людини і громадянина та створюють загрозу трудовим правам членів профспілки.

У зв'язку з цим профспілка направила звернення до депутатів Верховної Ради України з проханням не голосувати за вказаний пакет законопроектів з питань реформування системи охорони здоров'я, прийнятих КМУ 16 березня 2017 року.

Профспілка планує розглянути питання реформування системи охорони здоров'я із запрошенням профільних фахівців в кінці квітня 2017 року.

Джерело: Профсоюз працівників охорони здоров'я України

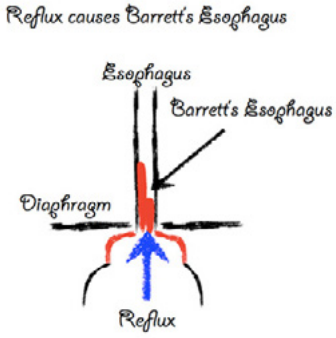

СТРАВОХІД БАРРЕТТА: ВИСОКИЙ РИЗИК РАКУ В ПЕРШИЙ РІК ПІСЛЯ ПОСТАНОВКИ ДІАГНОЗУ

Dag Holmberg
Науковий співробітник Відділення молекулярної медицини і хірургії Каролінського Інституту, Стокгольм, Швеція

ДЖЕРЕЛО: ONCOLOGY PRACTICE
Переклад з англійської — Антон Сверстюк

Ключові клінічні акценти: хоча загальний ризик раку у пацієнтів зі стравоходом Барретта (СБ) в короткостроковій перспективі є низьким, особливо вірогідна можливість виявлення аденокарциноми стравоходу (АС) в перші тижні після постановки діагнозу СБ.

Основні висновки: при середньому значенні 2,13 людино-років, щорічний ризик діагнозу аденокарциноми стравоходу становив 0,15% у пацієнтів зі СБ, але захворюваність була особливо високою (15,53; 95% CI, 4,77-26,29) від 7 до 30 днів після установки діагнозу СБ, в порівнянні з показниками 1,44-4,10 (95% CI, 0,00-7,38) для більш пізніх періодів.

Джерело даних: популяційний аналіз, в якому з 2006 по 2013 рік взяли участь 7932 жителів Швеції з діагнозом стравоходу Барретта.

Дослідження фінансувалося Шведським онкологічним товариством і Шведською дослідницькою радою.

Провідний автор Dag Holmberg, науковий співробітник Каролінського інституту в Стокгольмі, у світлі результатів дослідження порадив простежувати ендоскопічну картину у пацієнтів зі СБ і розробити календар спостереження з особливим акцентом на фактори ризику в перший рік після діагностики.

Аденокарцинома стравоходу (АС) є найбільш поширеним типом раку стравоходу в США з виявленням у більш ніж половини пацієнтів пізньої стадії захворювання. «Зв'язок між СБ і АС добре відомий, і фактори ризику для обох станів залишаються в значній мірі однаковими, в тому числі чоловіча стать, вік старше 50 років, абдомінальне ожиріння і симптоматична ГЕРХ (гастроезофагеальна рефлюксна хвороба), — сказав д-р Holmberg в інтерв'ю. — З метою зниження смертності від раку стравоходу за допомогою активного спостереження і раннього лікування нам необхідно поліпшити програми скринінгу СБ».

Він також зазначив, що у всіх випадках АС в Швеції, де скринінг на СБ сам по собі не зазначений в національних рекомендаціях, «дивовижні» 97% випадків були діагностовані у пацієнтів з раніше невідомим СБ.

Програми скринінгу вимагають регулярного ендоскопічного спостереження у пацієнтів без ознак дисплазії СБ, але д-р Holmberg зазначив, що їхня економічна ефективність сумнівна.

Як наголошується в новому дослідженні, раніше вважалося, що пацієнти з СБ мають 30-125-кратний відносний ризик АС у порівнянні із загальною популяцією, і середній річний ризик становить 0,5%. Проте недавні дослідження в Європі і США показали, що ризик є нижчим з передбачуваним річним діапазоном 0,12-0,18%.

Д-р Holmberg сказав, що він і його колеги запустили нове дослідження, щоб краще зрозуміти ризик протягом першого року після встановлення діагнозу СБ.

Дослідники використовували Шведський національний реєстр пацієнтів для вивчення даних 7932 жителів Швеції, у яких з 2006 по 2013 рік був діагностований СБ. Близько двох третин групи складали чоловіки, а середній вік становив 66 років.

Отримані результати представлені в European Journal of Cancer (2017,75:41-6). У групі пацієнтів з СБ було діагностовано 89 нових випадків АС, із них 62% випадків зареєстровано протягом року після постановки діагнозу СБ.

Найвищий рівень захворюваності на сьогоднішній день зареєстрований в період від 7 до 30 днів після постановки діагнозу в 15,53 (95% CI, 4,77-26,29). Показники захворюваності варіювали від 1,44 до 4,10 (95% CI, 0,00-7,38) для інших періодів (31-100 днів, від 101 дня до 6 місяців, від 6 місяців до 1 року, від 1 до 3 років, від 3 років і до кінця періоду спостереження).

Як лікарі повинні інтерпретувати результати дослідження і чого повинні очікувати? «СБ без дисплазії представляє майже 80% всіх випадків, але «недискримінаційний» довгостроковий нагляд в разі недиспластичних варіантів СБ не є економічно ефективним, — сказав д-р Holmberg. — Однак, група з найменшим ризиком розвитку АС генерує більшу частину всіх випадків АС. Цілком ймовірно, що в майбутньому тактика при недиспластичному варіанті СБ включатиме в себе більше факторів ризику, ніж просто ступінь дисплазії».

Він додав, що пацієнти з множинними факторами ризику, такі як білі чоловіки віком старше 50 років, ожирінням, симптоматичною ГЕРХ і довгим сегментом недиспластичного СБ, швидше за все, отримають більше користі від частішого спостереження або навіть профілактичного лікування за допомогою радіочастотної абляції в порівнянні з людьми без цих факторів ризику.

ЕНДОСКОПІЧНЕ ЛІКУВАННЯ ГАСТРОЕЗОФАГЕАЛЬНОЇ РЕФЛЮКСНОЇ ХВОРОБИ

Zaheer Nabi, D. Nageshwar Reddy
Азіатський інститут гастроентерології, Хайдарабад, Індія

Джерело: Clinical Endoscopy 2016; 49(5): 408-416
Переклад з англійської — Юрій Климюк

Гастроезофагеальна рефлюксна хвороба (ГЕРХ) визначається наявністю неприємних симптомів, викликаних рефлюксом шлункового вмісту. Поширеність ГЕРХ зростає в усьому світі. Недостатня функція стравохідного сфінктера лежить в основі патогенезу ГЕРХ. Інгібітори протонної помпи (ІПП) складають ядро лікування ГЕРХ, однак значне число пацієнтів погано на них реагують. Наступним варіантом є антирефлюксна хірургія, яка ефективна, але у неї є свої обмеження, такі як вздуття газами, нездатність до відрижки або блювання та дисфагія.

Лапароскопічне розміщення пристрою магнітного збільшення функції сфінктера стає корисною альтернативою традиційній антирефлюксній хірургії. Проте, інвазивність хірургічної процедури залишається проблемою для пацієнтів. Частина пацієнтів, які не відповіли на терапію ІПП або частково відповіли та не погоджуються на проведення антирефлюксної операції, являють собою «прогалину в лікуванні», що потребує вирішення.

Протягом останнього десятиліття відбулося як падіння, так і зріст використання багатьох ендоскопічних пристроїв для ГЕРХ. Основні ендоскопічні стратегії включають радіочастотну абляцію і пристрої фундоплікації. Сучасні ендоскопічні пристрої мають високі показники суб'єктивного поліпшення, але не вражають об'єктивним поліпшенням стану при зменшенні впливу кислоти на стравохід. У цьому огляді ми обговоримо поточні ендоскопічні антирефлюксні методики і наявні дані їх ролі в лікуванні ГЕРХ.

Вступ

Захворюваність на ГЕРХ зростає. Справжня частота ГЕРХ може бути недооцінена через використання препаратів, які продаються без рецепта, таких як антациди і ІПП. ГЕРХ не тільки негативно впливає на якість життя пацієнта, але і є потенційним фактором ризику розвитку стравоходу Барретта і аденокарциноми стравоходу.

ІПП були основою медикаментозного лікування ГЕРХ. Однак від 20 до 30% пацієнтів з ерозивним рефлюксним захворюванням і 40% пацієнтів з неерозивною рефлюксною хворобою не реагують на ІПП. Крім того, не спостерігається значного поліпшення симптомів при подвоєнні дози ІПП. Потенційні несприятливі наслідки використання ІПП в довгостроковому плані також викликають занепокоєння. Ці несприятливі ефекти включають Clostridium difficile-інфекцію, переломи кісток, гіпомагніємію і хронічне захворювання нирок в сприйнятливих групах пацієнтів.

Антирефлюксна хірургія (ARS: відкрита або лапароскопічна фундоплікація) стала основою лікування пацієнтів, які не реагують на ІПП, і з документованим рефлюксом при імпенданс-pH-метрії. Проте, чверть пацієнтів відновлює прийом ІПП під час тривалого періоду спостереження. Більш того, потреба повторного втручання після лапароскопічної або традиційної фундоплікації існує у 15 та 30% пацієнтів відповідно.

Інші несприятливі події, які відбуваються при ARS, включають дисфагію, роздування газами і нездатність до відрижки. Пацієнти з рефрактерною ГЕРХ можуть не погоджуватися на ARS через інвазивний характер процедури і можливі побічні ефекти. У рандомізованому контрольованому дослідженні (РКД), в якому порівняли ARS з ІПП, показники ремісії були однаковими в обох групах при 5-річному спостереженні. Однак несприятливі події, включаючи здуття газами, дисфагію і метеоризм, були значно вищими в групі ARS.

Лапароскопічна фундоплікація була єдиним хірургічним варіантом для ГЕРХ до недавнього часу. Введення магнітного збільшення функції сфінктера (з англ. «Magnetic sphincter augmentation», MSA) ознаменувало початок нової ери в хірургічному лікуванні. Пристрій MSA (система LINX, Torax Medical Inc., Shoreview, MN, США) складається з невеликої гнучкої стрічки із пов'язаними між собою титановими кульками з магнітними сердечниками. Систему розміщують лапароскопічно навколо нижнього стравохідного сфінктера (НСС), не змінюючи анатомію стравохідного отвору діафрагми або шлунка. Кульки відокремлюються при ковтанні, а також під час відрижки або блювання.

Таким чином, небажані явища, такі як дисфагія, нездатність до відрижки і блювання, зустрічаються рідше, ніж при

Схема 1. Ендоскопічні антирефлюксні методи

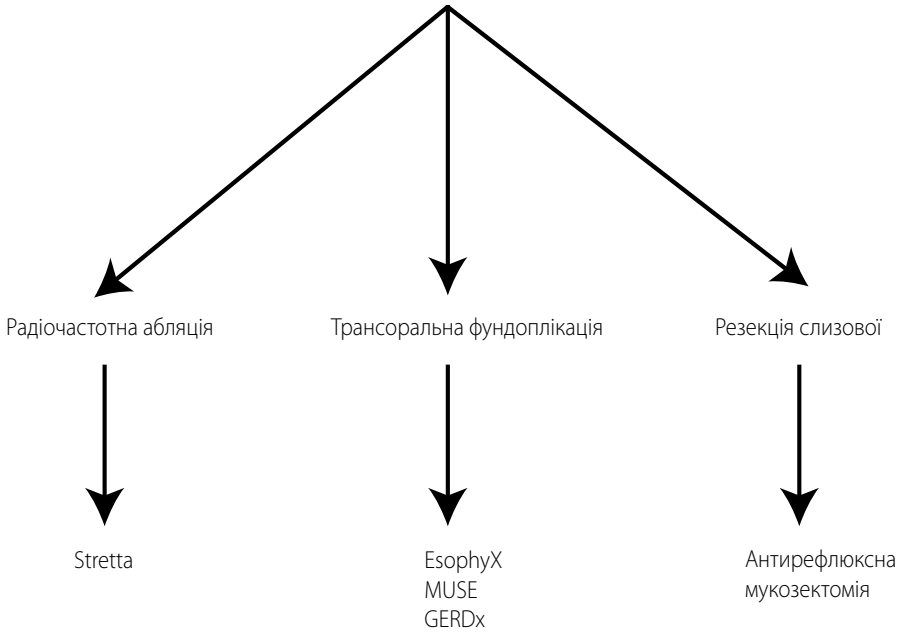

традиційній ARS. Опубліковані дані передбачають, що методика MSA однаково ефективна при меншій тривалості процедури в порівнянні з ARS. Найбільш поширеним побічним ефектом при застосуванні MSA є дисфагія, при якій потрібно буде видалити пристрій у деяких пацієнтів. Нещодавно отримана інформація про випадок ендолюмінальної перфорації з MSA, що призвела до важкої дисфагії.

Мінімально інвазивні ендоскопічні варіанти лікування ГЕРХ існують вже більше десяти років. Деякі з них не витримали випробування часом через неефективність, недовготривалість відповіді або проблеми безпеки. До них відносяться імплантаційні і ін'єкційні пристрої (Enteryx (Boston Scientific Corp, Natick, MA, USA), Gatekeeper (Medtronic, Minneapolis, MN, USA)), мікросфери з плексигласу (Artes Medical, Сан-Дієго, Каліфорнія, США)) і кілька ендоскопічних аппозиційних пристроїв (EndoCinch (Bard Medical, Covington, GA USA), NDO Plicator (NDO Surgical, Mansfield, MA, USA)). Наявні в даний час ендоскопічні антирефлюксні можливості включають радіочастотну абляцію (РЧА), трансоральну фундоплікацію без розрізів (TIF), ультразвуковий хірургічний ендоскопічний пристрій (MUSE) і антирефлюксну ектомію слизової (ARMS) (Схема 1).

В даний час доступні ендоскопічні антирефлюксні методики: Stretta (Mederi Therapeutics), EsophyX (EndoGastric Solutions), MUSE (Medigus), GERDx (G-Surg GmbH).

Радіочастотна абляція

За допомогою системи Stretta (Mederi Therapeutics, Norwalk, CT, США) через голку системи балонного катетера для м'язів НСС і кардії шлунка застосовується

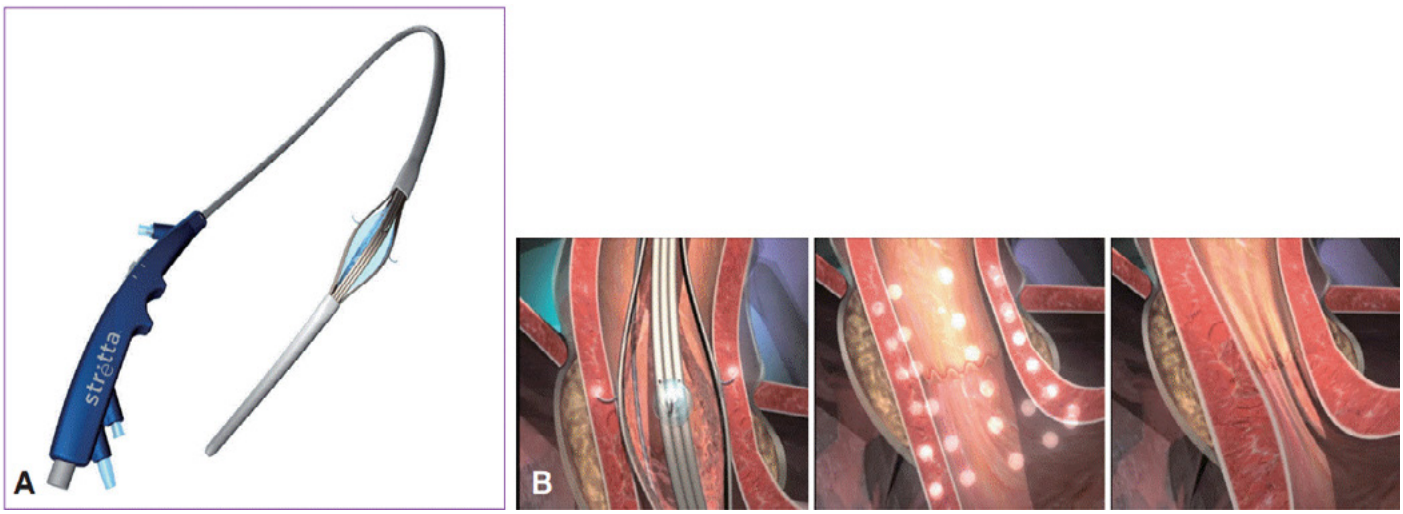

Зображення 1. (A) Радіочастотний пристрій (Stretta, Mederi Therapeutics) з чотирьох-голковим балонним катетером. (B) Зображення процедури Stretta-радіочастотна енергія, що доставляється до м’язів гастроезофагеального з'єднання.

радіочастотна енергія (Зображення 1А). Використовується до 14 різних позицій шляхом зміни положення балонного катетера за допомогою його обертання і зміни лінійного положення щодо Z-лінії (Зображення 1В). Система зазвичай забезпечує низьку потужність (5 Вт) з термопарою, що дозволяє уникнути високих температур в м'язовому шарі (>85°C) і на рівні слизової (>50°C). Крім того, регулярне зрошення запобігає пошкодженню слизової оболонки.

Механізм дії методики повністю не з'ясований. Запропоновані механізми включають гіпертрофію власного м'язового шару і зменшення перехідної релаксації НСС після РЧА. Фіброз в гастроезофагеальному переході (ГЕП) розглядався як один з механізмів дії. Однак в недавньому дослідженні після РЧА було виявлено зниження відповідності ГЕП, яке нормалізувалося при введенні силденафілу (релаксанта гладких м'язів), що свідчить проти розвитку фіброзу ГЕП після РЧА.

Ефективність і надійність відповіді після РЧА у пацієнтів з ГЕРХ очевидна в множинних РКД і системному огляді літератури. У дослідженні за результатами тривалого періоду спостереження нормалізація якості життя, пов'язаного зі здоров'ям при ГЕРХ (GERD-HRQL), була досягнута в 72% випадків, а зниження використання ІПП на 50% і більше відбулося у 64% пацієнтів при 10-річному спостереженні. Важливо відзначити, що регресія метаплазії Барретта спостерігалася у 85% пацієнтів з біопсією.

Існує кілька порівняльних досліджень між РЧА і ARS (лапароскопічною фундоплікацією по Тупе) із суперечливими результатами. У проспективному обсерваційному дослідженні ARS і процедура Stretta були однаково ефективні в боротьбі з симптомами ГЕРХ і зменшенням використання ІПП. В іншому дослідженні результати процедури Stretta були рівні ARS для контролю екстраезофагеальних проявів ГЕРХ. Навпаки, Stretta поступається ARS за типовими і респіраторними симптомами, пов'язаними з GERD в двох інших дослідженнях. На жаль, до теперішнього часу ні в одному РКД не порівнювали обидва методи.

Одною з головних переваг Stretta над іншими ендоскопічними методиками є те, що процедуру можна виконати під седацією у пацієнта в свідомості. Крім того, тривалість процедури невелика, і її безпека і ефективність вивчені більше, ніж в будь-якій іншій методиці. Це також не перешкоджає подальшій терапії, такій як ARS, якщо це необхідно. Основними недоліками РЧА є широка варіабельність відповідей (від 16% до 86%) і низька швидкість поліпшення об'єктивних параметрів. Повне припинення використання ІПП досягається тільки у 40% пацієнтів при тривалому спостереженні. Пацієнти з великою грижею стравохідного отвору діафрагми і важким езофагітом не є ідеальними кандидатами для РЧА.

Небажані явища, відзначені при РЧА, зазвичай помірні і включають біль в грудях (50%), короткочасну лихоманку і виразки стравоходу. Також рідко повідомлялося про гастропарез через випадкове пошкодження блукаючого нерва.

Трансоральна фундоплікація без розрізу

Процедура TIF (з англ. «Transoral incisionless fundoplication») є мінімально інвазивним методом лікування ГЕРХ і відповідає принципам ARS, зменшуючи грижі стравохідного отвору діафрагми (≤2 см) і створюючи клапани довжиною від 2 до 4 см і кругове огортання більш ніж на 270º. Процедура проводиться в амбулаторних умовах

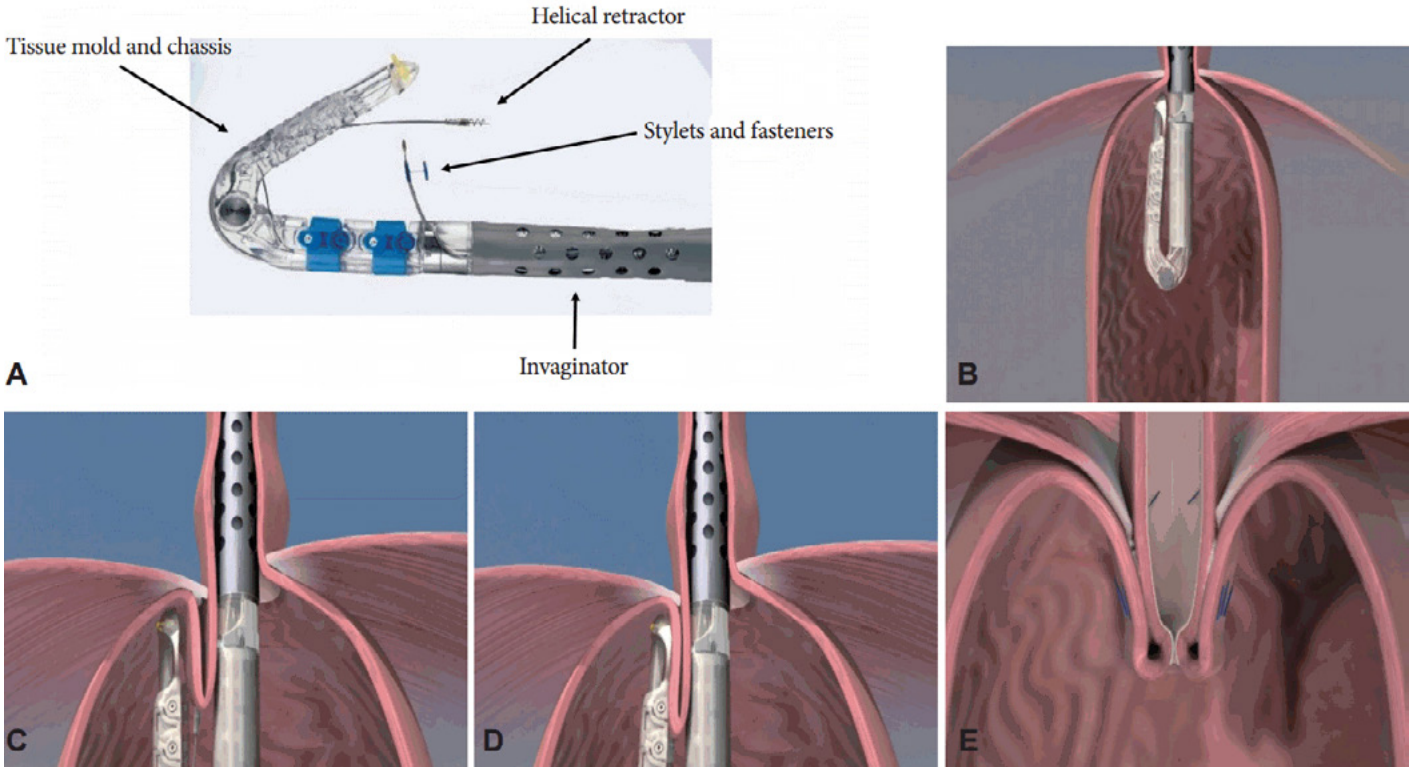

Зображення 2. (A) Пристрій для трансоральної фундоплікації (EsophyX, EndoGastric Solutions) та його компоненти. (B) Пристрій в шлунку в положенні ретрофлексії. (C) Введення спірального ретрактора в тканину. (D) Застосування Н-подібних поліпропіленових кріпильних елементів (близько 20). (E) Створення фундопликації на повну товщину.

Тема номеру



Зображення 4. Ендоскопічний зшиваючий пристрій MUSE (Medigus) і його компоненти.

під загальною анестезією. TIF пройшла кілька змін з моменту її введення близько десяти років тому.

Пристрій для фундоплікації (EsophyX, EndoGastric Solutions, Redmond, WA, USA) (Зображення 2A) використовується з гнучким ендоскопом та обережно вводиться в шлунок при візуалізації (Зображення 2B). Ендоскоп разом з пристроєм перебувають в положенні ретрофлексії, і спіральний ретрактор входить в тканину злегка дистальніше лінії Z (Зображення 2C).

Дно шлунка складається навколо дистальної частини стравоходу. Потім вбудований всмоктуючий апарат захоплює дистальну частину стравоходу і розміщує його під діафрагмою. Н-подібні закріплюючі деталі з поліпропілену потім доставляються через шари тканин стравоходу і дна шлунка, щоб закріпити проведену корекцію. Цей процес повторюється для створення гастроезофагеальної фундоплікації на повну товщину (Зображення 2D, 2E). Під час процедури імплантують приблизно 20 закріплюючих елементів для створення злиття тканин стравоходу і дна та формування клапана.

Переваги TIF полягають в тому, що ця методика не така інвазивна, як ARS, виконується в амбулаторних умовах, має менш побічних ефектів і не виключає можливості повторної ARS, якщо це необхідно. Серйозні побічні ефекти після TIF зустрічаються рідко і включають перфорацію, пневмоторакс і кровотечу.

Ультразвуковий хірургічний ендостеплер Medigus

MUSE (Medigus, Omer, Israel) є ендоскопічним скобозшивачем для трансоральної часткової фундоплікації. Повний пристрій складається з гнучкого ендоскопа, ендостеплера, відеокамери і ультразвукового перетворювача (Зображення 3). Після введення пристрою в шлунок виконується ретрофлексія, і пристрій відводиться до обраного рівня зшивання (зазвичай на 3 см вище лінії Z). Згодом степлер запускається під керівництвом ультразвукового датчика. Цей процес повторюється з утворенням лоскута, схожого на лапароскопічну фундоплікацію.

У багатоцентровому дослідженні, що включало 66 пацієнтів, було значне поліпшення показника GERD-HRQL у 73% пацієнтів через 6 місяців після процедури. Близько 65% повністю припинили прийом ІПП, і значно знизили його дозування 56% пацієнтів. Час експозиції стравоходу на вплив кислоти також скоротився на 6 місяців.

Ендоскопічна плікація на повну товщину (GERDx)

Перший пристрій для ендоскопічної плікації на повну товщину (EFTP) Plicator (Ethicon Endosurgery, Somerville, NJ, USA) більше не є комерційно доступним. Нещодавно було введено новий пристрій від іншого виробника (GERDx System, G-SURG GmbH, Seeon-Seebruck, Німеччина), заснований на технології плікатора (Зображення 4).

У проспективному дослідженні, що включало 36 пацієнтів, симптоми покращилися у 92%, і у 89% пацієнтів з ІПП після 1 року спостереження після EFTP з одним або декількома імплантатами. Також спостерігалося значне зниження експозиції стравоходу на вплив кислоти.

Антирефлюксна мукозектомія (ARMS)

Процедура ARMS заснована на принципі утворення рубців після резекції слизової оболонки. Це, в свою чергу, призводить до ремоделювання клапанів кардії шлунка, тим самим знижуючи можливість рефлюксу. Методика ARMS-процедури (як описано Inoue та ін.) включає резекцію шлунка (близько 2 см) і слизової оболонки стравоходу (близько 1 см) за серповидною методикою. Спочатку ділянку резекції позначають електрокаутером. Потім фізрозчин, змішаний з індігокарміновим барвником, ін'єктують підслизово для підняття слизового шару (Зображення 5A).

На наступному етапі резекція слизової виконується по меншій кривизні або шляхом ендоскопічної резекції слизової оболонки чи підслизової дисекції (Зображення 6B, 6C). Прогалина, рівна подвоєному діаметру ендоскопа,

Зображення 4. (A, B) Пристрій для ендоскопічної плікації на повну товщину (GERDx; G-SURG GmbH). (C) GERDx всередині шлунка в положенні ретрофлексії. (D) Просування «сверлової спіралі» в кардію. (E) Закриття браншей пристрою після збору тканини і розгортання шва. (F) Повторне відкривання браншей пристрою після плікаційної імплантації.

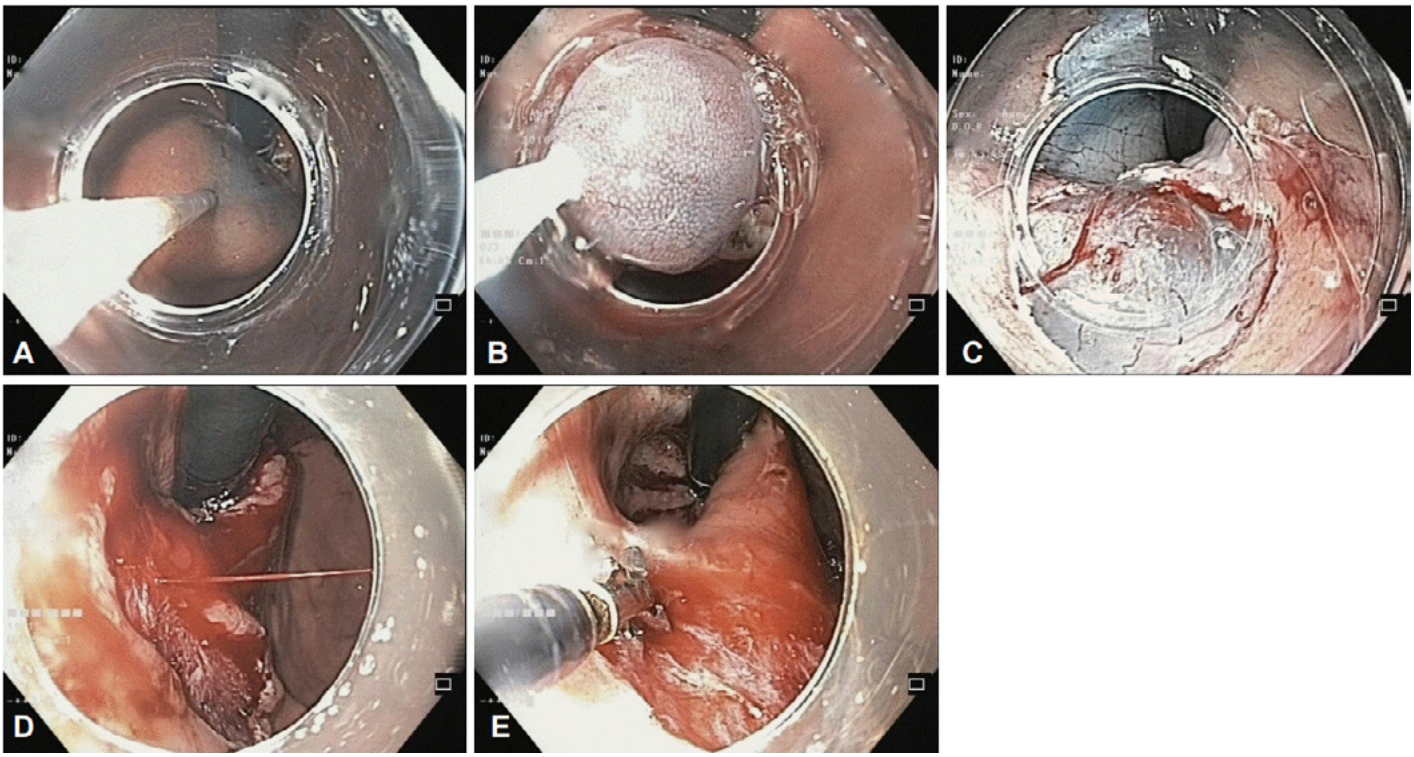

Зображення 5. (A) Підшкірне введення фізіологічного розчину з індигокарміном в кардію шлунка. (B) Застосування петлі над слизовою оболонкою за допомогою ендоскопічної резекції з використанням ковпачка. (C) Завершення майже циркулярної (2/3) резекції слизової оболонки шлунка. (D) Активна кровотеча під час процедури видалення слизової. (E) Ефективний контроль судини, що кровоточить, за допомогою коагуляційного граспера.

залишається уздовж великої кривизни. Кільцевої резекції слизової оболонки уникають, щоб запобігти утворенню стриктур, як було зазначено в перших декількох випадках цього типу.

Будь-яка кровотеча під час процедури контролюється коагуляційним граспером (Зображення 5D, 5E). В єдиному опублікованому пілотному дослідженні, що включало 10 пацієнтів, спостерігалося зниження рівня експозиції стравоходу на вплив шлункової кислоти і поліпшення клапанного механізму, що спостерігається при ендоскопічному дослідженні. Крім того, всі пацієнти можуть припинити прийом ІПП після ARMS-терапії.

Висновки

ІПП залишаються наріжним каменем медикаментозного лікування ГЕРХ, а ендоскопічні антирефлюксні методики не призначені для заміни ІПП в цілому. Вони можуть компенсувати розрив між ІПП і ARS (антирефлюксною хірургією). Однак для визначення ролі ендоскопічних методик у лікуванні ГЕРХ необхідно проведення більшої кількості досліджень з довгостроковим спостереженням і рандомізованими порівняннями. Дослідження, що оцінюють прогностичні фактори для відповіді або відсутності реакції на ендоскопічні антирефлюксні методики, допоможуть в мінімізації невдалих процедур і максимізації ефективності.

ТЕХНОЛОГІЇ

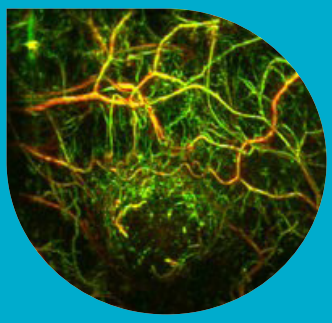

Поліпшення діагностики раку стравоходу

Інститут біологічної і медичної візуалізації в Центрі Helmholtz Zentrum в Мюнхені очолює дослідний проект «Гібридний оптичний і оптоакустичний ендоскоп для обстеження стравоходу» («Hybrid optical and optoacoustic endoscope for esophageal tracking» ESOTRAC), в якому інженери і лікарі спільно розробляють новий гібридний ендоскопічний інструмент для ранньої діагностики і стадіювання раку стравоходу. Пристрій допоможе скоротити кількість непотрібних біопсій і полегшити виявлення патології, що веде до більш раннього початку терапії, покращує терапевтичну ефективність і значно економить кошти для системи охорони здоров'я. Проект ESOTRAC був нагороджений чотирма мільйонами євро від програми Horizon 2020 року, організованої ЄС для досліджень та інновацій.

Міждисциплінарна дослідницька група з 5 країн розробить інноваційний ендоскоп, за допомогою якого буде можливо виявити патофізіологічні ознаки в тканинах, використовуючи мультиспектральну оптоакустичну (фотоакустичну) томографію, а також виявити морфологічні характеристики захворювання за допомогою оптичної когерентної томографії.

В результаті система, завдяки можливості використання томографії, буде візуалізувати структурні характеристики під поверхнею, забезпечуючи повну інформацію про стінку стравоходу в порівнянні зі звичайною відеоендоскопією. Очікується, що ця всеосяжна інформація про підповерхневу структуру допоможе у виявленні ранньої стадії раку стравоходу і проведенні стадіювання

Джерело: Helmholtz-muenchen

Нові ендопротези GORE VIATORR TIPS для штунтування

Компанія W.L.Gore &Associates, більш відома просто як Gore, отримала схвалення FDA і тепер робить доступними в США свої нові ендопротези GORE VIATORR TIPS з контрольованим розширенням. Ендопротез призначений для трансюгулярного внутрішньопечінкового портосистемного шунтування (TIPS), яке пов'язує портальну вену з печінковою веною для зниження портальної гіпертензії у пацієнтів з останньою стадією печінкової недостатності.

Лікар може контролювати діаметр пристрою від 8 мм до 10 мм під час імплантації, що полегшує розміщення у пацієнтів і з різними анатомічними особливостями. Зовнішня оболонка виготовлена з ультратонкого політетрафторетилену ePTFE (Expanded Polytetrafluoroethylene), запатентованого матеріалу компанії Gore, який допомагає блокувати проходження жовчі і муцину.

Пристрій може бути імплантований первинним пацієнтам, а також застосовується для повторної ревізії у тих, хто пройшов TIPS, із застосуванням нового набору GORE TIPS. Набір містить голку GORE TIPS Needle і оболонку GORE TIPS Sheath.

Джерело: Goremedical

PENTAX Medical підтримає поширення технології SMART

PENTAX Medical в регіоні EMEA оголошує про продовження співпраці зі SMART Medical для підтримки поширення і впровадження технології SMART G-Eye®, інтегрованої з PENTAX Medical HD + системами на ринку в регіоні EMEA (Європи, Близького Сходу і Африки).

Система G-EYE використовує постійно інтегрований балон на кінчику звичайного ендоскопа, який помірно роздувається при видаленні ендоскопа і покращує можливості виявлення для колоноскопії, випрямляючи кишкові складки, централізуючи ендоскопічну оптику і усуваючи прослизання деяких ділянок кишечника. Результатом є покращене виявлення передракових поліпів (аденом) і значні клінічні переваги.

Система G-EYE пропонує інноваційне рішення для підвищення частоти виявлення аденом (ADR). G-EYE ADR дозволяє збільшувати і покращувати стабілізацію ендоскопа навіть у важких місцях, таких як висхідна частина ободової кишки і вузькі вигини. У поєднанні з більш контрольованим вилученням системи G-EYE це забезпечує поліпшення діагностичних і терапевтичних можливостей і більш швидку та контрольовану процедуру.

У поєднанні з балонним пристроєм компанії Smart Medical AB NaviAid ™, для задоволення потреб ринку в процедурах в тонкій кишці, з системою G-EYE також можлива двобалонна ендоскопія. Будучи унікальним комплексним рішенням, система G-EYE в поєднанні з NaviAid AB забезпечує додаткові терапевтичні і ентероскопічні функції.

Джерело: News Medical

PENTAX MEDICAL

На правах реклами

OPTIVISTA

Унікальне поєднання оптичного і цифрового поліпшення якості зображень для вдосконалення діагностики in vivo *за допомогою нового процесора EPK-i7010* new

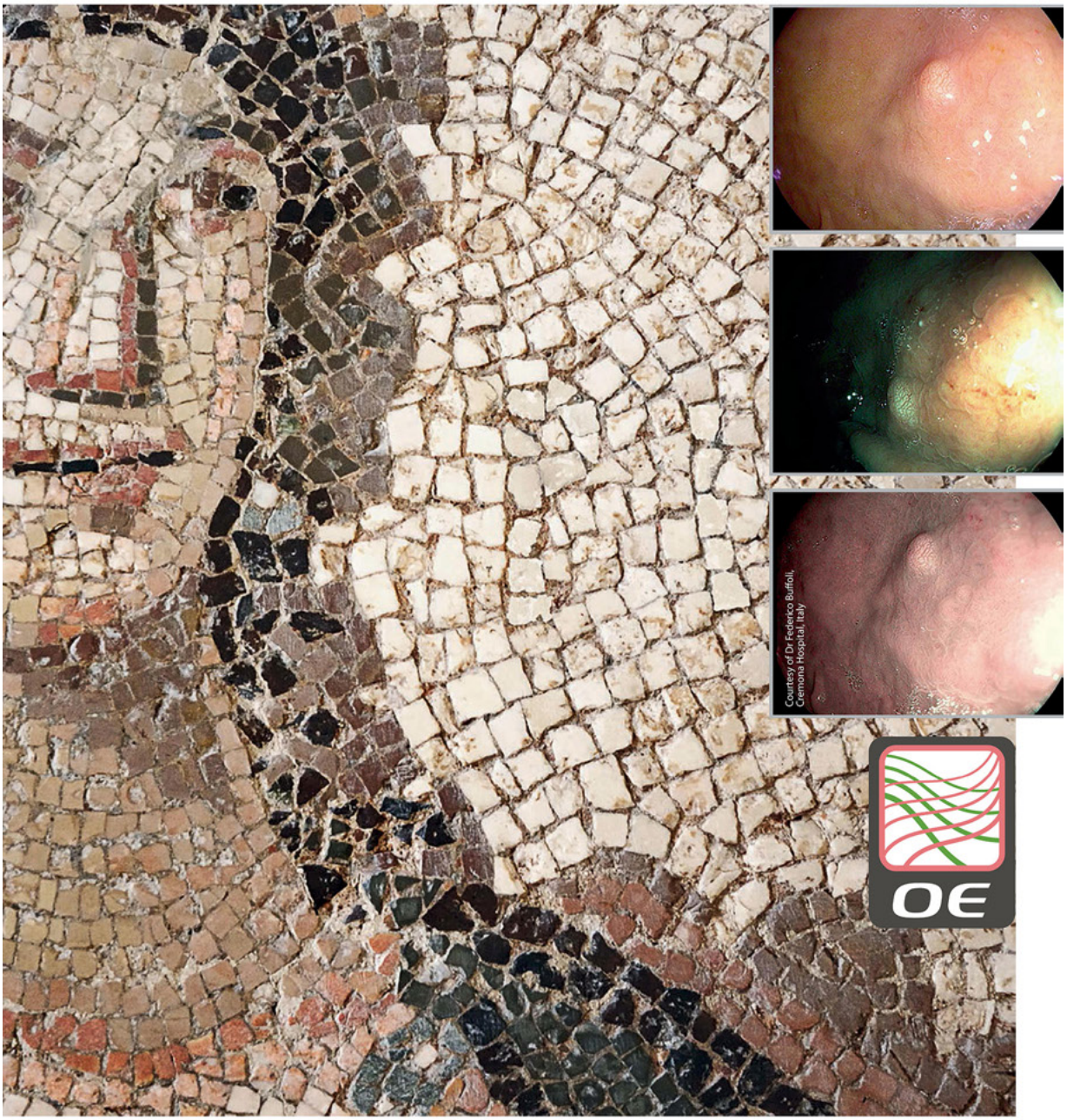

aseca

Представник в Україні ТОВ «АСЕКА»

вул. Євгена Сверстюка, 23, оф. 728, м. Київ 02660

+38 044 503 39 27

e-mail: aseca.ua@gmail.com

www.aseca.com.ua

Зарубіжний досвід

ШЛУНКОВО-КИШКОВІ УРАЖЕННЯ СЛИЗОВОЇ ОБОЛОНКИ, ЯКІ ПРОЯВЛЯЮТЬСЯ ЯК КИШКОВИЙ ТУБЕРКУЛЬОЗ, У ДОРОСЛИХ З ПУРПУРОЮ ГЕНОХА-ШЕНЛЕЙНА

ДЖЕРЕЛО: THE INTERNATIONAL JOURNAL OF CLINICAL AND EXPERIMENTAL PATHOLOGY

Переклад з англійської — Арська Олена

LI CAO[1], YUN WANG[1], QIAOZHEN GUO[1], DEAN TIAN[1], CONGYI WANG[2], BIN CHENG[1]
[1]ВІДДІЛЕННЯ ГАСТРОЕНТЕРОЛОГІЇ ТА ГЕПАТОЛОГІЇ
[2]ЦЕНТР БІОМЕДИЧНИХ ДОСЛІДЖЕНЬ, ЛІКАРНЯ ТУНЦЗІ, ТОНДЖ МЕДИЧНИЙ КОЛЕДЖ, УНІВЕРСИТЕТ НАУКИ І ТЕХНОЛОГІЇ ХУАЧЖУН, УХАНЬ, КИТАЙ

Вступ

Найбільш часто пурпура Геноха-Шенлейна (ГШП) зустрічається у дітей і характеризується класичною тетрадою: наявністю пурпури, яка палькується, артриту або артралгії із залученням нирок та шлунково-кишкового тракту (ШКТ). Цей системний лейкоцитокластичний васкуліт опосередковується відкладенням IgA в невеликих судинах будь-якого органу. Важкі випадки залучення ШКТ менш поширені у дорослих, ніж у дітей. У деяких пацієнтів болю в животі передує висип, яка ускладнює діагностику ГШП. Ендоскопія шлунково-кишкового тракту з біопсією є найбільш корисною діагностичною процедурою для оцінки залучення в патологічний процес.

Однак ендоскопічні прояви, особливо термінальний ілеїт, у дорослих на ГШП імітують кишковий туберкульоз (КТБ), що піднімає питання про необхідність використання стероїдів для оптимального лікування. Наскільки нам відомо, рідко зустрічається ГШП, яка проявляється як КТБ, і мало що відомо про підходи для диференціальної діагностики.

У цій статті описаний клінічний випадок дорослої людини з ГШП, що імітує КТБ на ендоскопії. Після остаточного діагнозу ГШП пацієнтку лікували стероїдами системно, в результаті чого досягнута повна ремісія протягом 2 тижнів. У пацієнтки встановлено мультиорганне ураження поза звичайним віковим діапазоном, характерним для ГШП, і була проведена відповідна інтервенційна терапія, яка привела до зниження пошкодження органів і виникнення серйозних ускладнень.

Клінічний випадок

20-річна студентка госпіталізована в лікарню Тунцзі з 10-денною історією болю в нижній частині живота, сильною блювотою з кров'ю. Біль був спастичним та без іррадіації, зменшити його вдалося за допомогою введення супозиторіїв диклофенаку натрію. Через три дні після вищезазначених симптомів у пацієнтки розвинулася субфебрильна лихоманка.

Перед цим епізодом не відзначалося аутоімунних захворювань шлунково-кишкового тракту, не було їх і в сімейному анамнезі пацієнтки. На колоноскопії виявлені множинні глибокі виразки в ділянці ілеоцекального клапана і ерозії в прямій кишці, що характерно для КТБ.

При надходженні в лікарню життєві показники пацієнтки були в нормі. Аналіз калу на приховану кров був позитивним, в крові виявили лейкоцитоз і підвищений рівень запальних маркерів. В аналізі сечі не було ознак протеїнурії або гематурії. Результати аналізів були негативними на наявність антинейтрофільних цитоплазматичних антитіл (ANCA) і антимієлопероксидазу (МПО). Пацієнтка відчувала прогресуючий біль в животі часто вночі. Біль не вдавалося подолати за допомогою спазмолітичних засобів, диклофенаку натрію або опіоїдних анальгетиків. При повторному фізикальному обстеженні живіт пацієнтки був роздутий, дифузно чутливий, але без перитонеальних симптомів.

При повторній колоноскопії виявлені дифузні ураження слизової оболонки і глибокі виразки по всій клубовій кишці і товстій кишці (Зображення 1). Гастроскопія показала множинні застійні еритеми в дні, кутовій частині і частині тіла шлунка, а також в проксимальній і дистальній частині дванадцятипалої кишки (Зображення 2).

У біоптатах слизової оболонки шлунка і кишечника були виявлені лейкоцитокластичний васкуліт з дифузним запаленням і периваскулярною нейтрофільною інфільтрацією моноцитів, а також велика кількість еритроцитів всередині підслизової судини (Зображення 3). Була проведена комп'ютерна томографія для визначення ступеня залучення ШКТ. Виявлені розсіяні ділянки ураження слизових оболонок від клубової до прямої кишки. На 3 день у лікарні пацієнтка почала відчувати висип, який палькувався на обох її нижніх кінцівках. Лікування із застосуванням антигістамінних препаратів призвело до стійкого поліпшення, але біль в животі загострювався протягом госпіталізації пацієнтки.

З огляду на те, що у цієї пацієнтки також були симптоми, характерні для ГШП, в лікування включені стероїди. Її стан почав покращуватися протягом 3 днів. На 15 день після госпіталізації на контрольній гастроскопії і колоноскопії

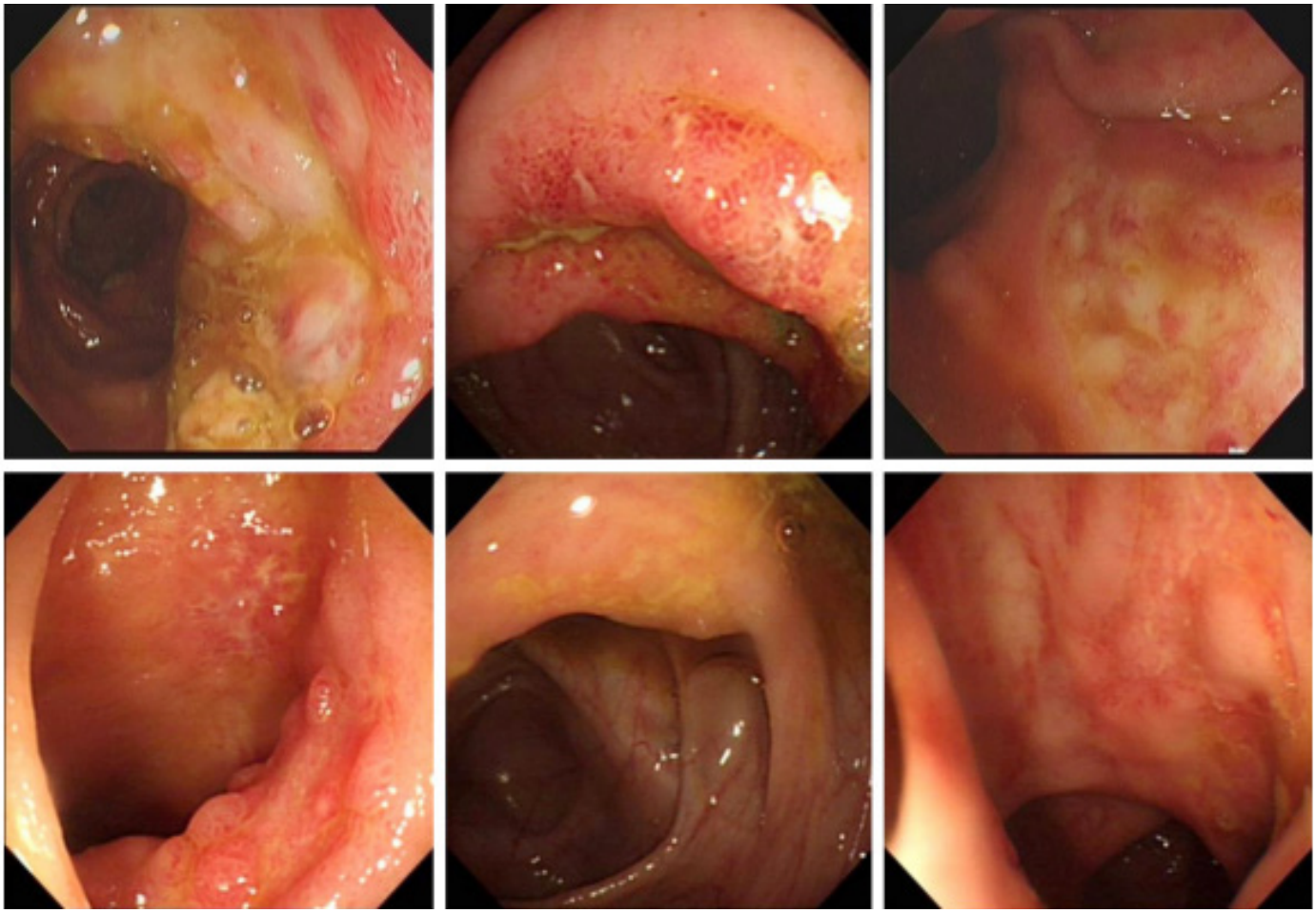

Зображення 1. Колоноскопічні дані пацієнтки: до прийому стероїдів (верхня панель) і після прийому стероїдів протягом 2 тижнів (нижня панель). На зображеннях показана термінальна частина клубової кишки (ліві панелі), ілеоцекальний клапан (центральні панелі) і сигмовидна кишка (праві панелі). Глибокі кільцеподібні виразки видно на всій поверхні термінальної частини клубової кишки і в ділянці ілеоцекального клапана до лікування стероїдами. Більшість пошкоджень слизової оболонки в товстій кишці значно зменшилася після введення стероїдів.

спостерігалося загоєння більшості початкових уражень слизової оболонки і виразок термінальної частини клубової і товстої кишки (Зображення 1, 2). Через місяць після виписки під час подальшого спостереження у пацієнтки не було ніяких симптомів. В аналізі сечі ознак гематурії не виявлено. Результати аналізу калу на приховану кров також були негативними.

Обговорення

ГШП характеризується нетромбоцитопенічною пурпурою, яка палькується, поліартритом, абдомінальним болем і нирковою недостатністю. Цей стан розглядається як системний лейкоцитокластичний васкуліт малих судин з утворенням IgA, з різними симптомами і з залученням різних органів. ГШП може зустрічатися у всіх вікових групах і у обох статей, але частіше вражає чоловіків і дітей.

Лікування ГШП, в основному, підтримуюче і симптоматичне та полягає в внутрішньовенному введенні рідини і прийомі нестероїдних протизапальних препаратів. Лікування кортикостероїдами залишається спірним, так як стероїди, як правило, розглядаються для більш складних випадків із залученням нирок, ЦНС і кишечника. Проте раннє застосування кортикостероїдів показало загальні хороші результати. Введення стероїдів нашій пацієнтці, в якої було інтенсивне і важке ураження слизових шлунково-кишкового тракту, допомогло зменшити його симптоми. Стероїди можуть зменшити набряк кишкової стінки, в результаті чого можна отримати швидке зменшення інтенсивності симптомів ШКТ. Туберкульоз повинен бути виключений до початку терапії стероїдами.

На закінчення, діагностика ГШП утруднена, особливо при симптомах ураження шлунково-кишкового тракту, які передують появі уражень шкіри. У деяких пацієнтів ендоскопічна картина ГШП характеризується наявністю термінального ілеїту, що імітує КТБ або інші захворювання. Хоча патологічне дослідження дозволяє провести їх диференціювання, ці два стани можна розрізнити по їх шкірних проявах, ускладненнях і відповідях на різні методи лікування. Швидка і своєчасна діагностика ГШП може допомогти в розробці правильної терапевтичної стратегії, що зменшує серйозні ускладнення і поліпшує довгостроковий прогноз.

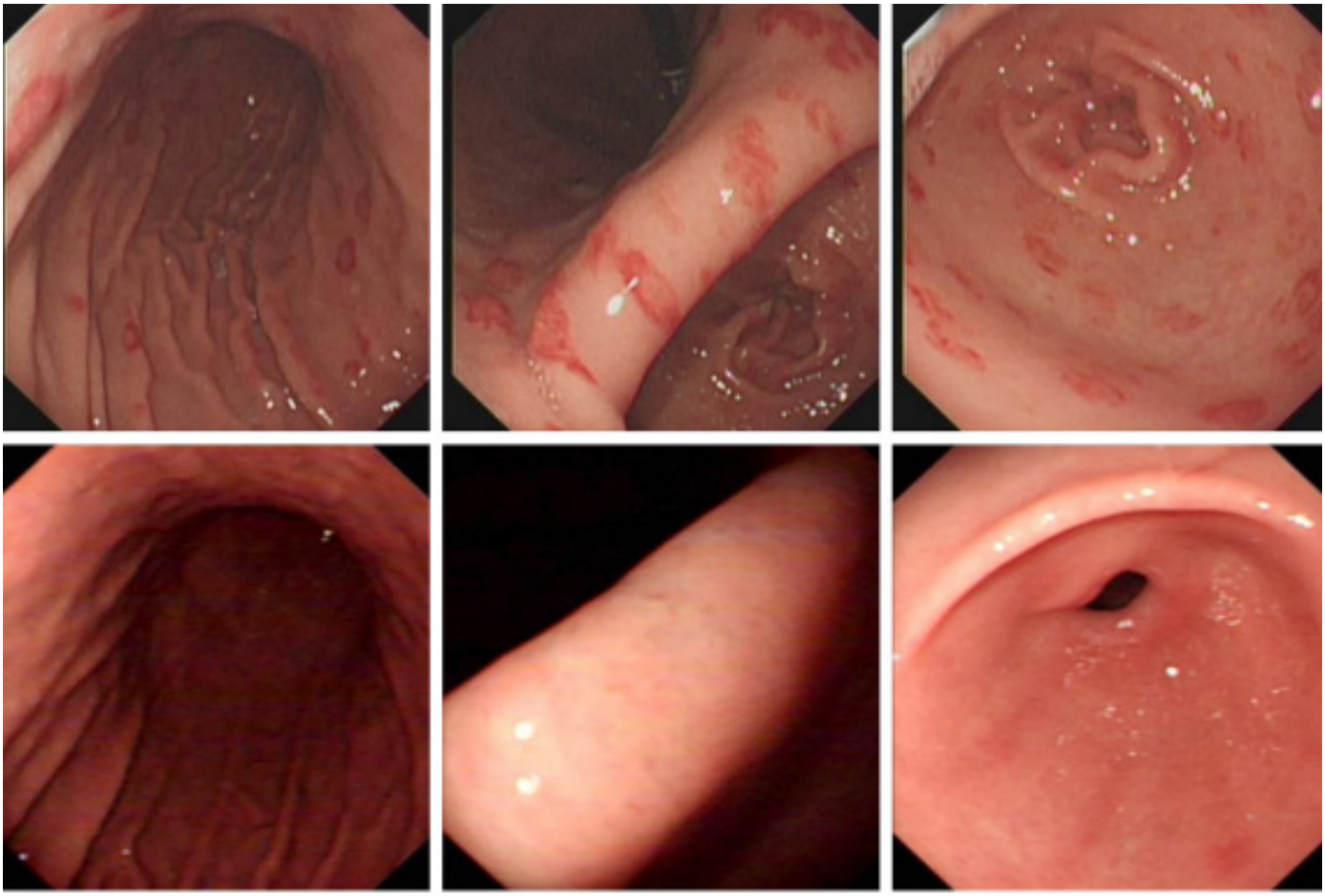

Зображення 2. Дані гастроскопії пацієнтки: до застосування стероїдів (зверху) і після прийому стероїдів протягом 2 тижнів (знизу). Показані дно шлунка (ліворуч), кут шлунка (центр) і антрум шлунка (справа). До початку терапії стероїдами видно невеликі кільцеві петехії і геморагічну еритему. Ці ураження слизових оболонок швидко зникали після введення стероїдів.

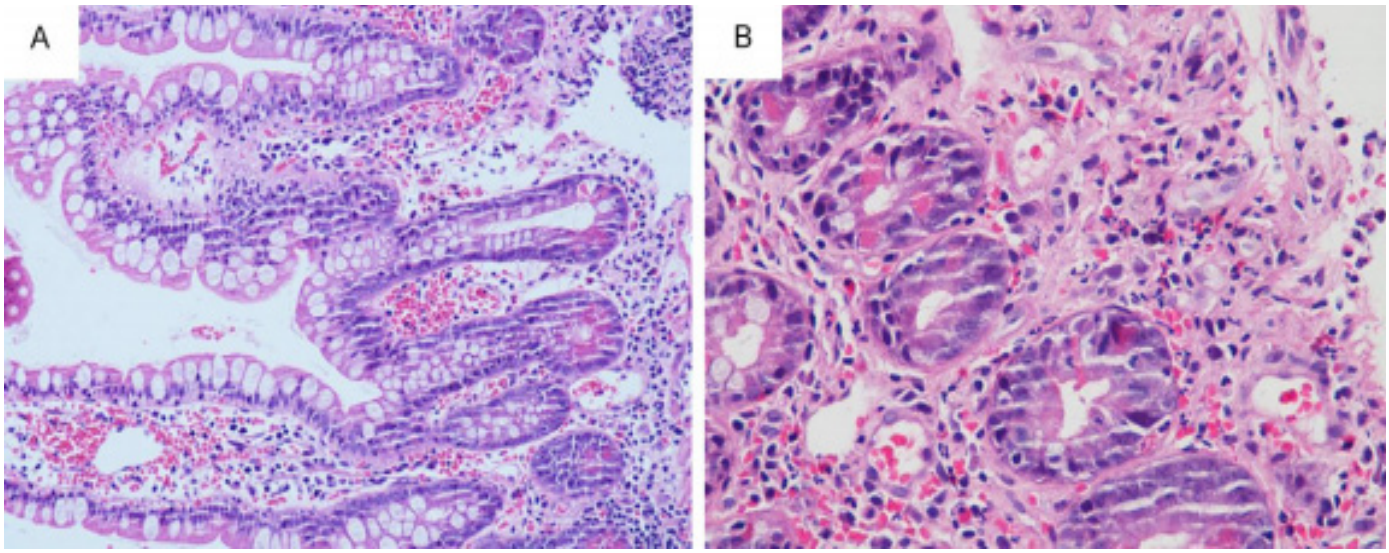

Зображення 3. Гістопатологічне дослідження біоптату ураження при ГШП в кишечнику. Виявлення лейкоцитокластичного васкуліту. (A) Набряклі клітини ендотелію в малій кишковій судині з нейтрофільнюї інфільтрацією (H&E, вихідне збільшення×20). (B) Лейкоцитокластичний васкуліт з дифузним запаленням і периваскулярною нейтрофільною і моноцитарною інфільтрацією, а також великою кількістю еритроцитів всередині малої судини підслизового шару (H&E, оригінальне збільшення×40).

АНОНСИ ТА ОГОЛОШЕННЯ

24 березня

Колишній глава департаменту охорони здоров'я Івано-Франківської ОДА Мирон Матейко призначений на посаду головного лікаря КП «Івано-Франківський обласний центр екстреної медичної допомоги та медицини катастроф».

28 березня

Завершився конкурс на директора департаменту охорони здоров'я Львівської ОДА. Перемогла Ірина Микичак, що раніше виконувала обов'язки керівника.

29 березня

Колективу представлена керівник міського управління охорони здоров'я Івано-Франківської міськради Марія Бойко. Раніше Бойко була головним позаштатним епідеміологом області.

29 березня

МОЗ повторно оголосив відкритий конкурс на посаду головного лікаря дитячої лікарні «Охматдит».

13-14 квітня

У Москві пройде тематична конференція «Пухлини верхніх відділів шлунково-кишкового тракту». У програмі конференції: хірургічні аспекти лікування хворих на рак шлунка; нові підходи до поліпшення стадіювання раку шлунка; ендоскопічні резекції при ранньому раку шлунка; досягнення і перспективи малоінвазивної хірургії при раку шлунка; варіанти пластики при резекції шлунка; хірургічне лікування рецидивів раку шлунка.
Детальніше.

25-27 квітня

У Києві пройде VIII Міжнародний медичний форум «Інновації в медицині здоров'я нації» — масштабний комплексний захід інноваційної спрямованості, який об'єднує науково-практичну програму, школи, виставки та спеціалізовані експозиції і створює міжнародну платформу для обміну досвідом та підвищення кваліфікації фахівців охорони здоров'я.
Детальніше.

25-27 квітня

У Києві пройде VI Міжнародний медичний конгрес «Впровадження сучасних досягнень медичної науки в практику охорони здоров'я України».
Детальніше.

17-19 травня

У Римі (Італія) пройде Endolive Roma 2017 — 3-денний марафон прямої трансляції найостанніших методик діагностичної та лікувальної ендоскопії шлунково-кишкового тракту, а також живих лекцій і дискусій. Цього року перший день (17 травня) буде присвячений виключно темі «Метаболічна ендоскопія: ожиріння і діабет», щоб підкреслити роль ендоскопії в баріатрії.
Детальніше.

Лікарські секрети

Який шлях обрати при дуже великій виразці шлунка?

Bjorn Rembacken

Консультант з гастроентерології, почесний лектор курсу ендоскопії Університету Лідса

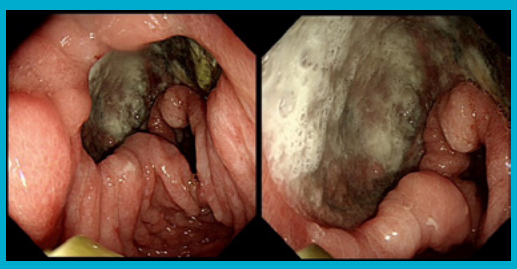

У пацієнта 65 років без істотних супутніх захворювань виявлена величезна виразка шлунка. У двох наборах зразків біопсії (всього 16 зразків) виявили лише деяку «ймовірно реактивну атипію». На знімках показана ендоскопічна картина ураження. КТ підтвердила наявність великої виразки шлунка з рядом невеликих вузлів, які, як повідомляється, можуть бути реактивними.

Яка подальша тактика в даному випадку?

Така ситуація часто зустрічається в клінічній практиці. Погане загоєння характерне для літніх людей зі значними супутніми захворюваннями, що супроводжуються прийомом деяких лікарських препаратів. Хронічна виразка шлунка також може бути вторинною щодо інфільтруючої аденокарциноми, лімфоми або стромальних пухлин, цитомегаловірусної інфекції (ЦМВ) і лімфоми.

Оскільки гігантські рефрактерні виразки шлунка набагато сприятливіші, ніж злоякісні ураження, проведення резекції шлунка в цьому випадку було б передчасним. Проте, висновок про атипію і наявність пари невеликих вузлів поблизу не слід ігнорувати у потенційного кандидата на гастректомію, якщо, в кінцевому рахунку, буде підтверджено діагноз раку. EUS (ендоскопічне ультразвукове дослідження) з тонкоголковою аспірацією вузлів було б розумним, але корисно використовувати цей метод в малоймовірному випадку, коли гістологія підтвердить рак.

Головне завдання тепер полягає в тому, щоб взяти ще один набір біоптатів, використовуючи щипці для біопсії типу «jumbo», або організувати лапароскопію з клиноподібною біопсією шлунка. Оскільки я бачив кілька ендоскопічно і біопсійно негативних ракових утворень, які були правильно ідентифіковані за допомогою лапароскопії з клиноподібною біопсією, я вважаю, що це найкращий шлях для нашого пацієнта.

Навіть якщо клиноподібна біопсія остаточно усуне пухлину, існує ризик ускладнень виразки, таких як кровотеча (12-44%) і перфорація (1-2%). З цієї причини в кінцевому підсумку частину доброякісних гігантських виразок лікують із застосуванням часткової резекції шлунка, проте періопераційна смертність може бути високою при екстреній операції у літнього пацієнта.

Фото номеру

ГЛАЗГО ШОТЛАНДІЯ

ВЧЕНІ ДОСЛІДЖУЮТЬ НАДЧУТЛИВУ ШТУЧНУ ШКІРУ

В Університеті Глазго в Шотландії дослідники розробили спосіб створення чутливої до дотику штучної шкіри, яка є фотоелектричною і, отже, автономною. Це дивовижна подія, оскільки протези зазвичай споживають багато енергії і завжди живляться від зовнішнього джерела, такого як батарея.

Досягнення стало можливим завдяки створенню датчиків тиску, тому вони споживають тільки 20 нановат електрики на квадратний сантиметр, а потім генерують її з падаючого світла. Датчики тиску виготовлені з графену, двомірного матеріалу, який являє собою лист вуглецю товщиною всього в один атом. Він залишається прозорим, щоб фотогальванічні елементи, розташовані нижче графенових датчиків, могли поглинати світло з навколишнього середовища.