Березень 2017 випуск №5 (20)

Наступний випуск — 30 березня 2017 року

Medicīs

«Чорний стравохід» або синдром Гурвіца: рідкісне ускладнення діабетичного кетоацидозу

сторінка 11

12 порад для удосконалення EMR в товстій кишці

сторінка 4

НОВИНИ

Приватних страховиків залучать на вторинній і третинній ланках медичної допомоги

МОЗ розраховує на активну співпрацю з приватними страховими компаніями для надання медичної допомоги вторинної та третинної ланки, повідомив заступник міністра охорони здоров'я Павло Ковтонюк.

«Ми розраховуємо на додаткові джерела фінансування, зокрема, приватних страховиків під час реформування меддопомоги ... Тому з приватними страховиками буде дуже цікава розмова, коли ми почнемо говорити про «вторинку» і «третинку», — стверджує заступник міністра.

При цьому він зазначив, що державне фінансування первинної медичної допомоги відрізняється від фінансування вторинної і третинної.

«Наша принципова позиція полягає в тому, що «первинка» повинна повністю на 100% покриватися національною системою медичного страхування. Обсяг послуг, включених у документ («Порядок надання медичної допомоги») повністю покривається державою», — зазначив П. Ковтонюк.

У той же час держава не зможе повністю покрити вторинну і третинну медичні допомоги, відповідно до чого, вона буде створювати умови для страховиків будь-яких форм власності, а також максимально відсторонюватися від регулювання медичної інфраструктури.

Коментуючи внесені зміни, заступник міністра зазначив, що діагностичні процедури і лабораторні дослідження, які стосуються первинної медичної допомоги, будуть фінансуватися з окремого бюджету.

Джерело: Інтерфакс-Україна

Лікарі стурбовані відсутністю концепції розвитку

Стурбованість викликана відсутністю документів, що визначають концепцію, стратегію і план реформування та розвитку системи охорони здоров'я України, заявила голова ради Київської міської профспілки працівників охорони здоров'я Лариса Канаровська.

«Перш за все, у всіх документах відсутня система фінансування, а вона визначає ту чи іншу систему охорони здоров'я», — сказала вона.

При цьому, за її словами, документи, розміщені на сайті Міністерства охорони здоров'я, порушують ряд статей Конституції України, інших законодавчих актів.

У свою чергу, член правління Всеукраїнського лікарського товариства Костянтин Надутий також зазначив відсутність чіткого плану реформування системи охорони здоров'я в Україні.

«Ідеї, які викладені лише в презентаціях і потрапили тільки в деякі документи, які ми бачили, не оформлені належним чином у вигляді правових документів», — вважає він.

На його думку, це створює ризики суб'єктивного трактування реформи системи охорони здоров'я і можливого її саботажу. При цьому існуюча Концепція реформування фінансування системи охорони здоров'я є одним з фрагментів необхідних змін.

Представники спільноти стверджують, що сама ініціація затвердження Кабінетом міністрів Концепції реформування фінансування системи охорони здоров'я є порушенням закону «Про соціальний діалог в Україні», оскільки не обговорюється з громадськістю.

Джерело: Інтерфакс-Україна

СБУ позбавило ліцензій імпортерів медичних ендоскопів

Через недоопрацювання в законодавстві, безліч приладів виявилися під забороною для ввезення в Україну. Про це заявив координатор громадянського руху «Спільна Справа» Олександр Данилюк.

«Знову сумно відома Постанова Кабміну №86, якою Янукович з Медведчуком сфальсифікували текст міжнародних угод і прирівняли буквально всю високотехнічну продукцію до зброї масового ураження ... Всього кілька тижнів тому СБУ забрало ліцензії у імпортерів медичних ендоскопів», — повідомив він.

Він також нагадав, що приведення цієї постанови у відповідність до міжнародного законодавства було другим номером в списку дерегуляційних пріоритетів уряду Гройсмана.

Джерело: Цензор.НЕТ

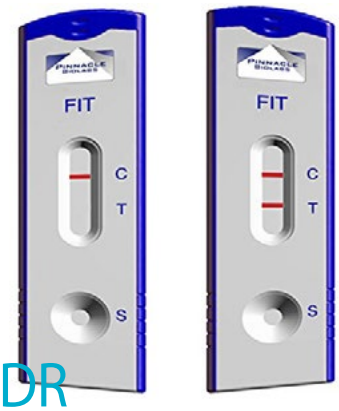

ПРИСТОСУВАННЯ РЕЗУЛЬТАТІВ FIT І ADR ДО ПОКАЗІВ ДО КОЛОНОСКОПІЇ

C. Hassan, A. Repici, D. K. Rex

ДЖЕРЕЛО: UNITED EUROPEAN GASTROENTEROLOGY JOURNAL

Переклад з англійської — Антон Сверстюк

Концепція показника виявлення аденом (ADR) вперше з'явилася в США в 2002 році в результаті роботи Цільової групи по колоректальному раку. Метою ADR сьогодні залишається вимірювання ефективності виявлення аденом кожним колоноскопістом. Таким чином, вже в 2002 році з'явилися дані про різку варіабельність ефективності колоноскопії. Вихідним визначенням ADR була група пацієнтів у віці ≥50 років з однією або декількома звичайними аденомами, виявленими під час колоноскопії, без урахування показів до проведення процедури і з граничними значеннями (≥1 аденома повинна бути виявлена не менш ніж у 25% чоловіків і 15% жінок).

У 2006 році спільна робоча група Американського коледжу гастроентерології/Американського товариства ендоскопічної хірургії шлунково-кишкового тракту (ACG/ASGE) обмежила цільову групу для вимірювання показника у пацієнтів, які проходять перше скринінгове обстеження. Обгрунтуванням для обмеження було те, що порогові значення встановлені в 2002 році на основі скринінгу колоноскопічних досліджень, проведених безсимптомним пацієнтам з негативними результатами тесту на приховану кров у калі або без тесту.

Подальші результати показали, що лікарі, які виконують дослідження в періоді спостереження, мають ADR, як правило, на 7-10% вищий, ніж їх показник ADR для скринінгу. За незрозумілих причин ADR в групах пацієнтів, які проходять колоноскопію за діагностичними показами (біль у животі або зміни частоти стільця), мають тенденцію до зниження рівня ADR в порівнянні з групами скринінгу.

Багато ендоскопістів дотримуються думки, що групи пацієнтів досить варіабельні щодо деяких факторів, які впливають на поширеність аденом (вік, наявність ожиріння, діабет, куріння), тому порогові значення, рекомендовані для мінімальної ефективності, не повинні застосовуватися до їх показників ADR або необхідно внести деякі корективи ADR щодо цих факторів.

ADR добре працює в США та інших країнах з первинною скринінговою колоноскопією, коли показник коригується тільки для статі і з використанням мінімального обмеження за віком (50 років в США і 55 років в Німеччині). Дослідження скринінгової колоноскопії в Польщі показало, що вихідні порогові значення, встановлені для ADR, також добре працювали при визначенні ефективних і неефективних ендоскопістів.

Згодом, результати більшого дослідження з Каліфорнії показали, що ADR вище мінімальних порогових значень забезпечив додатковий захист від раку, так що в 2015 році цільова група за якістю ACG/ASGE підвищила мінімально прийнятні порогові значення для ADR при скринінгу населення до 30% у чоловіків і 20% у жінок. В даний час рекомендації США, як і раніше, зводяться до того, що ADR слід вимірювати в групі скринінгу.

У США і деяких інших країнах колоноскопія, яка проводиться після позитивних результатів аналізів калу на приховану кров, вважається діагностичною колоноскопією. За межами США колоноскопію, проведену після позитивних результатів на приховану кров в калі, іноді називають скринінговим колоноскопічним дослідженням, оскільки вона є продовженням процесу скринінгу, що почався з фекального імунохімічного тесту (з англ. «fecal immunochemical test», FIT). У США в даний час спостерігається тенденція до підвищення інтересу до скринінгу FIT, в першу чергу, в організованих програмах скринінгу, але колоноскопія, як і раніше, домінує з суттєвою різницею.

У своєму дослідженні Cubiella та ін. безпосередньо демонструють, що колоноскопісти, які працюють в популяціях з позитивними результатами аналізу калу на приховану кров, мають значно вищі рівні ADR, ніж при проведенні справжньої первинної колоноскопії для скринінгу.

Схоже, що краще виявлення поліпів і проведення більшої кількості поліпектомій зменшать ризик розвитку раку у пацієнтів з FIT-позитивним статусом. Вимірювання ADR в організованих програмах FIT має бути простішим, ніж вимірювання ADR в групах первинного колоноскопічного скринінгу, де навантаження ручного введення результатів патологістологічного дослідження в базу даних часто лягає на зайнятих колоноскопістів.

У деяких випадках може знадобитися вимірювання ADR в обох популяціях, але зрозуміло, що FIT-позитивна і справжня скринінгова популяції не повинні змішуватися щодо вимірювання ADR, якщо не були внесені відповідні корективи. ADR не є ідеальним показником, але якщо її вимірювати правильно, то ці дані можна успішно використовувати. Найбільша помилка полягає в тому, щоб не вимірювати ADR і тим самим потенційно піддавати пацієнтів неефективному обстеженню і ризику інтервального колоректального раку.

12 ПОРАД ДЛЯ УДОСКОНАЛЕННЯ EMR В ТОВСТІЙ КИШЦІ

Школа Медицини Університету Індіани
Лікарня університету Індіани, Індіанаполіс, штат Індіана

Джерело: Gastroenterology & Endoscopy News

Переклад з англійської — Юрій Климюк

Колоректальна ендоскопічна резекція слизової оболонки (EMR) часто є складною процедурою для ендоскопістів, особливо при дуже великих плоских і/або важкодоступних утвореннях. Проте, EMR є безпечним і дуже економічним методом в порівнянні з хірургічної резекцією доброякісних колоректальних пухлин. В цьому огляді наводиться 12 рекомендацій удосконалення методики EMR.

1. Вивчіть сучасний алгоритм оцінки утворів

Сучасний інтервенційний ендоскопіст не може вести дискусію про літературні дані з EMR або безпечно і ефективно визначати тактику лікування великих колоректальних пухлин без чіткого розуміння і робочої майстерності в оцінці самого утворення. Основні навички оцінки утворень наведені в Таблиці 1.

Вузькоспектральна ендоскопічна класифікація (з англ. «Narrow-band imaging International Colorectal Endoscopic (NICE) classification») являє собою керівництво по прогнозуванню звичайних аденом в порівнянні з зубчастими утвореннями, такими як сидячі зубчасті аденоми або гіперпластичні поліпи. Звичайні аденоми технічно складніше видалити із використанням методики EMR, ніж зубчасті утворення, тому що вони частіше мають підслизовий фіброз та іноді досягають дуже великих розмірів.

Вся поверхня вогнища ураження повинна бути ретельно перевірена на предмет ознак, що передбачають глибоку підслизову інвазію. Підказкою для визначення звичайних аденом є ділянки порушення нормального судинного малюнка (NICE 3 типу, Таблиця 2). Глибока інвазія в підслизовий шар часто супроводжується відвертими морфологічними змінами, включаючи поглиблення і виразки (Зображення 1). Утворення з глибокою підслизовою інвазією повинні бути видалені хірургічним шляхом. Глибину підслизової інвазії можна ендоскопічно визначити під час початкової оцінки поверхні утворення (кращою тактикою є біопсія ділянки, яка має ознаки 3-го типу по NICE) і направити пацієнта безпосередньо на хірургічну резекцію, уникаючи ендоскопічної.

Для типових аденом (NICE 2 типу) корисною є диференціація морфологічних підтипів пухлин, які поширюються латерально (LST), оскільки це дозволяє передбачити ризик розвитку раку і труднощі EMR. Гранулярний тип LST найбільш просто видалити, використовуючи EMR, оскільки це утворення рідко має значні площі підслизового фіброзу. Не повинно бути ніяких обмежень щодо розміру для ендоскопічної резекції LST гранулярного типу (Зображення 2), так як сама резекція проста і вимагає перш за все часу і терпіння при дуже великих утвореннях.

LST гранулярного типу з вузловими ділянками повинні розглядатися з точки зору окремої резекції вузлових ділянок і окремого подання цієї області патології. Резекцію можна зробити або на початку EMR або пізніше в залежності від положення вузлової ділянки. Існує велика ймовірність, що в негранулярних LST (Зображення 3а) будуть визначатися підслизовий

Таблиця 1. Необхідні навички оцінки утворення для оптимальної ендоскопічної резекції слизової оболонки

1. Ефективно диференціювати звичайні аденоми від зазубрених утворень.
2. Диференціювати основні морфологічні класи пухлин, які латерально поширюються (зернистий, зернистий з вузликами, негранулярний, незернистий з поглибленням).
3. Виявлення ендоскопічних ознак глибокої підслизової інвазії (утворення 3 типу по NICE).

Таблиця 2. Класифікація NICE (Narrow-band imaging International Colorectal Endoscopic, вузькоспектральна ендоскопічна класифікація)

	1 тип	2 тип	3 тип
Колір	Такий самий або світліший, ніж навколишня поверхня	Більш коричневе забарвлення, ніж навколишня поверхня (колір залежить від васкуляризації)	Коричневий або темно-коричневий колір утвору на тлі навколишньої поверхні (іноді зустрічаються ділянки білого кольору)
Судини	Немає або ізольовані тонкі звивисті судини можуть проходити через утворення	Коричневі судини оточують білі структури	Мають ділянки із зруйнованими або відсутніми судинами
Малюнок поверхні	Темні або білі плями однакового розміру або з однорідною відсутністю малюнка поверхні	Овальні, трубчасті або розгалужені білі структури, оточені коричневими судинами	Аморфний або відсутній малюнок
Найбільш вірогідна патологія	Гіперпластична	Аденома	Глибокий підслизовий інвазивний рак

фіброз, дисплазія високого ступеня або інвазивний рак, особливо, коли вони мають ознаки заглиблення (Зображення 3b). Негранулярні LST з поглибленим компонентом, в якому відсутні ознаки NICE 3 типу, є показом для ендоскопічної підслизової дисекції, якщо така процедура доступна.

2. Не передавайте ендоскопічно резектабельні утвори для хірургічної резекції.

Більше половини сегментарних резекцій товстої кишки, які виконуються щорічно в США при наявності новоутворення, пов'язані з доброякісними колоректальними пухлинами. Значні дані і окремі випадки показують, що переважний відсоток цих утворень є ендоскопічно резектабельним. Хірургічна резекція пов'язана приблизно з 1% смертності і 15% повторних госпіталізацій протягом першого року з приводу лікування ускладнень, в тому числі гриж черевної стінки. Для порівняння, EMR пов'язана з набагато меншими витратами, ускладненнями і смертністю.

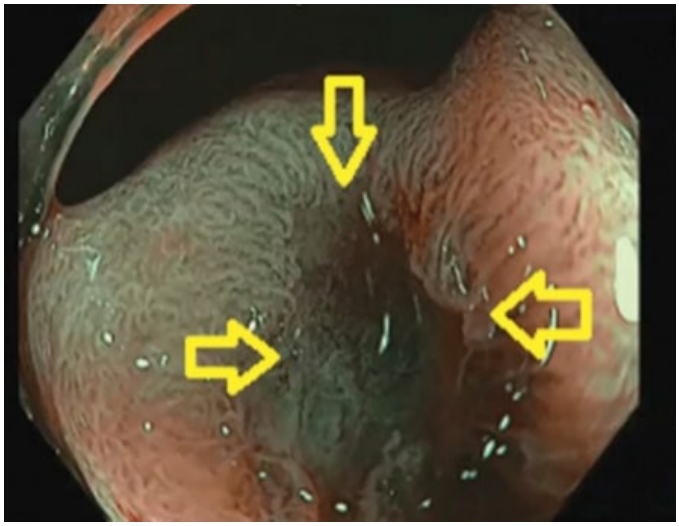

Зображення 1. Вузькоспектральне зображення ділянки з пухлиною, яка латерально розповсюджується. Стрілки показують краї заглиблення. У цій ділянці визначаються судини NICE 3 типу. Інша частина утворення має ознаки змін 2 типу.

Ендоскопісти виконують EMR у всіх ділянках товстої кишки, включаючи сліпу кишку і висхідну ободову кишку. Хірургічне лікування доброякісних утворень, а, зокрема, гранулярних LST, не лежить у сфері інтересу пацієнтів через ризик ендоскопічних ускладнень.

3. Уникайте ініціювання підслизового фіброзу.

Підслизовий фіброз є прокляттям EMR, оскільки його наявність кидає виклик ефективній ін'єкції підслизового шару і петлевій резекції. Підслизовий фіброз часто вимагає застосування абляційних або авульсійних методів для ефективного лікування. Проте, ці підходи не настільки ефективні, як використання петлі в разі абляції, і це не так зручно, як використання петлі при авульсії.

Зображення 2. Нерівна поверхня LST гранулярного типу.

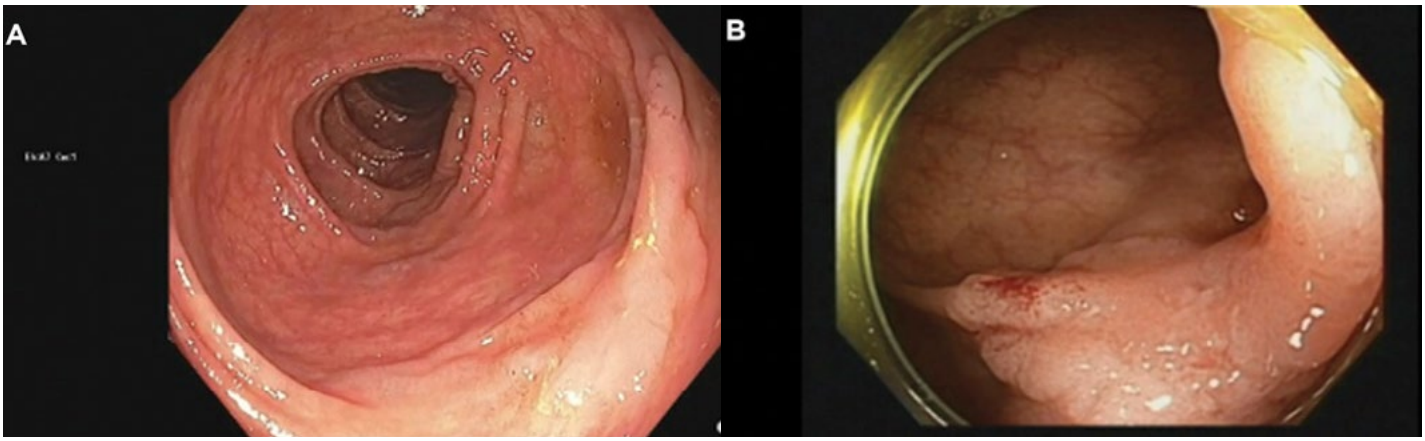

Зображення 3. Негранулярні LST: без поглиблення (A) і з центральною ділянкою поглиблення (B).

Клініцисти ніколи не повинні виконувати EMR без наміру виконати резекцію під час першої спроби. Виконання часткової EMR з думкою про відтермінoване видалення утвору, який зменшився в розмірах, є суттєвою помилкою.

Холодна біопсія також створює підслизовий фіброз при дуже плоских утвореннях, або коли вона виконується на краю утворення. Потрібно провести татуювання на 3-4 см дистальніше ділянки або на протилежній стінці від утворень, які є дуже плоскими і в яких відсутні ознаки змін NICE 3 типу. Після цього пацієнтів відправляють до фахівця з EMR або встановлюють строк для ендоскопічної резекції. Біопсія під час початкової ідентифікації непотрібна, якщо немає ознак раку.

4. Не використовуйте фізіологічний розчин для ін'єкції підслизової.

Багато ендоскопістів використовують фізіологічний розчин для ін'єкції підслизового шару, але сольовий розчин має тенденцію поширюватися далеко за межі країв утворення. Декстроза в концентрації 50% є ефективною рідиною для ін'єкції підслизової, але розчин потрібно вводити в підслизову «подушку» з фізрозчину, оскільки ін'єкція в брижу може викликати серйозну запальну реакцію, яка імітує постполіпектомічний синдром.

Для ін'єкцій підслизової перевага віддається використанню гідроксиетилкрохмалю, який широко доступний у вигляді плазмозамінника в 500 мл пакетах.

Ефективна EMR вимагає включення контрастної речовини в ін'єкційний розчин. Двома кращими контрастними агентами є індігокармін і метиленовий синій.

Для ін'єкції підслизової один 5-мл флакон 0,8% індігокарміну додають в один 500 мл мішок гідроксиетилкрохмалю (Зображення 4). При використанні метиленового синього, додається один флакон (10 мл) 1% розчину до 500 мл гідроксиетилкрохмалю.

Контрастна речовина забарвлює підслизову в синій колір і тим самим полегшує ідентифікацію пошкодження м'язів. Травми м'язів ендоскопічно характеризуються появою паралельних білих смуг в місці дефекту після резекції (Зображення 5), а також по колу, або кільцями білої тканини на поверхні зрізу зразка після EMR (Зображення 6). Травми м'язів потрібно швидко визначити і закрити кліпсами, щоб не допустити перфорацію.

5. Використовуйте низький пороговий розмір для EMR для зубчастих утворень.

Під час резекції з використанням колоноскопа високої чіткості можна розпізнати аномальну ямкову структуру зазубреного утвору, яка чітко візуалізується на тлі нормальної слизової оболонки. EMR використовується переважно при зубчастих утвореннях 20 мм або більше, а також може застосовуватися для 10-20 мм пухлин.

6. Вводіть правильну рідину в підслизовий простір для полегшення резекції.

Для більшості утворень від 2 до 3 см оптимальною ділянкою ін'єкції є безпосередньо центр утворення. Єдиною причиною не робити ін'єкцію через утвір є наявність ознак NICE 3 типу, а зокрема аморфних судинних малюнків або явних морфологічних ознак, таких як виразка, пов'язана з раком. Якщо пухлина накладається на складку, то ін'єкція анатомічного проксимального краю поліпа або поблизу нього, ймовірно, буде найкращою методикою.

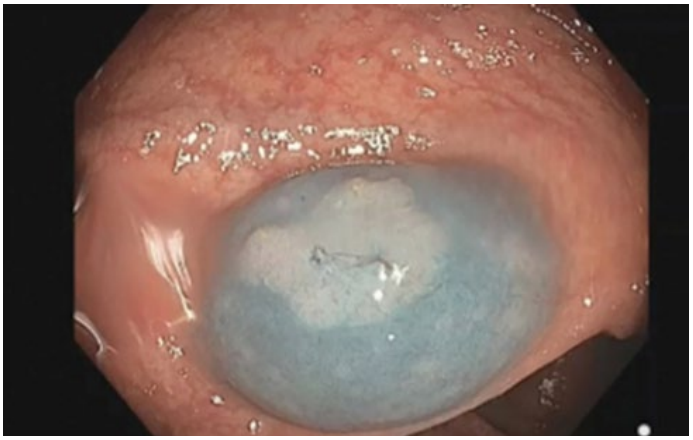

Зображення 4. Зубчасте утворення з різко розмежованими краями і введеним в підслизовий шар гідроксиетилкрохмалем, який містить індігокармін в якості контрасту.

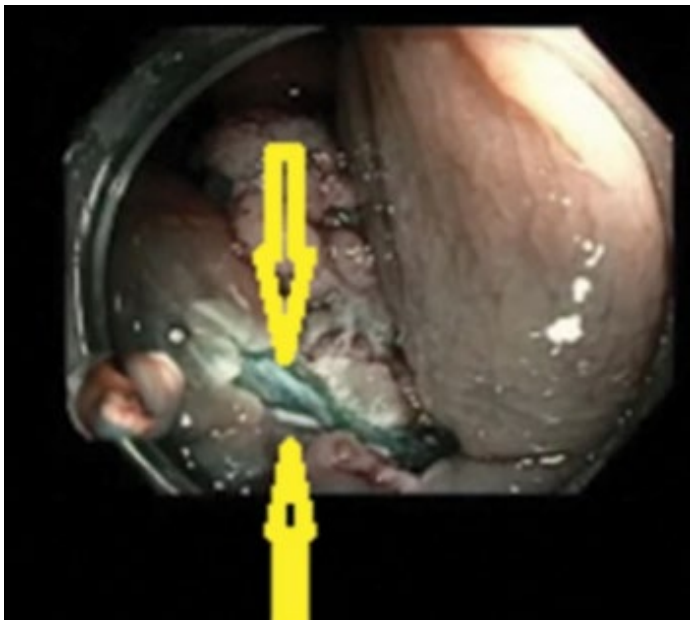

Зображення 5. EMR-дефект з пошкодженням м'язів. Стрілки вказують на білі волокна м'язів.

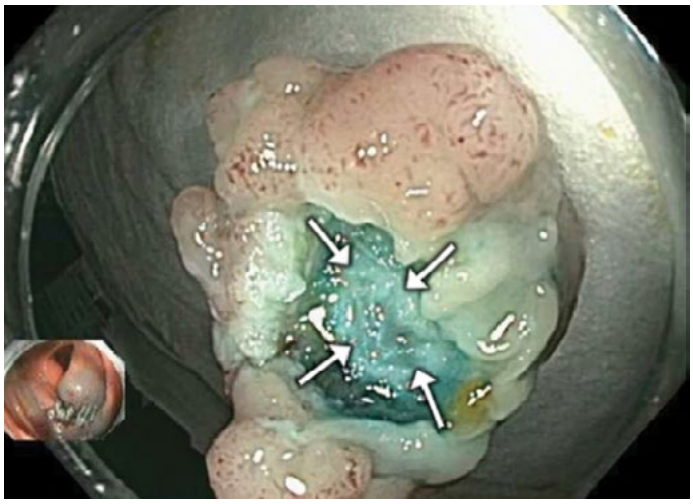

Зображення 6. Той же випадок. Стрілки вказують на краї окружності власної м'язової оболонки зразка.

7. Використовуйте жорсткі петлі середнього розміру

Для дуже великих гранулярних LST використовуються петлі від 25 до 33 мм. При захопленні великих шматочків тканини може бути корисно стиснути тканину, а потім знову відкрити петлю в надії, що будь-яка захоплена частина власного м'язового шару буде видалена з петлі до повторного закриття. Переміщення петлі в положенні «назад і вперед» може допомогти диференціювати випадки, коли м'яз захоплений. Вигин оболонки петлі також свідчить про захоплення глибоких тканин.

8. Обмежте термічну травму.

Першим кроком в обмеженні термічної травми є щільне захоплення тканини петлею. Для звичайних аденом надмірне затягування петлі рідко призводить до холодного перерізання, якщо кількість захопленої тканини перевищує приблизно 15 мм. Другий крок в обмеженні термічної травми пов'язаний з вибором струму. Крім того, використання переважно ріжучого режиму струму, а не струму малої потужності для коагуляції, мабуть, зменшує ризик відстроченої кровотечі.

Місце недавно проведеної EMR, позначене синім кольором від введеної в підслизову контрастної речовини, відображає ефективне обмеження термічного пошкодження. Чим біліший ефект коагуляції, тим більше термічна травма.

9. Використовуйте короткий ковпачок для дуже плоских утворень.

Короткий ковпачок являє собою інструмент для резекції плоских ділянок поліпа, які не підлягають стандартним петлевим методам. Зазвичай використовуються невелика гнучка петля і ковпачок (Зображення 7). Техніка полягає в розміщенні петлі над плоскою ділянкою, всмоктуванні тканини в ковпачок (після чого огляд ендоскопічного поля перекривається всмоктуваною тканиною), закритті петлі наосліп з цією тканиною, звільненні і розрізі тканини.

Невелику гнучку петлю розміщують над ділянкою плоскої тканини, і тканина впритул наближається до колоноскопа (A). Плоску тканину всмоктують в короткий ковпачок (B). Технік закриває петлю, поки тканина не буде міцно схоплена. Використання гнучкої петлі полегшує «відчуття» всмоктування тканини (C), щоб отримати доступ до плоскої тканини, яка буде захоплена петлею і готова до розсічення.

10. Розгляньте можливість систематичної коагуляції країв утворення.

Недавнє рандомізоване контрольоване дослідження лікування переходу між дефектом після EMR і нормальною тканиною за допомогою наконечника петлі в режимі м'якої коагуляції також показало значне зниження частоти рецидивів.

11. Розгляньте можливість закриття дефекту після EMR.

Дослідження з використанням контрольних результатів свідчать про те, що закриття дефектів EMR за допомогою гемостатичних кліпс знижує ризик відстрочених ускладнень, включаючи крововилив і постполіпектомічний синдром. Використання кліпс може бути неефективним з точки зору витрат і недоцільним для утворень розміром більше 4 см у всіх напрямках.

Закриття кліпсами вільних перфорацій (Зображення 8) і м'язової травми має важливе значення, але висока вартість кліпс перешкоджає багатьом лікарям виконувати цю процедуру рутинно після EMR. Краще закривати місця EMR в сліпій кишці і висхідній ободовій кишці через високий ризик кровотечі, а також коли пацієнти піддаються повторній антикоагуляційній терапії або починають застосовувати антитромбоцитарні засоби, а також коли вони подорожують на великі відстані в ендоскопічний центр.

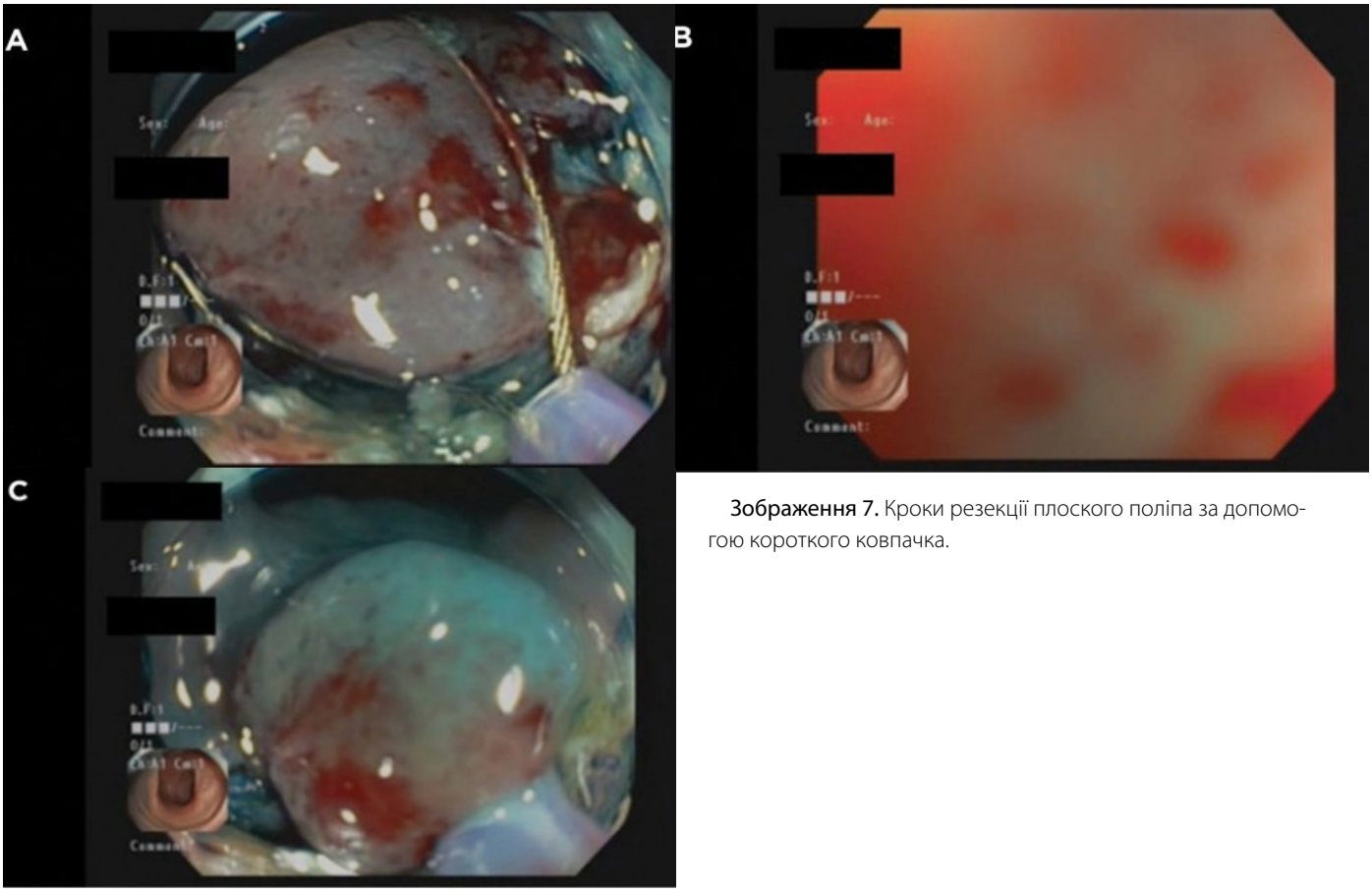

Зображення 7. Кроки резекції плоского поліпа за допомогою короткого ковпачка.

12. Очистіть кишку від синхронних утворень.

У найбільшій опублікованій серії досліджень пацієнти, які звернулися в третинний центр для проведення EMR з LST 20 мм або більше, мали в середньому 4 додаткових аденоми. 40% мали аденому великих розмірів, 20% мали додаткову LST 20 мм або більше, у 0,8% пацієнтів був виявлений синхронний рак.

Висновки

Недавні дослідження EMR істотно розширили знання про оптимальну оцінку утворень, розчини для ін'єкцій і техніку їх введення, кращі методи резекції з використанням петлі і подальше спостереження. Володіння цими інструментами має важливе значення для сучасного ендоскопіста.

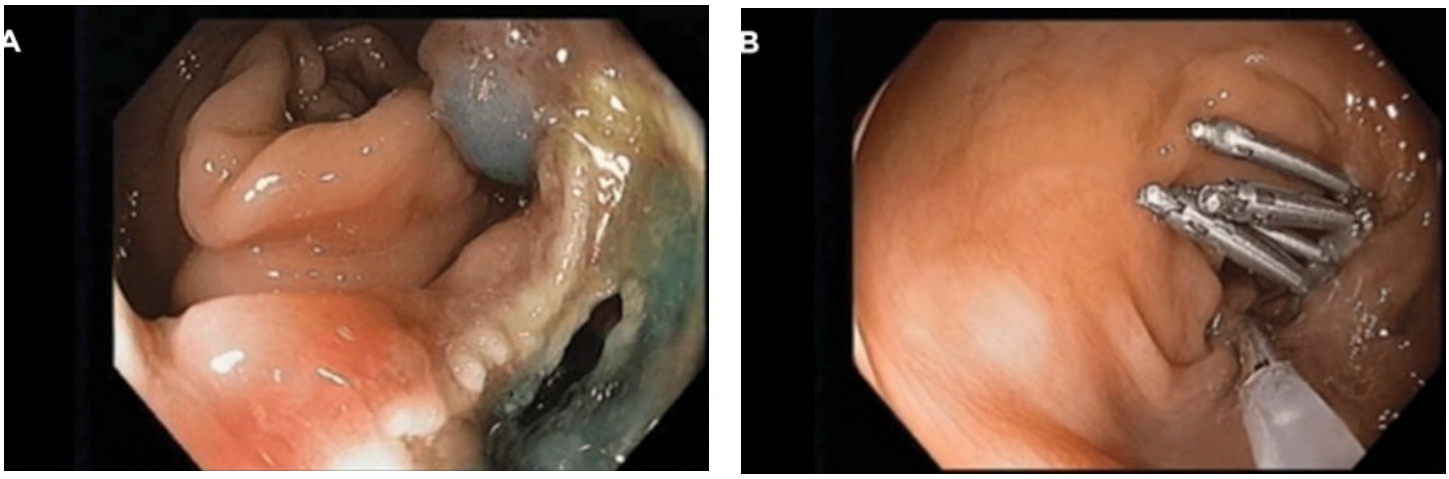

Зображення 8. Пошкодження м'язів з вільною перфорацією при EMR LST поперечної ободової кишки (A).Така ж ділянка після закриття кліпси (B). Пацієнт не потребував хірургічного втручання.

ТЕХНОЛОГІЇ

Новий зшиваючий пристрій з великими браншами від Ethicon

Ethicon, що є частиною компанії Johnson & Johnson, оголосила про випуск свого нового зшивача тканин ENSEAL X1для роботи з судинами і м'якими тканинами при відкритих хірургічних процедурах. ENSEAL® X1 Large Jaw являє собою вдосконалений біполярний пристрій, який конкурує з LigaSure Impact компанії Medtronic.

Вважається, що Ethicon сприяє значному (на 88%) зниженню кровотеч в щільних тканинах і зменшенню на 41% тепловиділення за межами тканин, які він з'єднує. Це відбувається завдяки більшій площі нагріву і адаптивній технології тканин («Adaptive Tissue Technology»), що подає достатню для герметизації тканин, правильну кількість енергії.

Ethicon акцентує увагу на ергономічності пристрою, що призведе до меншої кількості рухів рук під час процедури. Пристрій має окремі функції виконання надрізу і зшивання та повністю обертається навколо валу, щоб мати доступ до тканин з усіх боків.

Джерело: Ethicon

Вимірювати рівень цукру в крові тепер ще простіше

На сьогоднішній день розроблено цілий ряд різних пристроїв для безкровного визначення рівня цукру в крові за допомогою передових технологій. Винахід вчених з Сеульського національного університету приклеюється до шкіри і на 100% відповідає умовам неінвазивного вимірювання рівня цукру в крові, так як в основі методики лежить дослідження мікроскопічних кількостей поту.

Точний розрахунок глюкози на основі концентрації цукру в поті не є простим завданням. В піт не проникає дуже багато глюкози, проте проникає багато молочної кислоти та інших сполук, які можуть вплинути на процес вимірювання глюкози. Значний вплив також може мати pH поту.

У пристрої є три незалежних датчики, які моніторять концентрацію глюкози, чотири датчики pH і датчик, який контролює вологість. Зібрані дані передаються на окремий портативний пристрій, який аналізує їх і обчислює результат.

Опубліковані дані в журналі «Science Advances» показують, що отримані при використанні цього пристрою результати відповідають результатам вимірювань глюкози, зроблених класичним методом.

Корейський пристрій також має модуль, який відповідає за подачу медикаментів (в тест-режимі була подача метформіну, який використовується у хворих на цукровий діабет 2 типу).

Джерело: Medexpress

Ультразвуковий скальпель руйнує пухлини печінки

Фокусний ультразвук може ефективно знищувати ракові клітини. До цього часу цей метод використовувався тільки для таких органів як передміхурова залоза і матка. На Європейському конгресі радіології дослідники організації Фраунгофера представили розроблений в рамках проекту TRANS-FUSIMO EU метод, що дозволяє використовувати сфокусований ультразвук для лікування печінки. Дослідники представили важливі попередні результати в рамках галузевого симпозіуму на Європейському радіологічному конгресі (ECR) у Відні 1березня.

Вчені переорієнтували ультразвуковий промінь до рухів печінки, щоб досягти пухлини, зберігаючи оточуючі здорові тканини. Фундаментальна технологія в основі методу готова до застосування. В майбутньому це може дозволити вилікувати деякі види пухлин печінки менш агресивно.

Під час процедури пацієнт лежить на столі магнітно-резонансного томографа. Кожну десяту секунди сканер формує зображення, яке показує поточний стан печінки. Ультразвуковий перетворювач (пристрій, оснащений більш ніж 1000 невеликих передавачів ультразвуку) знаходиться на животі пацієнта. Трансмітери спрямовані так, що їх хвилі сходяться в точці розміром із зерно рису. У цьому місці розкривається їх руйнівний ефект на пухлинних клітинах. МРТ-сканер контролює процес, вимірюючи температуру печінки і забезпечуючи достатню температуру нагрівання цільових точок.

Якщо метод в майбутньому виправдає себе, то можна застосувати цей пристрій для лікування інших органів, які переміщуються під час дихання (нирки, підшлункова залоза або легені).

Джерело: Sciencedaily

На правах реклами

PENTAX MEDICAL

OPTIVISTA

Унікальне поєднання оптичного і цифрового поліпшення якості зображень для вдосконалення діагностики in vivo *за допомогою нового процесора EPK-i7010* new

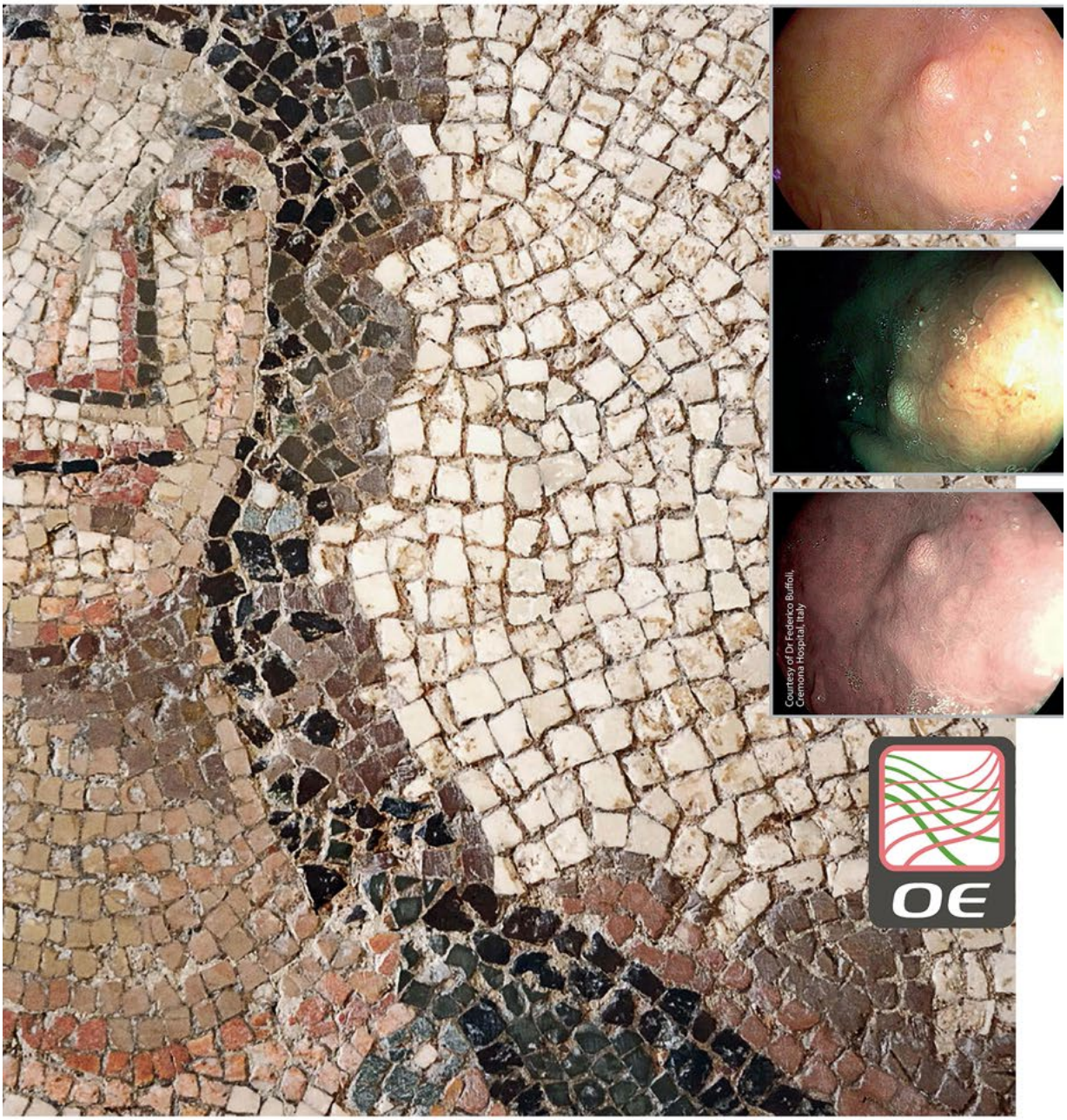

aseca

Представник в Україні ТОВ «АСЕКА»

вул. Євгена Сверстюка, 23, оф. 728, м. Київ 02660
+38 044 503 39 27
e-mail: aseca.ua@gmail.com
www.aseca.com.ua

Зарубіжний досвід

«ЧОРНИЙ СТРАВОХІД» АБО СИНДРОМ ГУРВІЦА: РІДКІСНЕ УСКЛАДНЕННЯ ДІАБЕТИЧНОГО КЕТОАЦИДОЗУ

ДЖЕРЕЛО: CASE REPORTS IN GASTROINTESTINAL MEDICINE VOLUME 2017 (2017), ARTICLE ID 4815752, 3 PAGES

Переклад з англійської — Арська Олена

VIVEK CHOKSI, KAIRAVEE DAVE, RULZ CANTAVE, SAMEER SHAHARYAR, JEEVAN JOSEPH, UDAY SHANKAR, STEVEN KAPLAN, AND HAMID FEIZ
МЕДИЧНИЙ ЦЕНТР В АВЕНТУРІ, ФЛОРИДА, США

Вступ

Гострий некроз стравоходу (ГНС) зазвичай називають чорним стравоходом або некротизуючим езофагітом. Термін «чорний стравохід» походить від типових ендоскопічних проявів ГНС. Чорний некроз слизової оболонки стравоходу, а, головним чином, дистальної частини стравоходу спостерігається в гістологічних зразках, що підтверджують некротичні ураження слизової і підслизової оболонок.

Шлунково-кишкова кровотеча є найбільш поширеним клінічним проявом ГНС. Цьому часто передує гемодинамічна нестабільність і симптоми рефлюксу. Такий діагноз був встановлений тільки 88 пацієнтам протягом 40 років. Ретроспективна серія випадків ендоскопії показала, що поширеність гострого некрозу стравоходу становить від 0,001 до 0,2%. У чоловіків цей діагноз встановлюють в чотири рази частіше і зазвичай на шостому десятилітті життя. Загальна смертність від ГНС досягає 32%.

Клінічний випадок

65-річний чоловік з ішемічною хворобою серця, цукровим діабетом і захворюваннями периферичних судин в анамнезі був доставлений в лікарню з гострим початком зміни психічного статусу, ажитацією і сплутаністю свідомості. Життєві показники пацієнта були наступними: температура тіла 97,8 F, артеріальний тиск 114/55 мм рт.ст., ЧСС 84 уд/хв, частота дихання 16/хв, сатурація (SpO2) 97% при кімнатному повітрі.

При фізичному огляді пацієнт був збуджений, насторожений, не взаємодіяв з лікарем, не орієнтувався у часі, просторі і своїй особі. Результати лабораторних досліджень показали, що рівень глюкози в крові становив 989 мг/дл. Результати газометрії артеріальної крові були наступними: pH 7,2, PCO2 22,2 мм рт.ст., HCO3 9,8 мекв/л, PO2 90,7 мм рт.ст. з аніонним розривом 30, наявністю ацетону в сироватці, кетонових тіл в сечі 15 мг/дл і глюкози в сечі >1000.

Ці дані узгоджуються з діагнозом діабетичного кетоацидозу (ДКА). Дослідження зображень, включаючи КТ (головний мозок, черевна порожнина і таз) і рентгенографію грудної клітини (CXR), були без діагностичних знахідок. Пацієнту розпочато крапельне введення інсуліну і підтримуючої терапії.

На третій день у пацієнта почалася блювота по типу кавової гущі з позитивним результатом аналізу калу на приховану кров (FOBT) і меленою. Рівень гемоглобіну знизився з 10,5 до 7,9 г/дл. Пацієнту проведена езофагогастродуоденоскопія (EGD), яка виявила чорний, перикардіальний некроз слизової оболонки шийного відділу стравоходу без ознак кровотечі (Зображення 1 і 2). Ендоскоп був негайно вилучений, ендоскопічна біопсія відстрочена. Пацієнту почали внутрішньовенне введення розчинів, інгібітора протонної помпи (ІПП), антибіотиків і стероїдів. Введення зонда відклали через ризик перфорації.

На тлі терапії зникли симптоми ДКА, і хворому припинили інфузію інсуліну. На 6-й день проведена ЕФГДС, яка виявила важкий гострий езофагіт, але із значним поліпшенням зовнішнього стану стравоходу (Зображення 3 і 4). Весь стравохід від персневидноглоткового рівня до шлунково-стравохідного з'єднання був звиразкований із наявністю ерозій з чорними плямистими ділянками залишкового некрозу без ознак кровотечі, стриктур або стенозу. Гіпофаринкс, шлунок і дванадцятипала кишка були без змін. Після поліпшення стану пацієнта і при подальшій докладній ретроспективній оцінці не було зареєстровано епізоду вживання каустичних речовин. Стан пацієнта поліпшувався, і він був виписаний на 10-й день. Потім пацієнт не з'являвся для спостереження.

Обговорення

Гострий некроз стравоходу (ГНС) являє собою рідкісний клінічний стан, вперше описаний Goldenberg та ін. У 1990 році і пізніше класифікується як синдром Гурвіца і співавт. Етіологія ГНС неясна, але ішемія і гастроезофагеальна обструкція можуть передувати цьому стану. Патофізіологія ГНС, ймовірно, є багатофакторною, і зазвичай некроз виникає в результаті комбінації гіпоперфузії тканини, порушення локальних захисних бар'єрів і масивного припливу вмісту

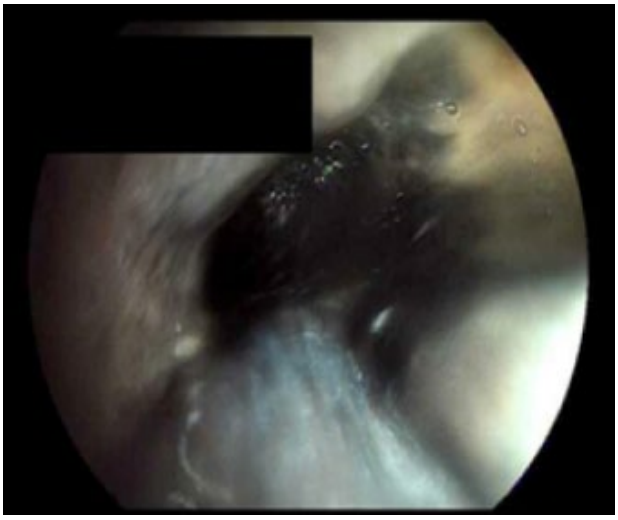

Зображення 1. Ендоскопічне зображення проксимальної частини стравоходу.

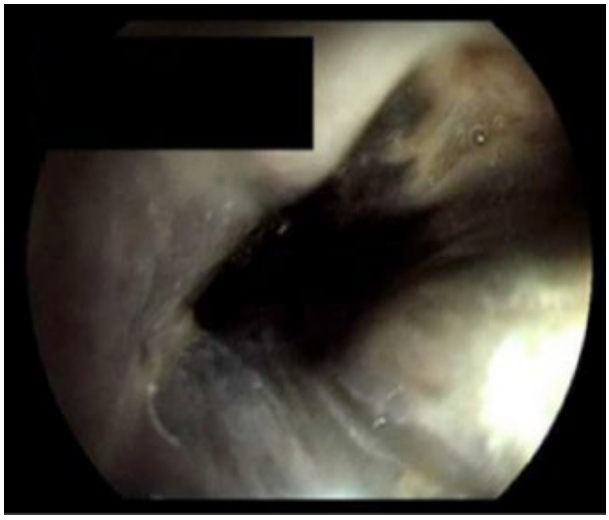

Зображення 2. Ендоскопічне зображення проксимального стравоходу, що циркулярно показує слизову оболонку.

шлунка (кислоти і пепсину), які різко впливають на вразливу слизову стравоходу.

Виявлено, що ГНС асоціюється із застосуванням широкого спектру антибіотиків і супутніми інфекціями (наприклад, Candida albicans, цитомегаловірусом, вірусом герпесу і Klebsiella pneumoniae). Крім того, хворі із цукровим діабетом (24%), злоякісними новоутвореннями (20%), гіпертензією (20%), зловживанням алкоголем (10%) і хворобою коронарних артерій (9%) мають ризик розвитку ГНС.

Приблизно у 70% пацієнтів з ГНС спостерігається гематемезис. Симптоми включають дисфагію, біль в епігастральній ділянці, біль у грудях або інші симптоми, пов'язані з основним захворюванням пацієнтів, а також ознаки сепсису, тахікардію і гіпотонію. На ЕФГДС ГНС характеризується плямистим або циркулярним чорним знебарвленням з пухкою геморагічною тканиною, яка лежить нижче, і різким переходом до появи нормальної слизової оболонки в ділянці гастроезофагеального з'єднання. У міру усунення некрозу стравохід може частково покриватися товстим білим ексудатом, який легко вилучається, щоб виявити рожеву грануляційну тканину.

В даний час немає спеціального лікування ГНС. Розвиток ГНС зазвичай має поганий прогноз, і мета терапії повинна бути спрямована на лікування супутніх захворювань. Первинна тактика лікування складається з внутрішньовенної гідратації, корекції анемії за допомогою переливання еритроцитарної маси, а також введення ІПП. Введення назогастральної трубки протипоказане через ризик перфорації. Рішення про антибактеріальну, противірусну і протигрибкову терапію повинно прийматися на індивідуальній основі, особливо у пацієнтів з важкими захворюваннями або септичними захворюваннями, оскільки використання антибіотиків саме по собі викликає ГНС.

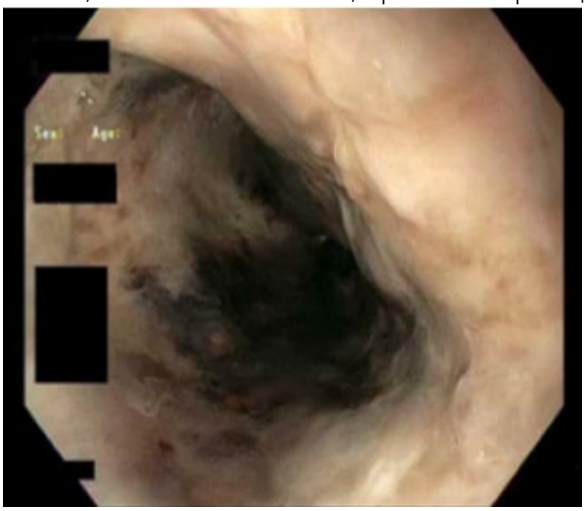

Зображення 3. Подальше ендоскопічне зображення (3 дні після) проксимального стравоходу, що показує зменшення чорного забарвлення стінки стравоходу.

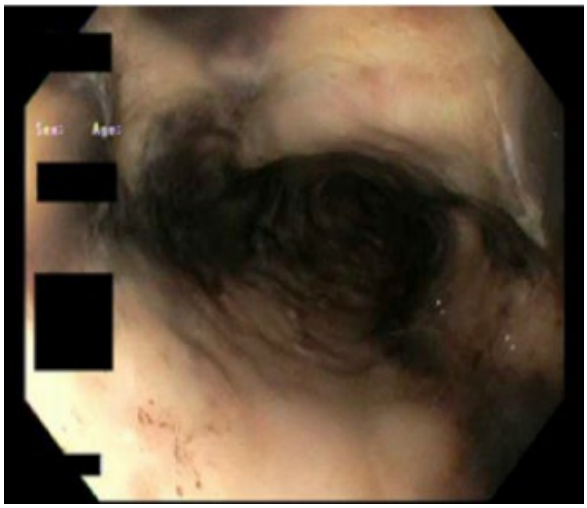

Зображення 4. Контрольне ендоскопічне зображення (3 дні потому) дистального відділу стравоходу з езофагітом.

АНОНСИ ТА ОГОЛОШЕННЯ

14 березня

Алла Арешкович все ж таки приступила до виконання обов'язків директора департаменту охорони здоров'я Київської ОДА.

20 березня

Відбудеться засідання Комісії з проведення відкритого відбору кандидатів на посаду головного лікаря «Охматдиту».

14-16 квітня

У Києві пройде виставка «Освіта за кордоном». Форум надасть інформацію про системи освіти різних країн, умови вступу, фінансові умови навчання. Детальніше.

20-23 квітня

У Пекіні (Китай) пройде 12th International Gastric Cancer Congress (IGCC) (12-й Міжнародний конгрес з питань раку шлунка). У програмі конгресу будуть воркшопи, симпозіуми та презентації провідних фахівців з лікування раку шлунка. Детальніше.

25-27 квітня

У Києві пройде VI Міжнародна виставка медичного туризму SPA & Wellness - Healthcare Travel Expo. Надання високоякісних медичних послуг на території України і за її межами. Детальніше.

6-9 травня

У Чикаго (США) пройде Digestive Disease Week 2017. DDW є провідним у світі освітнім форумом для лікарів, дослідників, студентів та резидентів, які працюють в гастроентерології, гепатології, ендоскопії, хірургії шлунково-кишкового тракту і суміжних спеціальностях. Детальніше.

10-13 травня

У Празі (Чехія) пройде 50th Annual Meeting ESPGHAN 2017 (Щорічна конференція Європейської організації дитячої гастроентерології, гепатології та харчування). У програмі конференції: еозинофільні запальні захворювання шлунково-кишкового тракту, ліфоцитарні порушення шлунково-кишкового тракту, порушення згортання крові при захворюваннях печінки, діагностика ГЕРХ, дієта при запальних захворюваннях кишечника, порушення функції печінки при злоякісних захворюваннях. Детальніше.

Лікарські секрети

Біль після ЕРХПГ

Ashwini Banerjee, Університетська лікарня Св.Джеймса, Лідс, Великобританія

Пацієнту літнього віку проводилася ендоскопічна ретроградна холангіопанкреатографія (ЕРХПГ) для видалення жовчних каменів в загальній жовчній протоці (CBD). Незабаром після сфінктеротомії для видалення жовчних каменів у пацієнта з'явився дискомфорт.

Холангіограма пацієнта

Яка подальша тактика?

У цьому випадку важливо розглянути наявність вільного заочеревинного газу, який можна побачити, виділивши праву нирку на першому зображенні, та який ще більш помітний на другому знімку. Ретельний огляд прямих ліній повітря або вільного повітря під діафрагмою завжди повинен виконуватися при перегляді знімка після ЕРХПГ. Абдомінальна КТ навряд чи дасть будь-яку додаткову інформацію, і ймовірною причиною перфорації була сфінктеротомія.

Ризик перфорації I типу збільшується після попередньої резекції шлунка по Більрот II або операції по Ру. У таких пацієнтів використання короткого одно- або двухбалонного ентероскопа для ЕРХПГ може бути більш безпечним. Оскільки перфорації зазвичай великі і їх важко закрити ендоскопічно, часто необхідно хірургічне лікування з виключення дванадцятипалої кишки або без нього. Перфорація II типу більш часто зустрічається, коли зроблено попередній надріз ножем по типу голки або при продовженні сфінктеротомії за межі інтрамуральної частини жовчної протоки чи протоки підшлункової залози.

Ці перфорації зазвичай закривають ендоскопічним шляхом з використанням кліпс і/або покритих металевих стентів. Розміщення кліпс можливе за допомогою дуоденоскопа з бічним оглядом, але якщо це технічно складно, то потрібно використовувати гастроскоп з прямим оглядом.

Перфорації типу II, III і IV можна відносно легко контролювати, забезпечуючи належний дренаж протоки над місцем протікання. Це досягається за рахунок розміщення повністю покритого саморозширювального металевого стента. Незважаючи на часті пенетрації провідником, виникнення перфорацій IV типу великих розмірів, щоб викликати появу заочеревинного газу, є досить рідкісним явищем.

Нашому пацієнту потрібно провести встановлення повністю покритого металевого стента.

МІНЕССОТА
США

ВЧЕНІ НАВЧИЛИСЯ МИТТЄВО РОЗМОРОЖУВАТИ КРІОКОНСЕРВОВАНІ ОРГАНИ

Дослідники з Університету Міннесоти розробили методику, яка дозволяє їм швидко розморожувати кріоконсервовані зразки людини без пошкодження тканини. Ця розробка може допомогти позбутися списків очікування для пересадки органів.

Нова технологія дозволяє швидко зігріти кріогенно оброблені зразки тканин, не пошкодивши делікатні заморожені структури.

Команда використовувала наночастинки для нагрівання тканин з однаковою швидкістю одночасно, що робить неможливим утворення кристалів льоду. У майбутньому ця нанотехнологія може бути застосована для тканин і органів об'ємом до 1 літра і навіть більше.