Березень 2017 випуск №4 (19)

Наступний випуск — 16 березня 2017 року

Medicīs

Рідкісний випадок меланозу стравоходу

сторінка 9

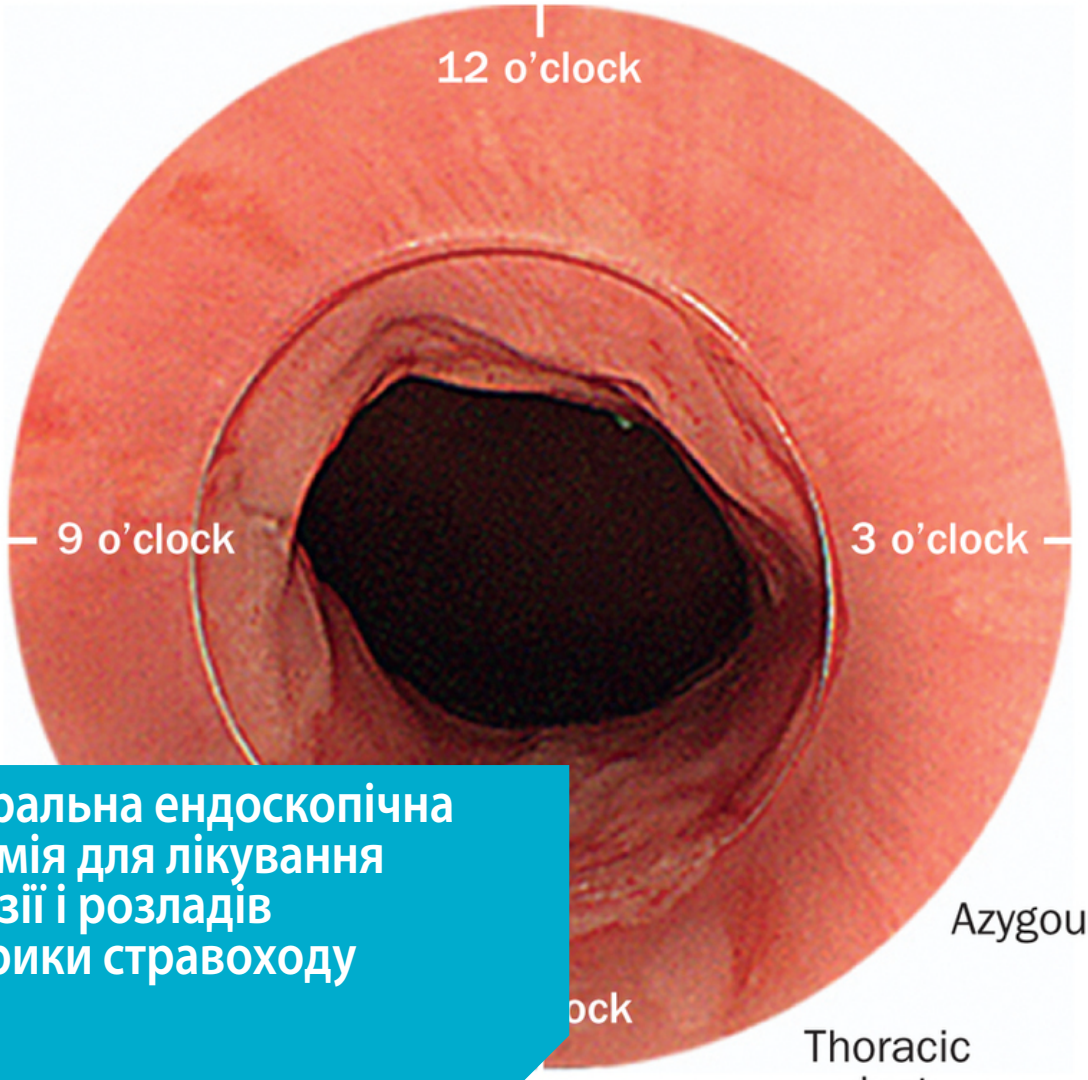

Пероральна ендоскопічна міотомія для лікування ахалазії і розладів моторики стравоходу

сторінка 4

НОВИНИ

ВООЗ оновила список найнебезпечніших супербактерій

Всесвітня організація охорони здоров'я склала список стійких до антибіотиків бактерій, які становлять найбільшу загрозу для здоров'я людей.

Лідирують в ньому грамнегативні бактерії, такі як кишкова паличка, які можуть викликати смертельно небезпечні інфекції кровотоку і пневмонію у пацієнтів з ослабленим імунітетом.

Представлений вченими список буде обговорюватися напередодні саміту G20 в Німеччині цього літа: метою міжнародного співтовариства стане пошук нових антибіотиків, які змогли б боротися з інфекціями, що важко піддаються лікуванню.

Багато експертів вже неодноразово попереджали про наближення так званої постантібіотичної ери, коли деякі інфекції буде неможливо вилікувати існуючими препаратами. Таким чином, самі звичайні інфекції можуть набути широкого поширення і привести до летальних наслідків.

Марі-Поль Кіні з ВООЗ вважає, що стійкість до антибіотиків досягла тривожних масштабів, в той час як винахід нових ліків все ще не відбувається. «У нас стрімко закінчуються варіанти лікування. Ми не можемо покладатися тільки на сили фармакологічного ринку, тому що в такому випадку нові антибіотики не будуть розроблені вчасно», — вважає Кіні.

Крім того, в ВООЗ попереджають, що фармацевтичні компанії можуть піти по шляху найменшого опору і зосередитися на розробці більш простих і прибуткових препаратів, в той час як акцент повинен бути зроблений на клінічній необхідності нових антибіотиків.

У список ВООЗ не був включений туберкульоз: пошуку нових методів лікування цієї інфекції вже віддано пріоритетне значення.

У список бактерій першорядної важливості увійшли: акинетобактером Бауманна, Синьогнійна паличка, Ентеробактерії, включаючи клебсиеллу, кишкову паличку, серрацій і протеус.

Високий пріоритет важливості: Ентерококи феціум, Золотистий стафілокок, Хелікобактер пілорі, Кампілобактери, Сальмонела, Гонококи.

Середній пріоритет важливості: Пневмокок, Гемофільна паличка, Шигели.

Джерело: BBC

Громади на місцях будуть самі визначати доцільність створення ЦПМД

МОЗ не збирається втручатися в процес формування медичної інфраструктури в регіонах та надає широкі повноваження місцевим громадам в цьому питанні. Про це заявив заступник міністра охорони здоров'я України Павло Ковтонюк.

МОЗ надав роз'яснення місцевим громадам про доцільність створення Центрів первинної медичної допомоги і змісту на первинній ланці вузьких фахівців.

Як зазначив Павло Ковтонюк, ЦПМД — це велика структура, і крім власне медичної частини має велику адміністративну складову. Тому в об'єднаних територіальних громадах є сенс створювати його тільки тоді, коли населення громади складають відносно молоді люди.

«У нашому листі-роз'ясненні ми передбачили орієнтир на рівні 30 000 чоловік, — зазначив заступник міністра, — але це не жорстка рамка. Наприклад, на 22 000 жителів при певних умовах є сенс створювати Центр, але ЦПМД на 5 або 6 тисяч населення, де потрібно 2-3 лікаря, — недоцільно».

Що стосується рішення про те, щоб на первинній ланці працювали стоматологи, медичні лабораторії або фізкабінети, заступник міністра підкреслив, що держава не регулюватиме питання медичної інфраструктури в громадах.

Джерело: МОЗ

МОЗ вводить поняття «невизначена стать»

Міністерство охорони здоров'я України погоджує всередині своєї структури документи, що передбачають можливість трансгендерності.

Документ, в якому крім традиційної «чоловічої» і «жіночої» статі передбачена також «невизначена», виявив журналіст Орест Сохар.

Він також додав, що документ схвалений міністром Супрун і проходить формальне затвердження у її підлеглих.

Зразок документа можна подивитися на офіційному сайті Всеукраїнської асоціації клінічної хімії та лабораторної медицини.

Джерело: Facebook

СИСТЕМА БАЛІВ ПЕРЕДБАЧАЄ СМЕРТНІСТЬ ВІД КРОВОТЕЧ ЗІ ШЛУНКОВО-КИШКОВОГО ТРАКТУ

Michael Vlessides

ДЖЕРЕЛО: GASTROENTEROLOGY & ENDOSCOPY NEWS

Переклад з англійської — Антон Сверстюк

Клінічна бальна шкала Rockall (з англ. «Clinical Rockall score», CRS) не тільки швидка та проста у використанні, але і є точним способом прогнозування смертності у хворих з кровотечею з верхньої частини ШКТ. Команда дослідників з Онтаріо прийшла до висновку, що результат за цією шкалою «3 бали» та вище тісно пов'язаний з 30-денною смертністю в цій групі пацієнтів.

«Кровотеча з верхньої частини шлунково-кишкового тракту є дуже поширеною проблемою зі значною захворюваністю і смертністю, незалежно від країни проживання пацієнта, — сказав Michael Sey, доцент Університету Західного Онтаріо в Лондоні. — І питанням серед гастроентерологів і загальних хірургів є те, як нам визначити, хто з наших пацієнтів може бути в групі ризику».

Це питання стало причиною створення протягом останніх двох десятиліть декількох систем стратифікації ризику, деякі з яких є явно більш складними, ніж інші. «Мета міжнародного дослідження полягала в тому, щоб порівняти ці системи та побачити, чи якась шкала є кращою, ніж інші, а також, наскільки добре вони передбачають наслідки», — сказав д-р Sey. Тільки CRS використовувалася в канадській групі пацієнтів в проспективному відкритому когортному дослідженні.

Група доктора Sey проаналізувала дані 99 пацієнтів (середній вік 65,6 років, 39% жінок) з первинним діагнозом кровотечі з верхніх відділів ШКТ. Оцінювали такі результати: необхідність переливання крові, повторна кровотеча, тривалість перебування в стаціонарі, результати езофагогастродуоденоскопії (ЕФГДС), необхідність емболізації або хірургічного втручання, а також вірогідність 30-денної смертності.

Найбільш поширеним проявом була мелена у 73% пацієнтів. У 22% пацієнтів була ішемічна хвороба серця, 59% приймали антитромбоцитарні або антикоагулянтні ліки. У 8% хворих був кров'янистий стілець і гіпотонія, в той час як 12% пацієнтів мали початковий рівень гемоглобіну 60 г/л або нижче.

Як повідомив д-р Sey, середній результат за шкалою CRS склав 2,9±1,7, і у 35% пацієнтів було визначено низький ризик (>3 балів). ЕФГДС проводили в періоді до 24 годин у 67% хворих. Найбільш поширеними результатами були езофагіт/гастрит/дуоденіт (23%), нормальна анатомія (22%), виразкова хвороба (20%) і варикоз (16%). 26% пацієнтів пройшли ендоскопічну терапію, щоб контролювати кровотечу.

На думку дослідників, пацієнтам з CRS нижче 3 балів і низьким ризиком кровотечі потрібна менша кількість переливань, у них була менша частота повторних кровотеч, менша тривалість перебування в стаціонарі і кращі результати, ніж у пацієнтів з високим ступенем ризику. Результат 3 бали або більше по CRS був тісно пов'язаний зі смертністю пацієнтів в 30-денний термін (6% проти 0%, $p<0{,}001$).

«Нам вдалося показати, що пацієнти, в яких є менше 3 балів за шкалою CRS, мають набагато кращий прогноз, ніж пацієнти з більш високими показниками, — сказав доктор Sey. — В обох групах не була отримана статистична значимість показників, що ми і очікували, так як досліджували дані тільки з одного центру».

Д-р Sey тепер вважає себе «шанувальником» шкали CRS через її простоту у використанні і можливості прогнозування. «Шкала Rockall спочатку була затверджена для визначення ризику смертності, але в нашому дослідженні була показана її інша характеристика, що підсилює мою думку про корисність системи, — сказав він. — Шкала була розроблена майже 20 років тому, але до цих пір досить добре використовується на рівні з більш складними системами підрахунку балів, розробленими останнім часом».

«Є кілька шкал для оцінки ризику кровотеч, доступних для пацієнтів з кровотечами з ШКТ. Жоден з цих інструментів послідовно не передвіщає всі несприятливі результати. Ми будемо використовувати шкалу Rockall до і після ендоскопії для класифікації пацієнтів. Крім того, індекс шоку може бути використаний при початковій оцінці пацієнта і під час лікування в умовах стаціонару для виявлення гемодинамічно нестабільних хворих, які потребують більш точного оцінювання», — підкреслив доктор Nugent.

ПЕРОРАЛЬНА ЕНДОСКОПІЧНА МІОТОМІЯ ДЛЯ ЛІКУВАННЯ АХАЛАЗІЇ І РОЗЛАДІВ МОТОРИКИ СТРАВОХОДУ

Young Hoon Youn[1], Hitomi Minami[2], Philip Wai Yan Chiu[3] and Hyojin Park[1]
[1]Відділення внутрішньої медицини, Лікарня Gangnam Severance Університету Йонсей та медичний коледж, Сеул, Корея
[2]Відділення гастроентерології та гепатології, госпіталь Університету Нагасакі, Японія
[3]Інститут захворювань травної системи, Китайський університет в Гонконзі, Шатин, Гонконг

Джерело: Journal of Neurogastroenterology and Motility 2016; 22(1): 14-24
Переклад з англійської — Юрій Климюк

Вступ

Пероральна ендоскопічна міотомія (POEM) застосовується в галузі хірургії через природні отвори (NOTES) шляхом використання методу підслизового тунелювання. Перша процедура POEM була виконана для лікування ахалазії в Японії в 2008 році, а тепер більш широко використовується багатьма ендоскопістами у всьому світі. В даний час POEM є варіантом лікування ахалазії, який постійно розвивається, і покази до POEM розширюються і включають сигмовидний стравохід при ахалазії, а також випадки невдалого попереднього ендоскопічного лікування або хірургічної миотомії та інших спастичних порушень перистальтики стравоходу. Накопичені дані про POEM демонструють відмінні короткострокові результати з мінімальним ризиком серйозних побічних ефектів, і деякі існуючі довгострокові дані показують тривалу ефективність POEM. У цій оглядовій статті ми розглянемо технічні деталі і клінічні результати POEM і обговоримо деякі міркування про POEM в особливих ситуаціях.

Ахалазія та історія пероральної ендоскопічної міотомії

Хірургічна міотомія була найбільш надійним методом вибору для лікування ахалазії стравоходу після першого клінічного випадку, описаного Heller в 1913 році. Інші методи лікування включають прийом медикаментів, балонну дилатацію і застосування ботулінічного токсину, ефективність ін'єкцій якого до цих пір не доведена через відносно низьку ефективність, а також через високий рівень ризику ускладнень.

Концепція транслюмінальної ендоскопічної хірургії через природні отвори була введена Kalloo і його колегами. Під впливом швидко зростаючого попиту на менш інвазивне лікування, Inoue та ін. в 2010 році ввели методику пероральної ендоскопічної міотомії (POEM) в організмі людини як нехірургічного методу лікування ахалазії стравоходу. З тих пір POEM був одним із стандартних методів терапії для лікування ахалазії стравоходу і пов'язаних з нею захворювань моторики стравоходу, таких як дифузний спазм стравоходу або стравохід по типу «відбійного молотка».

Процедура пероральної ендоскопічної міотомії

Показання до застосування

Показами до POEM є стани, в основі яких лежить надмірне напруження внутрішнього циркулярного м'язового шару. На відміну від інших варіантів, POEM теоретично дозволяє виконати міотомію м'язів будь-якої довжини, положення і напрямку через застосування внутрішньопорожнинного доступу. Тому ахалазія стравоходу є найбільш радикальним показом. Крім того, дифузний спазм стравоходу (дистальний езофагоспазм, DES), стравохід по типу «відбійного молотка» і випадки невдалого хірургічного лікування також можуть бути показами до цієї процедури. POEM може стати єдиним варіантом для пацієнтів з раніше невдалими спробами хірургічного лікування, тому що повторне проведення хірургічної міотомії є вкрай складним через фіброз і рубцювання в результаті попередньої операції.

Передопераційна оцінка

Перед операцією потрібно провести езофагогастродуоденоскопію (ЕФГДС), дослідження з барієвим контрастуванням і манометрію, щоб підтвердити діагноз і тактику лікування.

Тема номеру

Оцінка форми стравоходу, ступеня прогресії хвороби та динамічне спостереження стравоходу є обов'язковим для розуміння патології хвороби.

Тип звивистості стравоходу класифікується залежно від форми і ахалазії. Залежно від цих чинників, пацієнтів поділяють на групи з прямою або сигмоподібною важкою звивистістю. Також вимірюється максимальний діаметр грудної частини стравоходу. Езофагографія з барієм також дозволяє візуалізувати важливу інформацію про динаміку стравоходу, таку як локалізація ділянки нормального скорочення, одночасне скорочення і накопичення барію. Езофагографія з контрастуванням і урахуванням часу дозволяє через 1, 2 і 5 хв після прийому барію виміряти відстань від дистальної частини стравоходу до верхньої частини з невиразним розподілом барію (висота барію) і максимальною шириною стравоходу (ширина барію). Це неінвазивний і ефективний метод для діагностики та оцінки відповіді на лікування ахалазії. Манометрія є ще одним важливим дослідженням для докладної оцінки функції стравоходу.

Підготовка до процедури

Пацієнтів госпіталізують за день до POEM, і їх просять не вживати їжу (без твердої їжі) протягом 24 годин до початку процедури. ЕФГДС проводиться перед введенням загальної анестезії, щоб видалити залишки їжі із стравоходу до інтубації. Пацієнтів просять лежати на спині. Введення внутрішньовенних антибіотиків широкого спектру дії для профілактики інфекції починається перед POEM.

Для процедури використовується ендоскоп з переднім оглядом і прозорим дистальним ковпачком (DH-28GR, FTS). Ніж з трикутним кінцем (KD-640L; Olympus) або інші ендоскопічні ножі можуть бути використані для розтину підслизового шару і поділу циркулярних м'язових пучків. Щипці для коагуляції (Coagrasper, FD-411QR, Olympus) використовуються для коагуляції великих судин перед дисекцією і для гемостазу. Також використовується електрогенератор VIO 300D (ERBE, Тюбінген, Німеччина). Крім того, кровоспинні затискачі (EZ-CLIP, HX-110QR, Olympus) застосовуються для остаточного закриття місця доступу через слизову оболонку. Процедура виконується під загальним наркозом з позитивним тиском. Інсуфлятор CO2 UCR (Olympus) використовується зі звичайною трубкою для инсуфляції (MAJ-1 742; Olympus), яка підтримує безперервне вдування CO2 з постійною швидкістю 1,2 л/хв.

Покрокова методика

Процедура POEM виконується наступним чином

Приблизно 10 мл фізіологічного розчину з додаванням 0,3% індігокармину вводять в підслизовий простір на передній (на 11-2 годину) або задній (на 5 годин) стінці середньої частини стравоходу. Згодом роблять 2-х см поздовжній надріз через слизову оболонку в підслизовий простір (режим сухого різання [50 Вт, ефект 3] або режим Endocut I) (Зображення 1). Потім техніка, аналогічна ендоскопічній підслизовій дисекції, використовується для створення підслизового тунелю приблизно 2 або 3 см в проксимальній частині шлунка (Зображення 2).

Режим спрей-коагуляції (40-60 Вт, ефект 1-2) використовується для розтину підслизового шару. Великі судини підслизової коагулюють за допомогою пінцета в режимі м'якої коагуляції (80 Вт, ефект 5). Визначення переднього (на 11-2 годину) або заднього (на 5 годин) положення підслизового тунелювання і міотомії залежить від уподобань оператора. Незважаючи на те, що існує мало доказів, багато експертів припускають, що задня міотомія може мати перевагу для полегшення дисфагії, а передня міотомія може бути кращою для запобігання шлунково-стравохідного рефлюксу.

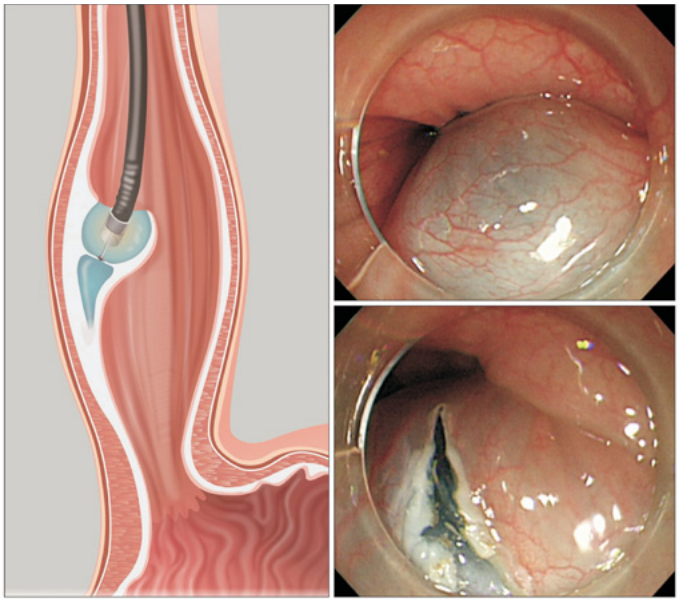

Зображення 1. Вхід в підслизовий простір. Після ін'єкції в підслизову фізіологічного розчину і 0,3% суміші індиго карміну, проводиться 2-х см поздовжній надріз через слизову оболонку в середині стравоходу.

Дисекція пучка циркулярних м'язів починається на 2-3 см дистальніше від місця доступу через слизову оболонку, використовуючи ніж з трикутним кінцем (Зображення 3). Захоплений циркулярний м'яз розрізають за допомогою

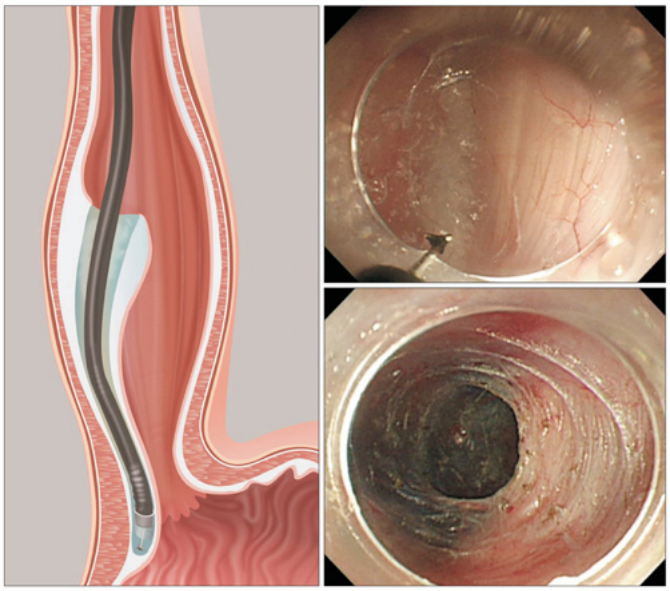

Зображення 2. Підслизове тунелювання. Довгий підслизовий тунель створюється 2-3 см дистальніше стравохідного переходу. Кругові м'язові волокна розташовані перпендикулярно поздовжньому напрямку тунелю.

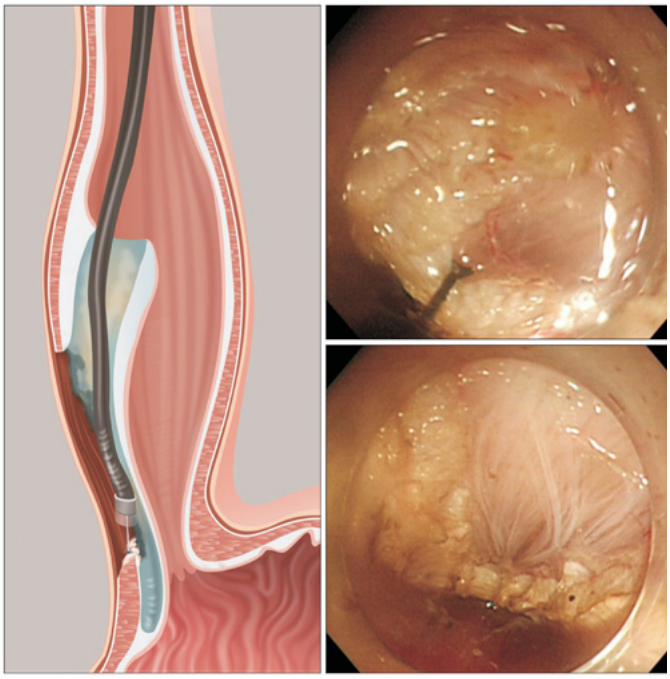

Зображення 3. Ендоскопічна міотомія пучків циркулярних м'язів починається на 2-3 см дистальніше напрямку доступу через слизову оболонку і поширюється на 2-3 см в дистальному напрямку стравохідно-шлункового з'єднання. Використовується трикутний кінчик ножа для ендоскопічної міотомії внутрішніх пучків циркулярних м'язів, залишаючи зовнішній поздовжній м'язовий шар недоторканим.

струму спрей-коагуляції (40-60 Вт, ефект 1-2), уникаючи масивної кровотечі з внутрішньом'язових судин. Поділ сфінктера триває з проксимального боку до шлунку і на 2-3 см в сторону кардії (Зображення 3), відповідно до стандартів хірургічної міотомії Heller.

Стравохідно-шлункове з'єднання (EGJ) визначається за допомогою одного або декількох з наступних прийомів: (1) вузький сегмент просвіту стравоходу біля нижнього стравохідного сфінктера (LES) і входу в шлунок; (2) зміна судинного малюнка і палісадне розташування судин, які були виявлені при розтині тунелю, а також неправильно розташовані судини в кардії шлунка; (3) татуювання індоціанін зеленим, введеним до міотомії; (4) введення другого ендоскопа для отримання огляду кардії шлунка в ретрофлексії, в той час як ендоскоп з дисектором просвічує ділянку з кінця підслизового тунелю.

Після завершення міотомії, просування ендоскопа до EGJ підтверджується зсередини тунелю та істинного просвіту стравоходу. Розсічену слизову оболонку закривають за допомогою кровоспинних затискачів після профілактичного зрошення розчином антибіотика всередині тунелю. Повне закриття місця доступу через слизову оболонку підтверджується ендоскопічно (Зображення 4).

Ведення післяопераційного періоду

Пероральний прийом чистої води починається після езофагографії або ЕФГДС, коли підтверджено плавне проходження контрастної речовини без витікання і відсутність ішемічної/геморагічної зміни кольору слизової оболонки. На другий день післяопераційного періоду починається прийом м'якої їжі. Застосування внутрішньовенних антибіотиків припиняється через 3 дні після процедури, потім відбувається переведення на пероральний прийом протягом ще 7 днів.

Функціональні оцінки, включаючи контрастну езофагографію з урахуванням часу, манометрію і pH-метрію, а також ендоскопію, повторюються 3-6 місяців після процедури.

Найбільш важливим критерієм оцінки клінічної ефективності POEM повинні бути суб'єктивні симптоми. У більшості клінічних звітів оцінка відбувається з використанням шкали Eckhart до і після POEM, як суб'єктивної міри оцінювання ефективності лікування, і, в основному, клінічний успіх визначають як результат <3 по шкалі. Короткостроковий клінічний успіх після POEM становить 82% -100% до 12 місяців, в основному >90%, що є досить ефективним.

Згідно з результатами деяких досліджень, загальні показники успіху в періоді 2 місяців, 1-2 років та 3 років становили 91,3%, 91,0% і 88,5% відповідно.

Майбутні перспективи пероральної ендоскопічної міотомії

Існують численні дослідження, що стосуються ефективності та застосування POEM. Ця методика може бути використана для лікування різних розладів моторики стравоходу, включаючи всі типи ахалазії, спазми дистальної частини стравоходу і стравохід по типу «відбійного молотка». Проте, все ще триває дискусія про роль POEM в алгоритмі лікування ахалазії та про її місце по відношенню до балонної дилатації і хірургічної міотомії.

Подальші питання стосуються ідеальної довжини міотомії, сторони розрізу, а також потрібності виконувати ендоскопічну міотомію на повну товщину всіх шарів або просто поділ внутрішнього циркулярного м'язу. Щоб дати відповідь на ці питання, необхідна подальша оцінка з більш тривалим спостереженням.

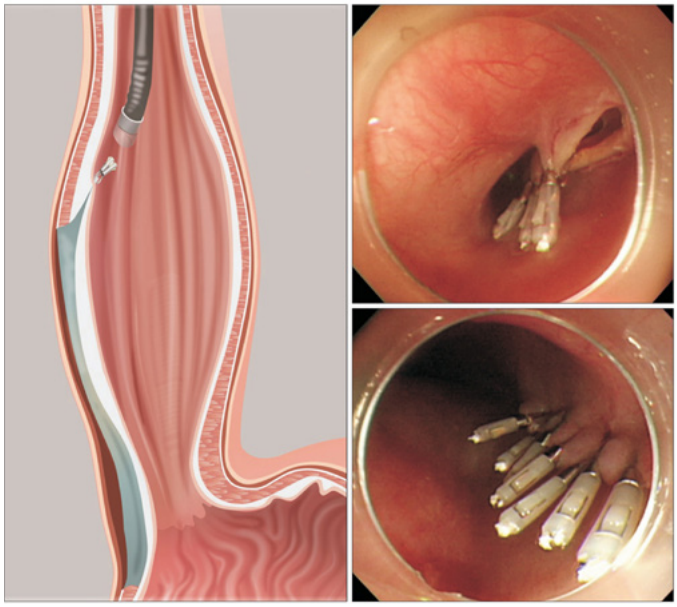

Зображення 4. Закриття доступу через слизову оболонку. Розріз слизової оболонки повністю закритий за допомогою кровоспинних затискачів.

ТЕХНОЛОГІЇ

Штучний інтелект допомагає встановити діагноз раку шкіри

Вчені зі Стенфордського університету розробили глибоку згорткову нейронну мережу, яка може діагностувати рак шкіри шляхом вивчення зображень утворень шкіри. Нейронні мережі є комп'ютерними алгоритмами, що створені з рудиментарним розумінням того, як нейрони працюють в головному мозку людини. Вони складаються з шарів простих обчислювальних блоків, які ми називаємо нейронами, і виконують основні математичні функції.

При розробці технології дослідники навчали систему штучного інтелекту, використовуючи набір даних майже 130 000 зображень різних видів раку шкіри. Автоматизована класифікація утворень шкіри з використанням зображень є складним завданням через дрібнозернисту мінливість зовнішнього вигляду пухлини. Технологію також можуть використовувати дерматологи при клінічній оцінці.

Незважаючи на те, що система штучного інтелекту в діагностиці деяких поширених типів раку шкіри, а також меланоми. справляється на рівні досвіду більш 20 професійних дерматологів, ця розробка ніяким чином не призначена для заміни дерматологів. Швидше за все, вона має посилити їх потенціал, розширюючи діагностичні можливості за межами клініки. За допомогою такого алгоритму один дерматолог може забезпечити допомогу для набагато більшої кількості пацієнтів.

Помилковий діагноз будь-якого раку завжди є проблемою. Сьогодні в Америці щорічно діагностують понад 5 мільйонів випадків раку шкіри. Надалі ця система може бути адаптована для використання на мобільних пристроях, що потенційно дозволяє контролювати зміни утворень шкіри.

Джерело: Nature

Бронхоскоп EB-J10 від PENTAX Medical: новаторське рішення

Відеобронхоскоп PENTAX Medical EB-J10 дозволяє отримати чітке зображення високої якості за допомогою високої чіткості процесора і технології i-scan. Неперевершений ергономічний дизайн і гнучкість бронхоскопів гарантують легкість експлуатації в щоденному використанні. Дотримання зростаючих вимог гігієни і сумісність з STERRAD забезпечують більшу безпеку пацієнта і користувача.

Бронхоскопи цієї серії призначені для точного забору матеріалу і детальної візуалізації, забезпечують швидке і детальне дослідження бронхіальної системи, дозволяють більш точно виявляти аномалії і підтримувати точну демаркацію уражень або пухлин. Також бронхоскоп нової серії дозволяє легко вводити інструменти для діагностики і лікування, ефективно видаляти секрет і контролювати кровотечі.

У бронхоскопа є новий одноразовий всмоктуючий клапан для мінімізації перехресної контамінації. Сумісність з STERRAD дозволяє проводити очистку від збудників з множинною медикаментозною стійкістю і екстремально медикаментозно резистентних мікобактерій.

Джерело: Pentax

Allurion представив новий пристрій для схуднення

Флагманським продуктом компанії Allurion є Elipse Baloon, який являє собою капсулу на тонкій трубці. Пацієнт з надмірною вагою або ожирінням проковтує капсулу, і як тільки вона досягає шлунка, лікар або медсестра заповнює балон рідиною, а потім забирає трубку через рот. Балон залишається в шлунку протягом чотирьох місяців, що дозволяє пацієнтам їсти менше, тому що, згідно з даними компанії Allurion, вони відчувають себе більш наповненими.

Elipse Baloon ще не схвалений FDA, але цей пристрій не вимагає хірургічного втручання. На відміну від ендоскопічного балона, він призначений для самостійного очищення і проходження через шлунково-кишковий тракт.

Балон прикріплений до тонкої гнучкої трубки і покритий капсулою, яка підлягає біодеградації. Після проковтування розміщення балона підтверджується за допомогою рентгена або ультразвуку, а потім його наповнюють 550 мл рідини. Балон містить розчинні речовини, які поступово деградують, дозволяючи йому вийти з організму природним чином. Головною перевагою цього пристрою є відсутність ендоскопічного втручання.

У невеликому дослідженні 8 пацієнтам із середнім ІМТ 31 кг/м2 встановили балон. Найбільш частими ефектами були нудота і блювота, але про жодні серйозні побічні явища не повідомлялося. Всі 8 пацієнтів схудли з середньою втратою ваги 2,4 кг протягом 6 тижнів терапії. Недавні результати проспективного відкритого обсерваційного дослідження в декількох центрах з 34 учасниками (середній ІМТ 34,8 кг/м2) повідомили про 10 % зменшення ваги пацієнтів через 4 місяці. Одному пацієнту потрібно було провести ендоскопію, щоб підтвердити розміщення балону після того, як його від'єднали біля нижнього стравохідного сфінктера, а двом пацієнтам проведена ендоскопічна дефляція через несприйняття пристрою.

Источник: Medsity

PENTAX MEDICAL

На правах реклами

OPTIVISTA

Унікальне поєднання оптичного і цифрового поліпшення якості зображень для вдосконалення діагностики in vivo *за допомогою нового процесора EPK-i7010* new

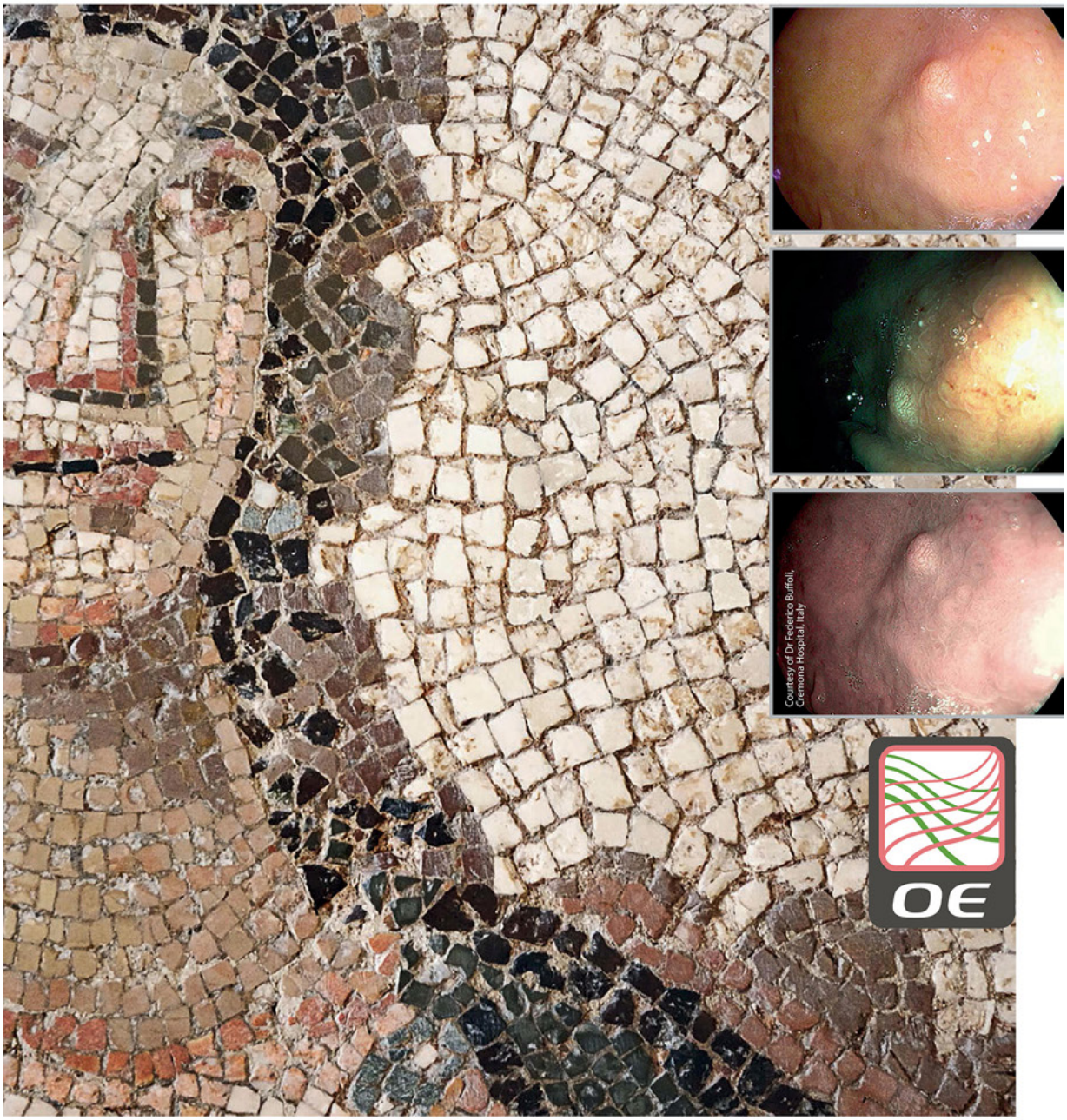

aseca

Представник в Україні ТОВ «АСЕКА»

вул. Євгена Сверстюка, 23, оф. 728, м. Київ 02660

+38 044 503 39 27

e-mail: aseca.ua@gmail.com

www.aseca.com.ua

Зарубіжний досвід

РІДКІСНИЙ ВИПАДОК МЕЛАНОЗУ СТРАВОХОДУ

ДЖЕРЕЛО: GASTROENTEROLOGY RESEARCH 2016;9(2-3):56-60
Переклад з англійської — Арська Олена

SEBAHATTIN DESTEK[1], VAHIT ONUR GUL[2, 5], SERKAN AHIOGLU[3], YESIM ERBIL[4]
[1]ВІДДІЛЕННЯ ЗАГАЛЬНОЇ ХІРУРГІЇ, ЛІКАРНЯ В ТУЗЛІ, СТАМБУЛ, ТУРЕЧЧИНА
[2]ВІДДІЛЕННЯ ЗАГАЛЬНОЇ ХІРУРГІЇ, ВІЙСЬКОВИЙ ГОСПІТАЛЬ МАРМАРА, СТАМБУЛ, ТУРЕЧЧИНА
[3]ВІДДІЛЕННЯ БІОХІМІЇ, ВІЙСЬКОВИЙ ГОСПІТАЛЬ МАРМАРА, СТАМБУЛ, ТУРЕЧЧИНА
[4]ВІДДІЛЕННЯ ЗАГАЛЬНОЇ ХІРУРГІЇ, МЕДИЧНИЙ ФАКУЛЬТЕТ СТАМБУЛЬСЬКОГО УНІВЕРСИТЕТУ, КАПА, СТАМБУЛ, ТУРЕЧЧИНА
[5]КОРЕСПОНДЕНЦІЯ ДО АВТОРА VAHIT ONUR GUL, ВІДДІЛЕННЯ ЗАГАЛЬНОЇ ХІРУРГІЇ, ВІЙСЬКОВИЙ ГОСПІТАЛЬ МАРМАРА, СТАМБУЛ, ТУРЕЧЧИНА

Вступ

Меланоз стравоходу (МС) був вперше описаний в 1963 році De la Pava, і його частота за результатами аутопсії становила 4%. МС є рідкісним захворюванням травної системи і характеризується меланоцитарною пролиферацією в епітелії стравоходу і накопиченням меланіну в слизовій оболонці стравоходу (СОС).

Нормальна СОС не містить меланоцитів. Проте вважається, що внаслідок аберрантної міграції меланоцитів в процесі ембріогенезу або при хронічному рефлюкс-езофагіті виникає диференціювання стовбурових клітин в базальному шарі. У кількох публікаціях описані випадки виявлення первинної меланоми стравоходу і попередпухлинного стану разом із злоякісними пухлинами. Як правило, ці утворення виявляються при скринінговій ендоскопії та спостерігаються в 0,7-2,1% випадків при ендоскопії верхніх відділів шлунково-кишкового тракту. При аутопсії ці стани виявляються набагато частіше.

Клінічний випадок

55-річна пацієнтка зі скаргами на солонуваті виділення в роті протягом приблизно 3-х років, труднощі при ковтанні, печіння за грудиною, печію, розлади травлення і біль у верхній частині живота була прийнята в нашу клініку загальної хірургії. У 2011 році у пацієнтки в анамнезі був поставлений діагноз папілярного раку щитовидної залози, і після тиреоїдектомії та радіоактивного йоду вона отримувала левотироксин в дозі 100 мкг/день. В анамнезі не було зловживання алкоголем і куріння. Враховувалися також особливості дієти на наявність продуктів тваринного походження, таких як м'ясо та молочні продукти. Фізикальне обстеження пацієнтки було без відхилень. Біохімічні показники нормальні, група крові (III), B (Rh +), рентгенограма грудної клітини без змін, УЗД черевної порожнини також без патологічних відхилень.

Використовували ендоскоп Fujinon EG-250WR5 (Fujinon Optical, Токіо, Японія) для дослідження верхніх відділів шлунково-кишкового тракту. У середній частині СОС на відстані 20 см від передніх різців до 30 см були виявлені плоскі лінійні гіперпігментовані утворення темно-коричневого і чорного кольорів діаметром від 2 до 10 мм. У дистальній частині стравоходу встановлена B ступінь пошкодження слизової стравоходу відповідно до Лос-Анджелеської класифікації.

Нижній стравохідний сфінктер (НСС) був пройдений на відстані 42 см. У шлунку містилася жовч і шлунковий сік, і спостерігалися прояви лужного рефлюкс-гастриту (Зображення 1). Не було виявлено пігментації слизової шлунка і дванадцятипалої кишки. Релаксація сфінктера візуалізувалася при ретрофлексії. Проведена біопсія множинних ділянок слизової тіла і антрума шлунка, результати відправлені на гістологічне дослідження. Уреазний тест на Хелікобактер Пілорі (HP) був позитивним (++).

При фарбуванні зразків тканини гематоксилін-еозином (H&E) виявлений плоскоклітинний акантоз і міжклітинний набряк, який показує покривний епітелій, розташований під власною пластинкою слизової оболонки з щільною лімфоцитарною інфільтрацією, а також численними гістіоцитами з меланіном. Меланоцити спостерігалися в різних ділянках в базальному шарі стравоходу. Крім того, виявлені ознаки хронічного езофагіту, що сумісно з діагнозом хронічного пангастриту. Меланоз стравоходу, рефлюкс-езофагіт і хронічний пангастрит були виявлені гістологічно (Зображення 2).

Пацієнтці ще раз був проведений фізикальний огляд. Гіперпігментації на шкірі, очах, в ротовій порожнині, горлі, статевих органах і слизовій анального каналу виявлено не було. Для ерадикації HP і антірефлюксної терапії проведено 14-денний курс амоксициліну, кларитроміцину, лансопразолу в комбінації з 250 мг урсодезоксихолевої кислоти на ніч в разовій дозі. Також призначена дієтотерапія при

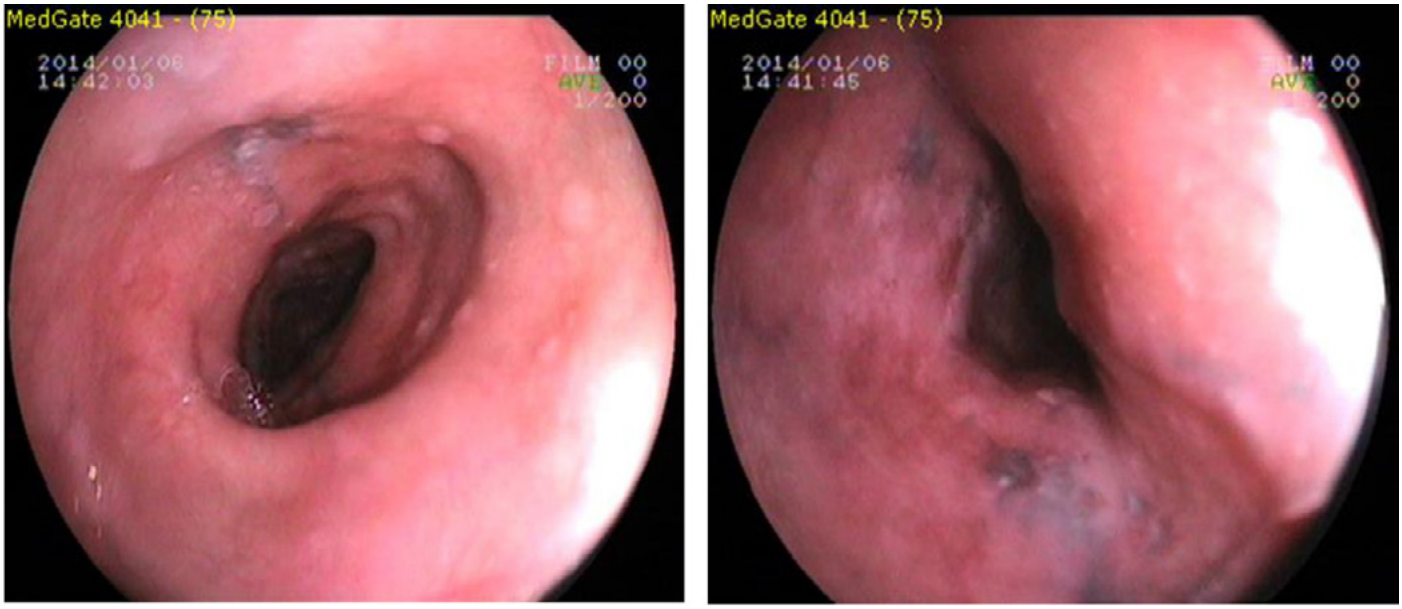

Зображення 1. Ендоскопічна картина при меланозі стравоходу.

рефлюкс-езофагіті. Було досягнуто поліпшення симптомів. Пацієнтці призначена підтримуюча терапія інгібіторами протонної помпи (пантопразол 40 мг/добу).

Було заплановано ендоскопічне спостереження меланоцитарних уражень стравоходу. Повторну ендоскопію проводили через 1 рік. При контрольній ендоскопії показано, що ураження СОС зберігалися в тому ж розмірі і формі. Пігментація не помічена в СО шлунка і дванадцятипалій кишці. Також виявлені ознаки лужного рефлюкс-гастриту. При ендоскопії з ділянок гіперпігментації взяті кілька біопсій з дистального відділу стравоходу, антрального відділу і тіла шлунка. Гістопатологічне дослідження зразків показало меланоз стравоходу, рефлюкс-езофагіт і НР (-) помірний хронічний пангастрит. Пацієнтці рекомендували продовжувати антирефлюксну терапію, прийом урсодезоксихолевої кислоти і дотримуватися дієти. Наступна ендоскопія планується через рік після цього контрольного дослідження.

Обговорення

Меланоз стравоходу є неатиповою меланоцитарною проліферацією клітин в базальному шарі слизової і слизових оболонках стравоходу, він характеризується накопиченням меланіну і є доброякісною патологією.

Частота виявлення стравохідного меланозу під час ендоскопічного скринінгу становить 0,1% в Японії і 2,1% в Індії. МС виявляють в 0,07-2,1% від загального числа досліджень гастроінтестинальної ендоскопії.

Показники виявлення МС при аутопсії становлять 4% в США і 7,7% в Японії. В Японії в 27% випадків після операції при МС була виявлена карцинома стравоходу. Існують дві точки зору щодо формування стравохідного меланозу. По-перше, це аномальна міграція меланоцитів в СОС. Відповідно до іншої думки, відбувається кератиноцитарна диференціація мультипотентних стовбурових клітин в базальному шарі епітеліальних клітин з розвитком

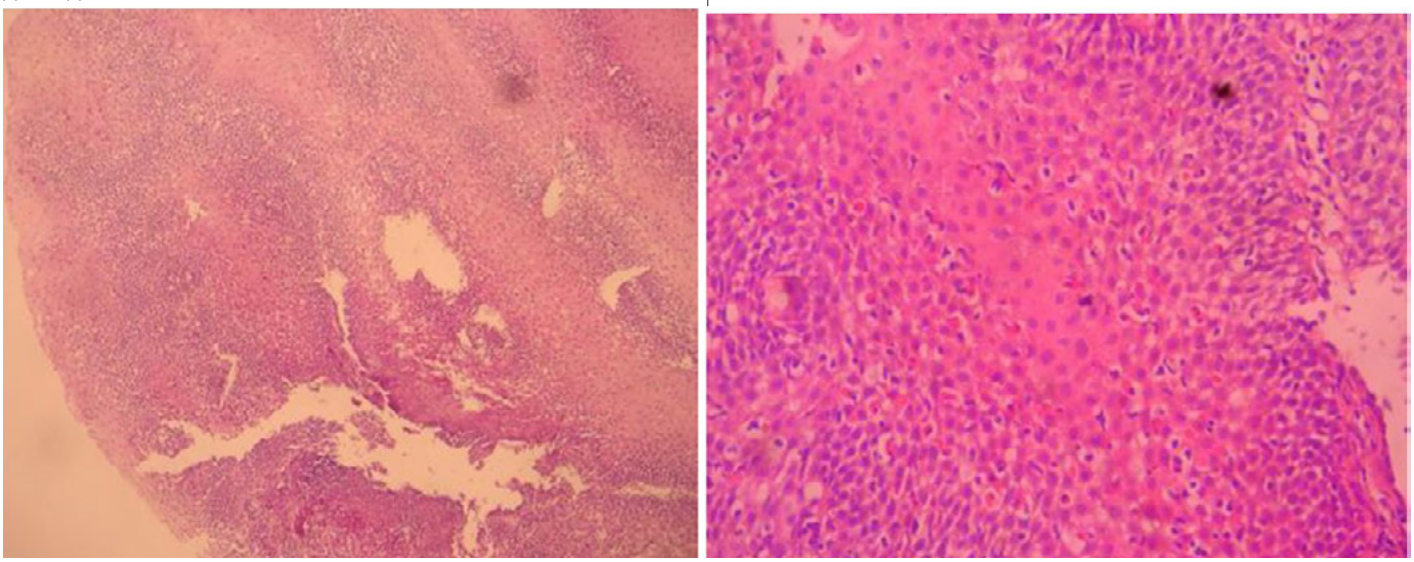

Зображення 2. Меланоцити в слизовій оболонці стравоходу, гістіоцити з меланіном

Зарубіжний досвід

гіперплазії при рефлюксі і хронічному пошкодженні СОС при невідповідній дієті. Цілком можливо, що поєднання цих факторів має більш сильний вплив.

Меланогенез в нормальній шкірі запобігає пошкодженню внутрішньоклітинних ліпідів, білків і нуклеотидів шляхом нейтралізації реактивних молекул кисню.

Вживання тютюну призводить до хронічного пошкодження слизової оболонки верхніх відділів шлунково-кишкового тракту. Наприклад, в західних і азіатських популяціях приблизно у 20% курців спостерігаються зміни слизової оболонки порожнини рота, так званий «сигаретний меланоз». Стравохідний меланоз розвивається в разі перорального застосування опіатів в Ірані.

МС часто спостерігається при середній і нижній ендоскопії або при аутопсії, макроскопічному обстеженні плоских уражень стравоходу неправильної форми. Кілька біопсій потрібно взяти з ділянки ураження. При гістологічному дослідженні СОС виявляються макрофаги з меланіном і меланоцити в базальному шарі.

При диференціальній діагностиці стравохідного меланозу слід враховувати, що для інших патологій також характерне відкладення меланіну (наприклад, злоякісна меланома і меланоцитарний невус). Первинна злоякісна меланома стравоходу становить лише 0,1-0,2% злоякісних пухлин стравоходу і більш часто зустрічається як поліпоїдне пігментоване або безпігментне утворення середньої та нижньої частини стравоходу. Пігментні невуси зустрічаються рідко.

Висновок

МС є рідкісним захворюванням стравоходу, яке вважається доброякісним і проявляється як гіперпігментовані ураження. Останнім часом в ряді досліджень повідомлялося, що МС може бути попередником злоякісної пухлини. Через високу смертність та ускладнення після застосування радикальних операцій на стравоході, при МС їх не можна рекомендувати, оскільки захворювання має доброякісний характер. Проте, беручи до уваги зареєстровані випадки МС як потенційного передпухлинного стану, потрібно проводити контрольні ендоскопічні обстеження через короткі проміжки часу.

АНОНСИ ТА ОГОЛОШЕННЯ

Лютий

Після перемоги Алли Арешкович у відкритому конкурсі на посаду керівника Департаменту охорони здоров'я Київської ОДА, керівництво МОЗ її кандидатуру в процедурі узгодження відхилило.

22 лютого

Олександр Торбас звільнений з посади начальника управління охорони здоров'я Житомирської ОДА.

До 7 березня

Приймаються документи на посаду директора Департаменту охорони здоров'я Одеської ОДА
Детальніше

До 14 березня

Приймаються документи на посаду директора Департаменту охорони здоров'я Львівської ОДА.
Детальніше

29-31 березня

У Дубаї (ОАЕ) пройде Міжнародна виставка охорони здоров'я IMD-IHF Dubai 2017.
Тематика: медичне обладнання, медичні технології, наукова медицина.
Детальніше

3-4 квітня

У Роттердамі (Нідерланди) відбудеться Basic EMR and ESD workshop: Hands-on training with live porcine models (Семінар з EMR і ESD: практичні заняття на моделях свиней). Тема практичного семінару: стравохідна EMR за допомогою мукозектомії, ESD стравоходу, шлунка і товстого кишечника, тактика при ускладненнях.
Детальніше

4-7 квітня

У Москві пройде Національний хірургічний конгрес спільно з XX ювілейним з'їздом Російського товариства ендоскопічних хірургів.
Детальніше

5-7 квітня

У Балтіморі (США) відбудеться Hopkins International Therapeutic Endoscopy Course HITEC 2017 (Міжнародний курс терапевтичної ендоскопії в Школі медицини Джона Хопкінса).
Детальніше

6-7 квітня

У Києві пройде 7-й спеціалізований бізнес-форум «Приватна медицина в Україні-2017».
Комунікаційний майданчик для учасників ринку приватних медичних послуг.
Рання реєстрація (до 10.03.2017 р) для всіх учасників - знижка 20%.
Детальніше

7-8 квітня

У Варшаві (Польща) пройде Konferencja Gastro Aktualności 2017 (Гастроентерологія: актуальні питання 2017).
У програмі конференції: ендоскопія, дитяча гастроентерологія, хвороби кишечника підшлункової залози і печінки, дивертикульоз, пухлини шлунково-кишкового тракту.
Детальніше

Лікарські секрети

Терапевтичний ендоскопічний підхід при важких кровотечах із шлунково-кишкового тракту у дітей

Mário C. Vieira

Центр дитячої гастроентерології

Лікарня «Маленький принц», Кутіріба, Бразилія

Матеріали світового конгресу з дитячої гастроентерології, гепатології та харчування Монреаль, Канада

Початковий підхід

Визначте пацієнтів з високим ризиком виникнення ускладнень, це також допоможе встановити терміновість проведення ендоскопії. Для визначення ризику можна використовувати шкалу Rockall, Glasgow-Blatchford і Sheffield. При неварикозній кровотечі спочатку потрібно застосовувати внутрішньовенні ІПП до проведення ЕФГДС, що сприяє пригніченню кислотності, утворенню і стабілізації тромбу. При наявності варикозної кровотечі з верхніх відділів шлунково-кишкового тракту потрібно використовувати вазоконстриктори для зменшення кровотоку в органах (терліпресин 2 мг болюсно, потім 1-2 мг внутрішньовенно 4/4 год; октреотид 1-2 мкг/кг болюсно, потім1-3 мкг/кг/год краплинно).

Час проведення ендоскопії визначається станом пацієнта: якщо дитина гемодинамічно стабільна і без серйозних супутніх захворювань, то ЕФГДС слід провести якомога раніше (не в ургентному порядку).

Пацієнтам з наявністю факторів високого ризику (тахікардія, гіпотензія, кривава блювота) провести ендоскопію потрібно протягом 12 годин після госпіталізації.

При варикозних кровотечах використовується склеротерапія (етаноламіну олеат 5%) інтраварикозно або параварикозно 1-2 мл для ін'єкції (Histoacryl® при шлунковій варикозній кровотечі) і перев'язка варикозно розширених судин.

При неварикозній кровотечі використовуються ін'єкційна терапія (розчин адреналіну 1:10000) в чотирьох квадрантах навколо виразки або біля судини, термічний вплив (біполярний/термозонд/аргон), механічні методи, такі як кліпси (розмір каналу 2,8 мм, розмір розкриття браншів 9-11 мм; із попереднім ознайомленням з технікою відкриття і накладання кліпси) і сучасні методи (Hemospray®).

Фото номеру

РЕДМОНД США

ВЧЕНІ ЕКСПЕРИМЕНТУЮТЬ З ВІРТУАЛЬНОЮ ОПЕРАЦІЙНОЮ

Результатом нового партнерства між Microsoft і Hololens Stryker буде використання голографічної гарнітури в лікарнях несподіваним чином: для розробки операційних залів.
Цінність пропозиції доповненої або змішаної реальності полягає в тому, що можна переглядати цифрові об'єкти, введені над нашою фізичною реальністю, що дає нам нові способи бачення і експериментування зі світом навколо нас.
HoloLens надає доступ персоналу до виконання проектних робіт, а також діє як загальний цифровий простір, де кожен член команди може легко змінити стан речей навколо і експериментувати з віртуальною операційною.