Січень 2017 випуск №1 (16)

Наступний випуск — 2 лютого 2017 року

Medicīs

Полірезистентний туберкульозний лімфаденіт середостіння з езофагомедіастинальною норицею, яка імітує пухлину в підслизовому шарі стравоходу

сторінка 12

Діагностична та лікувальна тактика при поліпах шлунка

сторінка 5

НОВИНИ



Профспілка працівників охорони здоров'я програла суд про нормативи лікарень

Окружний адміністративний суд Києва визнав правомірними накази МОЗ щодо скасування штатних нормативів лікарень і скорочення ліжок. У профспілці працівників охорони здоров'я уточнили, що мова йде про адміністративну справу №826/15134/16.

За підсумками засідання суд відмовив профспілці в задоволенні позову про визнання незаконними наказу МОЗ від 11.05.2016 року № 427 "Про внесення змін до наказу Міністерства охорони здоров'я України від 23.02.2000 року №33 "Про штатні нормативи та типові штати закладів охорони здоров'я" та наказу МОЗ від 02.09.2016 року №928 "Про втрату чинності наказу Міністерства охорони здоров'я України від 23 лютого 2000 року №33".

Крім того, в рамках судового розгляду профспілці відмовили в задоволенні адміністративного позову про визнання протиправною та скасування постанови Кабінету Міністрів України від 25.11.2015 року №1024 "Про затвердження нормативу забезпечення стаціонарними лікарняними ліжками у розрахунку на 10 тис. населення".

Після цього профспілка працівників охорони здоров'я подала апеляційну скаргу на рішення суду.

Джерело: Сайт профсоюзу працівників охорони здоров'я

Профільний комітет Ради наполягає на призначенні міністра охорони здоров'я

Комітет Верховної Ради з питань охорони здоров'я звернувся до прем'єр-міністра України Володимира Гройсмана з проханням внести в парламент кандидатуру для призначення на посаду міністра охорони здоров'я України.

Відповідно до норм статті 9 Закону України "Про Кабінет міністрів України", члени Кабінету міністрів України (крім прем'єр-міністра України, міністра оборони України і міністра закордонних справ України), призначаються на посаду Верховною Радою України за поданням прем'єр-міністра України.

Зараз Уляна Супрун залишається першим заступником міністра охорони здоров'я України та виконує обов'язки міністра. Посада Супрун відноситься до політичних, а тому її повноваження припиняться тоді, коли призначать нового міністра.

Джерело: УНН

На громадське обговорення винесено альтернативний законопроект про лікарське самоврядування

13 січня в парламенті був зареєстрований законопроект Ольги Богомолець №5617-1, який передбачає створення Українського лікарського товариства, яке буде брати участь в реалізації державної політики в сфері охорони здоров'я, встановленні і виконанні єдиних кваліфікаційних вимог для осіб, які займаються лікарською практикою, здійсненні допуску осіб, які пройшли медичну підготовку в навчальних закладах інших держав, до практики на території України.

"Ми зареєстрували два законопроекти про лікарське самоврядування, яке дозволить нам підняти престиж професії лікаря, легалізувати доходи і надати лікарям можливість прямого ліцензування", — сказала нардеп.

Крім того, законопроект пропонує збереження за працівником робочого місця і заробітної плати в разі обрання в органи самоврядування.

Раніше схожий законопроект (№5617) вніс заступник голови комітету Ради з питань охорони здоров'я Олег Мусій.

Джерело: Сайт ВРУ

В Україні почав роботу Портал медичних вакансій

Портал E-likar.com був створений для лікарів, які бажають отримати доступ до інформації про наявні вакантні посади в бюджетних установах охорони здоров'я всієї країни.

Розробники порталу висловили надію, що міністерство охорони здоров'я України та відповідні департаменти підтримають їхню ініціативу і почнуть самостійно оприлюднювати інформацію про вакансії на своїх веб-ресурсах, на ділі демонструючи прихильність принципам прозорості та відкритості у своїй діяльності.

На порталі поки немає можливості пошуку вакансій за спеціалізацією.

Источник: Facebook Минздрава

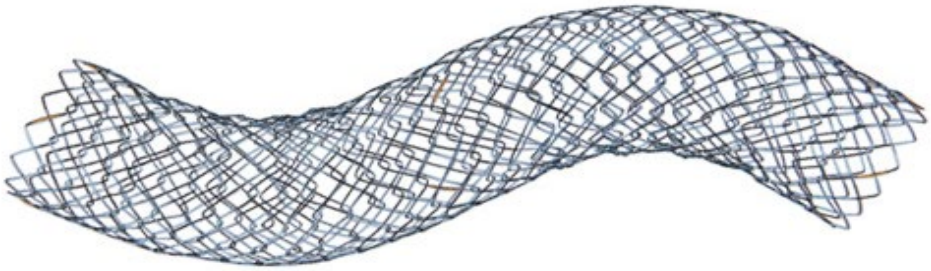

МЕТАЛЕВИЙ СТЕНТ ПРИ РЕФРАКТЕРНІЙ КРОВОТЕЧІ ПІСЛЯ ЕНДОСКОПІЧНОЇ СФІНКТЕРОТОМІЇ: ЧИ Є ЦЕ ОСНОВНИМ МЕТОДОМ ЛІКУВАННЯ?

Eisuke Iwasaki[1], Takao Itoi[2], Takanori Kanai[1]
[1]Школа медицини університету Кейо, Кафедра внутрішніх хвороб, Токіо, Шінджюку, Японія.
[2]Медичний університет Токіо, Відділення гастроентерології та гепатології, Токіо, Японія

ДЖЕРЕЛО: ENDOSCOPY INTERNATIONAL OPEN 2016 DEC; 4(12): E1265–E1266

Переклад з англійської — Антон Сверстюк

Ендоскопічна сфінктеротомія (ЕС), яка була розроблена Kawai, Classen, Soma та ін., на сьогоднішній день є інноваційною та ефективною ендоскопічною процедурою. Проте, часто після ЕС виникають ускладнення у вигляді кровотечі, що названі «ахілесовою п'ятою» ЕС.

Mirjalili та ін. раніше вивчили і описали на трупному матеріалі артеріальне кровопостачання великого сосочка дванадцятипалої кишки (ДПК) і його значення для ЕС. Більшість артерій були пов'язані з передньо-верхнім і задньо-нижнім квадрантами великого сосочка ДПК в точці їх входу в стінку ДПК або жовчних/панкреатичних проток (мікродисекція) і в їх розподілі 5 мм від верхівки сосочка (гістологічно). Крім того, сегменти сосочка на 10 і 11 годин (при ендоскопічному огляді) становили тільки 10% і 11% всіх випадків папілярних артерій на мікродисекції і гістології, відповідно, в 7 з 19 зразків не було виявлено артерій в цій ділянці. За результатами вчені рекомендують для зменшення ризику кровотечі, як ускладнення ЕС, проводити розтин сосочка в ділянці на 10-11 годин, а не в рекомендованій в даний час ділянці на 11-13 годин. Однак вісь реального великого сосочка часто може обертатися, головним чином, проти годинникової стрілки.

Крім того, особлива анатомічна ситуація (наприклад, періампулярні дивертикули) викликає плутанину щодо осі великого сосочка. Отже, навіть якщо ендоскопісти вважають, що великий сосочок знаходиться в положенні на 12 годину, це не завжди вірно. Такі фактори можуть привести до неправильного спрямування до сосочка, в результаті чого виникає кровотеча після ЕС. У великих проспективних дослідженнях повідомляється, що частота активної кровотечі або постійного просочування, що вимагає ендоскопічного гемостазу, становить від 0,76% до 2,0%.

Існує кілька традиційних методів ендоскопічного гемостазу після ЕС, а саме: балонна тампонада, місцеве введення гіпертонічного розчину адреналіну і термічні методи лікування, такі як аргоноплазмова коагуляція, біполярна коагуляція і/або кліпування. Тим не менш, не існує єдиної думки щодо оптимальної ендоскопічної техніки для зупинки кровотечі після ЕС. Монотерапія або поєднання ендотерапії дають дуже високі показники успішного гемостазу, особливо в разі повторної терапії, але бувають рідкісні випадки, в яких звичайні методи не допомагають зупинити кровотечу. Традиційно необхідно застосувати інтервенційну радіологію (артеріальну емболізацію) або хірургічний гемостаз.

Shah та ін., Itoi та ін. раніше представили використання повністю покритого саморозширюваного металевого стента (з англ. «fully covered self-expandable metal stent», FCSEMS) в якості нового методу гемостазу для резистентної кровотечі після ЕС. Ця методика являє собою нову концепцію гемостазу і досягається за рахунок механічного стиснення з використанням FCSEMS. Насправді, попередні дані показали дуже високий відсоток успішного гемостазу без будь-яких серйозних ускладнень. Зовсім недавно у хворих з кровотечею після первинного ендоскопічного втручання, особливо у пацієнтів з високим ризиком розвитку кровотечі після ЕС, Cochrane і Schlepp провели ретроспективне нерандомізоване контрольоване порівняльне дослідження між групою FCSEMS (n=23) і групою, в якій не використали FCSEMS (n=44). Цікаво відзначити, що в групі лікування FCSEMS зафіксована значно нижча частота кровотечі через 72 години, була велика частина пацієнтів з високим ризиком кровотечі (40% проти 9% P=0,008), а також значно збільшилася частка пацієнтів з кровотечами помірної важкості (52% проти 9% P=0,0002) порівняно з групою без установки FCSEMS. Група лікування FCSEMS складалася з 9 пацієнтів з підвищеним ризиком кровотечі, але у них не спостерігалася відтермінована кровотеча в порівнянні з 4 пацієнтами в групі без FCSEMS, у яких був підвищений ризик кровотечі і спостерігалися відтерміновані кровотечі. За результатами вчені прийшли до висновку, що FCSEMS може забезпечити гемостаз після невдалого первинного ендоскопічного втручання і зменшити потребу в процедурах високого ризику.

Дослідження

Чи підходить встановлення FCSEMS для всіх пацієнтів з резистентною кровотечею після ЕС? Попередні повідомлення в літературі не передбачають чіткого пояснення цього питання. Ми припускаємо, що це залежить від анатомічної точки кровотечі. Кровотечі після ЕС відбуваються в основному з ділянки надрізу великого сосочка після ЕС (Зображення 1), за винятком кровотечі з слизової оболонки ДПК далеко від області розрізу. Всі ці точки підходять для встановлення FCSEMS. З нашого досвіду, повний гемостаз був досягнутий в точках B і C. Що стосується точки A, то спостерігалася повторна кровотеча внаслідок неповного стиснення. У таких випадках можна застосувати додаткові звичайні методи гемостазу після встановлення FCSEMS.

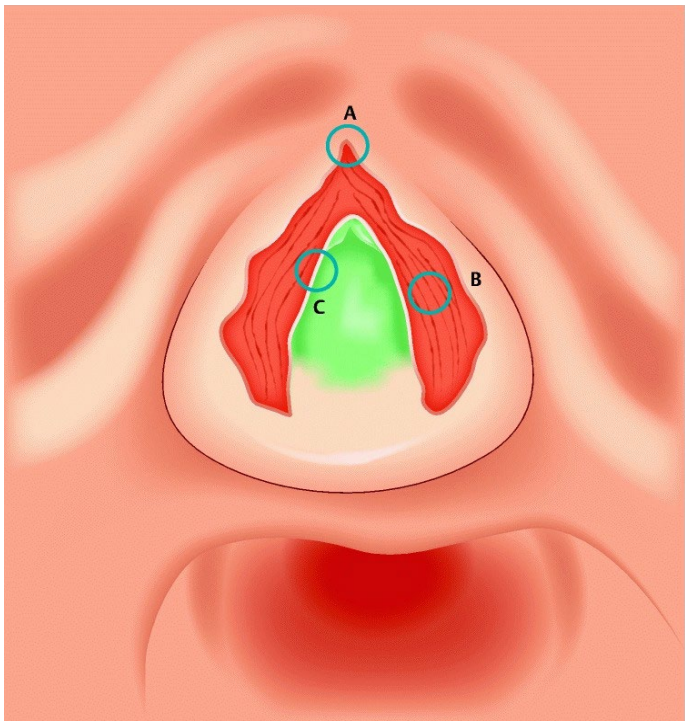

Зображення 1. Характерні точки кровотечі після ендоскопічної сфінктеротомії. (A) Максимальна верхня сторона зони розрізу. (B) Папілярна стінка ділянки надрізу. (C) Жовчна протока зони розрізу.

Теоретично, з точки зору гемостазу з використанням механічної компресії, застосування FCSEMS з більшою радіальною силою або більшим діаметром (10 мм) в порівнянні з жовчною протокою і розширеним біліарним отвором може виявитися більш придатним. З точки зору довжини стента, потрібно використовувати більш довгий стент (≥6 см), щоб уникнути міграції в жовчну протоку. В разі злоякісних захворювань вибір типу стента (непокритого/частково покритого/повністю покритого металевого стента) залежить від уподобань ендоскопістів. FCSEMS ідеально підходить для непухлинних захворювань, так як можливе видалення стента після гемостазу.

В даний час немає переконливих відповідей, коли використовувати або видаляти FCSEMS, що встановлений для гемостазу. Наші і попередні доповіді свідчать про те, що FCSEMS повинен бути встановлений після резистентної чи повторної кровотечі з використанням моно- і комбінованого ендоскопічного лікування. Цей метод корисний як рятівна методика в разі масивної кровотечі або крововиливу в результаті непоміченої точки кровотечі. Щодо видалення стента, зокрема, у нас немає ніякої певної інформації тривалості перебування стента в випадках доброякісних причин. Попередні дослідження описують відносно коротку тривалість від 1 до 4 тижнів, хоча Cochrane і Schlepp описали більш тривалий термін у 88 днів.

Слід бути обережними із побічними ефектами. FCSEMS з більшою радіальною силою і великим діаметром може викликати гострий панкреатит внаслідок обструкції отвору протоки підшлункової залози. Ми зіткнулися з 3 випадками, коли гострий панкреатит розвивався за таким самим механізмом, і видаляли FCSEMS на наступний день. На щастя, гемостаз вдалося досягти у всіх випадках. Грунтуючись на нашому досвіді, видалення стента виявилось можливим лише через 1 день після розміщення FCSEMS.

На закінчення відзначимо, що недавно опубліковане дослідження CEASE Cochrane і Schlepp 2016 року показує ефективність встановлення FCSEMS як кровоспинного методу у пацієнтів з високим ступенем ризику після ЕС.

Тема номеру

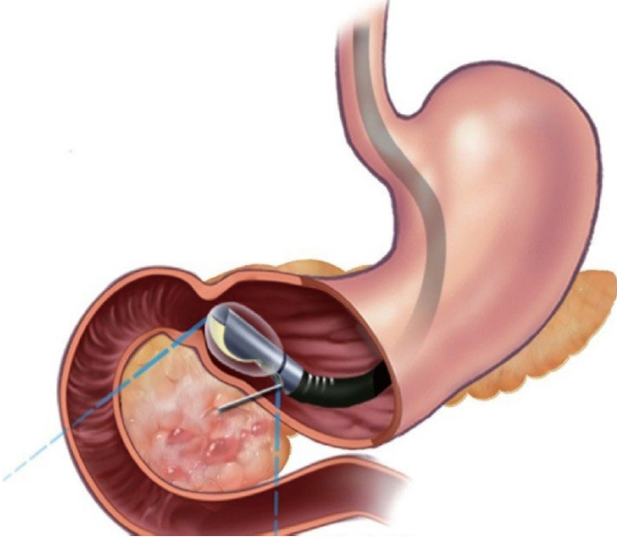

ДІАГНОСТИЧНА ТА ЛІКУВАЛЬНА ТАКТИКА ПРИ ПОЛІПАХ ШЛУНКА

Gandhi Lanke[1], Atin Agarwal2, Jeffrey H. Lee[1]*
[1]Відділення гастроентерології, гепатології та харчування, Університет Техасу, Онкологічний центр ім. М.Д. Андерсона, Х'юстон, Техас, США
[2]Відділення патології, Онкологічний центр ім. М.Д. Андерсона, Х'юстон, Техас, США

Джерело: Gastrointestinal Intervention 2016; 5:159–169
Переклад з англійської — Юрій Климюк

Непухлинні поліпи (доброякісні)

Гіперпластичний поліп (ГП)

ГП є другим найбільш поширеним типом поліпів шлунка (ПШ), що складається з витягнутих і деформованих заглиблень, які вистелені ямковим епітелієм, запальною і набряклою власною пластинкою (Зображення 1). Вік пацієнтів з ГП коливається від 60 до 80 років. У хворих не виникає симптомів, але ГП можуть призвести до анемії, кровотечі через виразкування, диспепсії та обструкції виходу зі шлунка.

Найчастіше ПШ зустрічаються в антральному відділі, але їх можна виявити в будь-якій частині шлунка. Вони часто діагностуються у пацієнтів з інфекцією Helicobacter Pylori, злоякісною анемією, хронічним атрофічним гастритом, на прилеглих до виразки ділянках та після гастроентеростомії. Розвиток ГПШ також пов'язаний з лікуванням ектазій антральних судин шлунка аргонно-плазмовою коагуляцією, як реакція слизової на термічне пошкодження. Приблизно 2% ГПШ підлягають злоякісній трансформації.

Пухлинні поліпи (злоякісні)

Поліпи фундальних залоз (ПФЗ)

Вони зустрічаються переважно в дні шлунка і складаються з нормальних типів клітин, розташованих без певного порядку або в мікрокістозній конфігурації. ПФЗ мають спорадичний характер і можуть зустрічатися як синдром при родинному аденоматозному поліпозі (FAP), MUTYH-асоційованому поліпозі, аденокарциномі шлунку і проксимальному поліпозі шлунка (Зображення 2). Довгострокове використання ІПП (більше 1 року) пов'язане з появою ПФЗ, і регрес хвороби видно після припинення прийому ІПП. ПФЗ, як правило, не мають симптомів, але якщо вони великі, можуть викликати такі ознаки обструкції, як нудота, блювота і біль в животі.

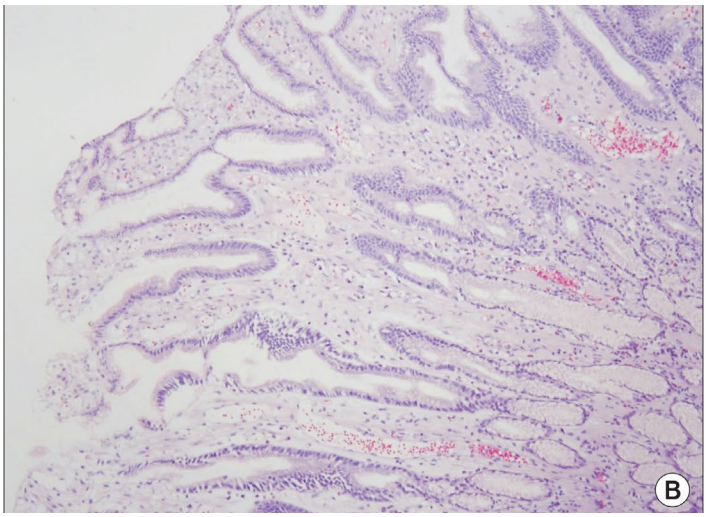

Зображення 1. (A) Гіперпластичний поліп. (B) Гіперпластичний поліп з поверхневою виразкою, з ямковим епітелієм і набряком строми (забарвлення гематоксиліном і еозином,×4)

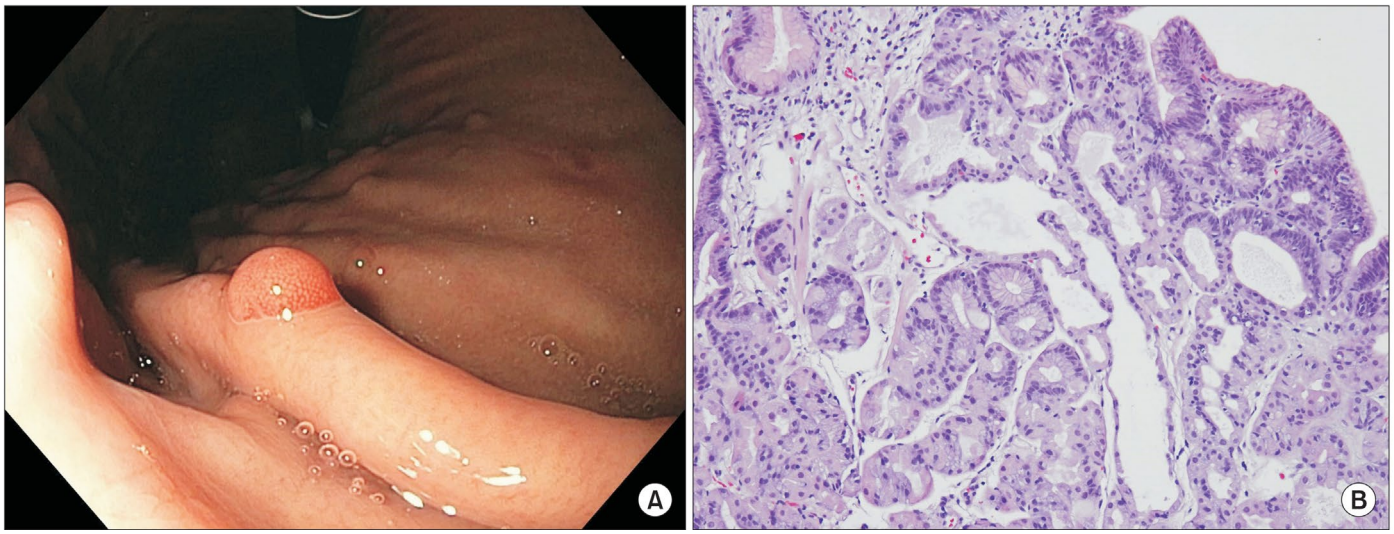

Зображення 2. (A) Поліп фундальних залоз. (B) Поліп фундальних залоз із розширеними залозами і дисплазією ямкового епітелію низького ступеня (забарвлення гематоксиліном і еозином,×10)

Ендоскопічно поліпи виявляють в дні і верхній частині тіла шлунка, як невеликі (менше 1 см), гіперемійовані, множинні і сидячі утвори з гладким контуром. Тактика при ПФЗ зазвичай включає біопсію поліпів. Поліпи більше 1 см зі звиразкованою поверхнею або розташовані в антральному відділі шлунка підлягають резекції. При спорадичних ПФЗ, пов'язаних з прийомом ІПП, необхідно припинити прийом ІПП. Потрібно виключити наявність сімейного аденоматозного поліпозу, якщо у пацієнтів в ранньому віці (молодше 40 років) виявлені множинні (20 або більше) ПФЗ, що розташовані в антральному відділі шлунка. При одночасній наявності аденоми дванадцятипалої кишки слід рекомендувати колоноскопію.

Гастроінтестинальні стромальні пухлини (GIST)

Ці мезенхімальні пухлини, що виникають з субепітеліального шару (м'язового або власне м'язового шару) шлунково-кишкового тракту (Зображення 3). Найбільш поширеним є їх розташування в шлунку. Вони частіше зустрічаються у людей середнього віку і старших пацієнтів в якості сімейних або спорадичних GIST. Прогностичні фактори включають в себе розмір, розташування та показник мітозу. Розміри менше 2 см і локалізація в шлунку є сприятливими прогностичними факторами, оскільки ризик злоякісності є надзвичайно низьким. Залізодефіцитна анемія, мелена і кривава блювота спостерігаються при звиразкованих утвореннях. Печінка і очеревина є найбільш поширеними місцями метастазування.

Радіологічні особливості пухлин GIST змінюються в залежності від їх розміру. У пухлин більше 2 см починається фокусне виразкування підстилаючої слизової оболонки через некроз від тиску, що називається «бичаче око» при використанні радіологічних методів візуалізації. Зі збільшенням розміру, пухлини мають тенденцію до інвазії в такі суміжні структури, як підшлункова залоза, товста кишка і діафрагма. Диференційний діагноз GIST включає шваному, лейоміому, карциноїд 1 типу, метастазування в шлунок раку молочної залози і меланоми.

При ендоскопії верхніх відділів ШКТ GIST і лейоміому виявляють як субепітеліальні маси з гладкими краями, а іноді з виразкою. Ендоскопічне ультразвукове дослідження (EUS) може допомогти диференціювати субепітеліальні утвори, грунтуючись на шарі походження пухлини, а також при отриманні біоптату для цитологічного аналізу та імуногістохімії. Для лікування локалізованої GIST проводиться хірургічна резекція, якщо це можливо.

Хоча немає чітких рекомендацій, але NCCN (National Cancer Comprehensive Network) рекомендує проведення КТ черевної порожнини і таза кожні 3-6 місяців протягом 3-5 років, а потім щорічно для повністю резекованих GIST-пухлин. Пацієнтам, які приймають іматиніб при локально поширених або метастатичних GIST, потрібно проводити КТ черевної порожнини і тазу через кожні 3-6 місяців. Ад'ювантна терапія іматинібом рекомендується для пухлин більше 3 см в діаметрі або при виявленні позитивних країв після хірургічної резекції. Крім того, неоад'ювантна терапія іматинібом рекомендується для неоперабельних пухлин.

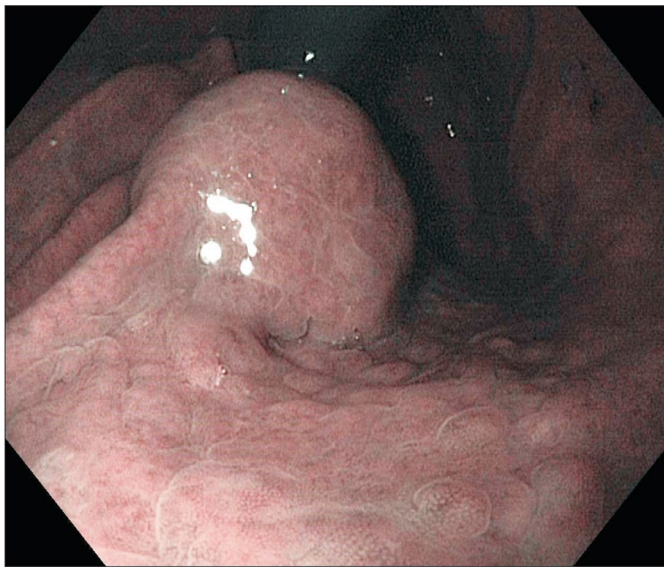

Зображення 3. Гастроінтестинальна стромальна пухлина

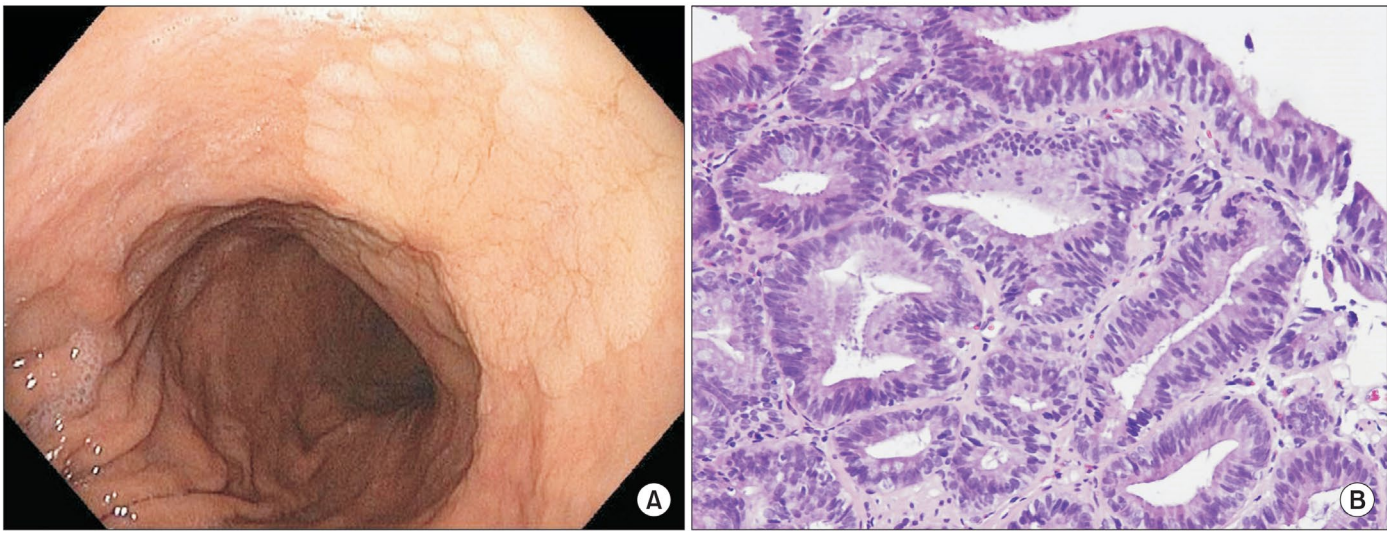

Зображення 4. (A) Аденома шлунка. (B) Трубчасті аденоми шлунка з кишковою метаплазією (забарвлення гематоксиліном і еозином,×10)

Аденома шлунка (АШ)

Утвори є поліпоїдними, чітко відмежованими пухлинами, які вистелені диспластичним епітелієм з трубчастих або ворсинчастих структур (Зображення 4). З розвитком АШ пов'язані атрофічний гастрит і кишкова метаплазія, АШ часто бувають поодинокими і зазвичай зустрічаються в антральному відділі. При наявності поліпів з ворсинчастою гістологічною будовою і розміром більше 2 см, ризик їх злоякісності зростає до 28-40%. Наявність дисплазії високого ступеня призводить до інвазивного раку не тільки в межах поліпа, але і в інших ділянках шлунка. Аденома в ділянці пілоруса частіше зустрічається у пацієнтів похилого віку (жінки>чоловіки), і ризик злоякісної трансформації становить 30%.

Нейроендокринні пухлини шлунка (карциноїди)

Нейроендокринні пухлини (NET), раніше відомі як карциноїди, є добре диференційованими утворами, які виникають у власному слизовому шарі тіла або дна шлунка і складаються з нефункціонуючих ентерохромафінних клітин (Зображення 5). Існують три типи КШ. Карциноїди 1 типу є найбільш поширеними, і їх, як правило, виявляють у жінок середнього віку з аутоімунним гастритом у вигляді маленьких вузлових утворень в тілі шлунка.

Карциноїди 2 типу є рідкісними і зустрічаються при множинній ендокринній неоплазії 1 типу (MEN1), синдромі Золлінгера-Еллісона або при гастрин-секретуючих пухлинах. Вони метастазують приблизно в 30-42% випадків і мають гірший прогноз у порівнянні з карциноїдами 1 типу. Лікування NET 2 типу включає в себе оцінку метастазування, резекцію місцеворозповсюдженої пухлини, а також видалення гастрин-секретуючих пухлин.

Карциноїди 3 типу, як правило, поодинокі, виникають де-небудь в шлунку та мають спорадичний характер. Метастази розміром більше 2 см в лімфатичних вузлах виявляються приблизно в 71% випадків, і лікування включає в себе хірургічну резекцію.

Дифузний рак шлунка (ДРШ)

ДРШ становить 3-19% від аденокарцином шлунка і характеризується дифузним потовщенням стінки шлунка

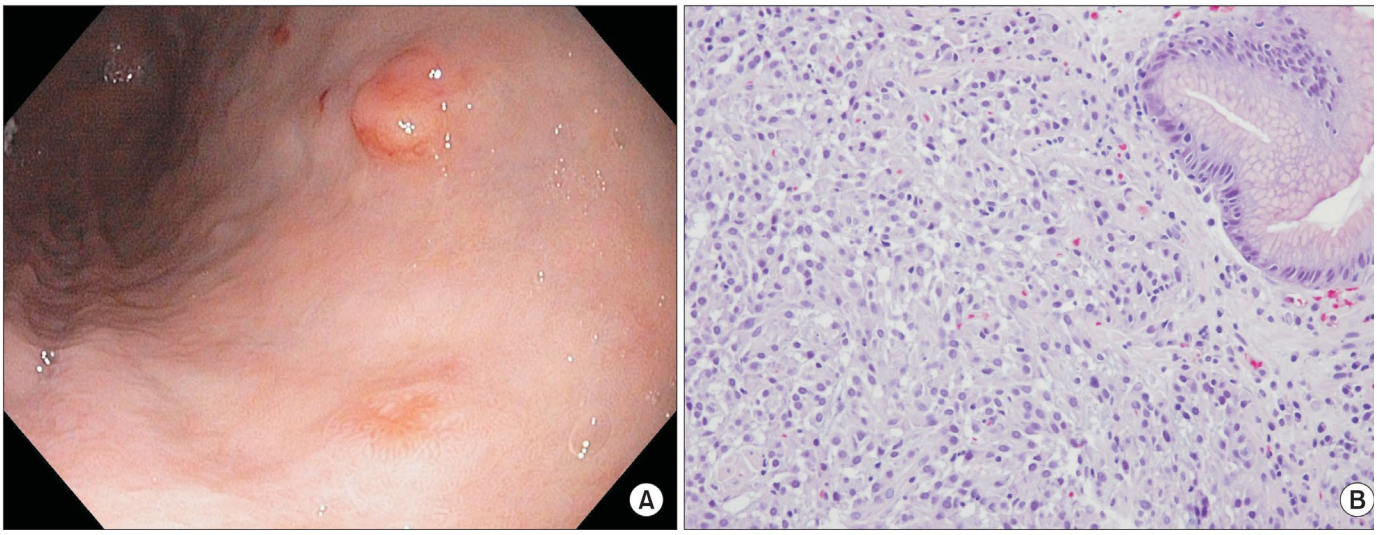

Зображення 5. (A) Карциноїд шлунка. (B) Карциноїд підслизової шлунка зі скупченнями нейроендокринних клітин (забарвлення гематоксиліном і еозином,×10)

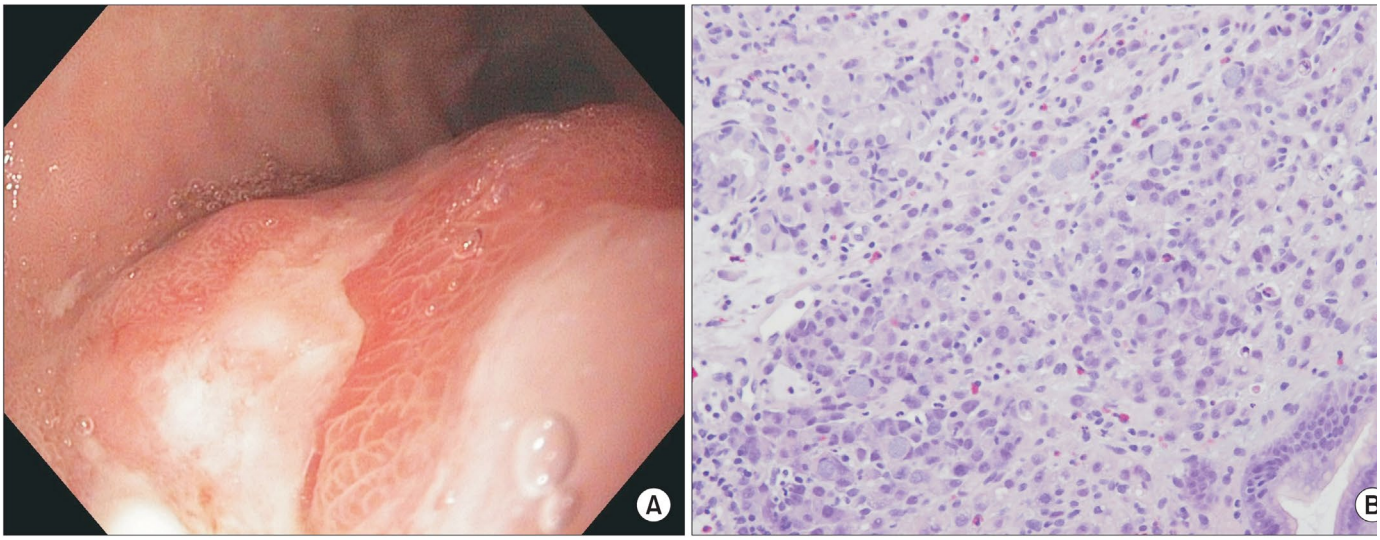

Зображення 6. (A) Дифузний рак шлунка. (B) Дифузний рак шлунка з персневидними клітинами (забарвлення гематоксиліном і еозином,×10)

(Зображення 6). Потрібно виключити інфільтративний лобулярний рак молочної залози, який має тенденцію до метастазування в шлунок, імітуючи ДРШ. ДРШ зазвичай залучає нижню третину слизової оболонки і, таким чином, біопсія може дати негативний результат, так як слизова не інфільтрована. Забір кількох зразків біопсії з тієї ж ділянки або за допомогою діатермічної петлі може збільшити можливість діагностики ДРШ. Первинна аденокарцинома шлунку має низьке поглинання фтордезоксиглюкози (ФДГ) через некишкове походження, перснеподібні клітини, високий вміст слизу і низьку клітинність.

Кишкова метаплазія слизової шлунка (КМСШ)

Це передраковий стан шлунку, що зустрічається найчастіше (Зображення 7). Послідовність розвитку аденокарциноми шлунка кишкового типу включає в себе неатрофічний гастрит, мультифокальний атрофічний гастрит, метаплазію і дисплазію. Гістологічно КМСШ класифікується на повну і неповну, залежно від наявності ферментів тонкого кишечника. Як правило, біоптати отримують з антрального відділу, тіла шлунка, кутової вирізки і будь-яких видимих змін.

Діагностичні методи і ендоскопічна тактика

Комп'ютерна томографія

Застосовується для передопераційного стадіювання раку шлунка, а також виявлення як доброякісних, так і злоякісних пухлин. У порівнянні з гастроскопією, вона забезпечує додаткову інформацію не тільки про стінки шлунка, але і про всі органи черевної порожнини. КТ-проявами раку шлунка можуть бути поліпоїдні утворення, осередкове або дифузне потовщення з виразкуванням або без нього.

D'Elia та ін. оцінювали точність діагностики КТ для передопераційної стадії раку шлунка в порівнянні з результатами патоморфології. Діагностична точність склала відповідно 80% і 99% в ранніх і пізніх стадіях раку шлунка. Діагностична точність стадії пухлини склала 78%; глибини інвазії: 20% в початкових і 87% в пізніх стадіях раку. Чутливість і специфічність виявлення метастазів в печінці були 87,5% та 99% відповідно.

Binstock та ін. оцінювали радіологічні особливості карциноїдних пухлин на КТ. Карциноїди можуть бути виявлені як малі підслизові або поліпи слизової оболонки у пацієнтів з історією хронічного атрофічного гастриту і гіпергастринемією. У пацієнтів з MEN1 вони можуть бути ідентифіковані як множинні поліпоїдні утвори шлунка і дифузне потовщення стінки шлунка. При карциноїдах 3 типу можна виявити ураження метастазами лімфатичних вузлів печінки, селезінки та перигастральних ділянок і локалізоване потовщення задньої стінки шлунка.

Конфокальна лазерна мікроскопія (CLE)

У виявленні дисплазії слизових оболонок і раннього раку шлунка (РРШ) шляхом прямої гістологічної візуалізації тканини і прицільної біопсії CLE з використанням зонда має перевагу в порівнянні з ендоскопією в білому світлі (WLE) з високою роздільною здатністю і хромоендоскопією. Є 2 типи CLE: на основі ендоскопії (eCLE) і з використанням зонда (PCle). У той час як PCle зручно використовувати через ендоскоп, eCLE може забезпечити більш високе розрішення і більш глибоке проникнення в порівнянні з PCle.

Вузькоспектральна візуалізація

Вузькоспектральна візуалізація (NBI) забезпечує чіткі зображення мікроваскулярізації і слизової оболонки ШКТ та може поліпшити раннє виявлення раку шлунка. У ретроспективному дослідженні 51 пацієнта із застосуванням WLE і збільшувальної ендоскопії NBI (ME-NBI) Horiuchi і ін. порівнювали чутливість і специфічність при виявленні раку шлунка в гіперпластичних поліпах. Чутливість і специфічність по відношенню до WLE становила 66,7% і 96,2% відповідно.

Хромоендоскопія

Методика допомагає встановити локалізацію пухлини і її характеристики шляхом застосування різних барвників. До барвників, які абсорбуються, належать метиленовий синій і розчин Люголя, що є корисним для виявлення метаплазії шлунка і РРШ. Реактивні барвники, такі як конго червоний і фенол, допомагають в діагностиці раку шлунка і хелікобактерної інфекції. Контрастні речовини, наприклад

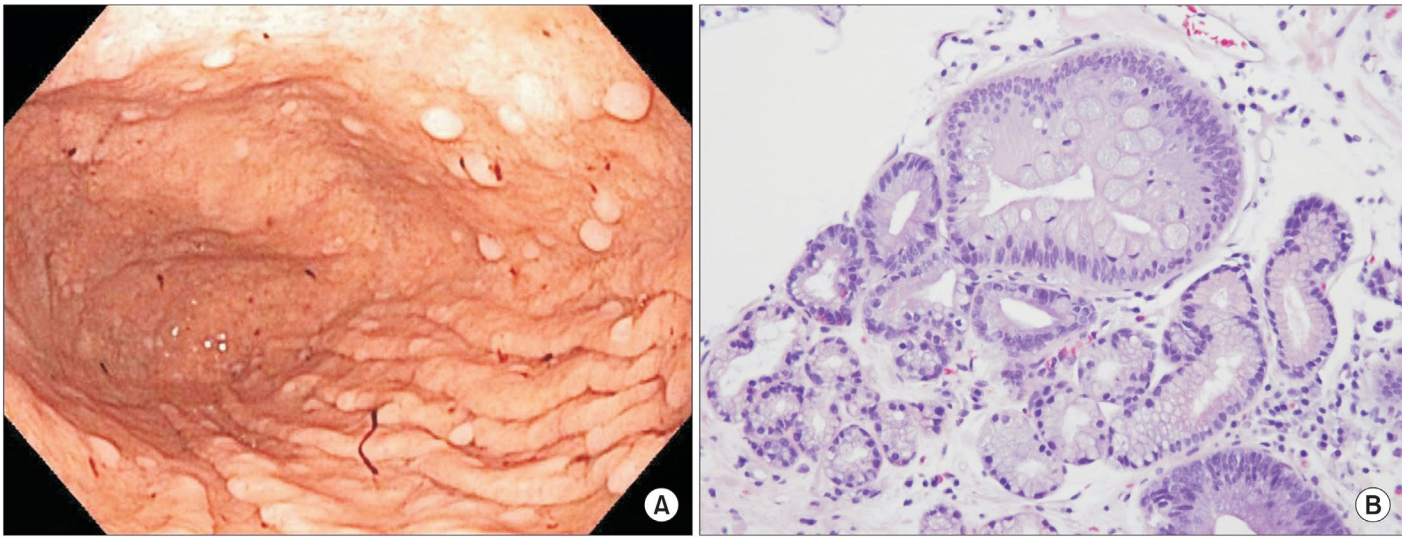

Зображення 7. (A) Кишкова метаплазія слизової оболонки шлунка. (B) Слизова шлунка антрального типу з кишковою метаплазією (забарвлення гематоксиліном і еозином,×10)

індигокармін, використовуються для виявлення РРШ і для окреслення країв пухлини шлунка перед ендоскопічною підслизовою дисекцією (ESD).

Езофагогастродуоденоскопія

Гіперпластичні поліпи (ГП) виявляються, як правило, розміром менше 1 см, гладкі, куполоподібні або стеблоподібні. Немає ендоскопічних рекомендацій по спостереженню ГП шлунка без дисплазії, але, якщо залишився поліп або виявили дисплазію поліпів, рекомендується повторювати ЕФГДС один раз на рік. Всякий раз, коли виявляються ГП, потрібно провести дослідження всього шлунка на предмет зміни слизових оболонок і для біопсії, щоб виявити синхронний рак. Немає також стандартних рекомендацій про ендоскопічне видалення ГП. Хоча поліпи більше 2 см повинні бути видалені, рак може виникнути в поліпах розміром менше 2 см.

Якщо ГП виникають на тлі хронічного атрофічного гастриту, ступінь слід оцінювати на основі класифікації OLGA (з англ. «Operative Link for Gastritis Assessment») або класифікації Operative Link on Gastritis/Intestinal Metaplasia Assessment staging systems. Потрібно отримати 5-7 зразків біопсії (3 з антрума, 2 з малої кривизни і 2 з великої кривизни тіла шлунка) для оцінки ступеня тяжкості атрофічного гастриту. Ендоскопічне спостереження слід розглядати для 3-4 стадії OLGA, але принципи не є стандартизованими.

NET в верхніх відділах ШКТ виглядають як підслизові утворення жовтого кольору, маленького розміру і округлої форми.

Ендоскопічне ультразвукове дослідження

EUS може допомогти в диференціації поліпів підслизової і слизової оболонки шлунка. EUS також допомагає у визначенні можливості ендоскопічної резекції шляхом оцінки глибини інвазії. Ендоскопічна резекція не показана, якщо пухлина проникає у власний м'язовий шар. Під час ендоскопії можна провести ендоскопічну резекцію карциноїдів 1 і 2 типу розмірами 1-2 см, розташованих в слизовому і підслизовому шарі. Однак при карциноїдах шлунка >2 см потрібно розглянути можливість хірургічної резекції. EUS може також допомогти в ідентифікації кровоносних судин поблизу пухлини, що потенційно допомагає запобігти кровотечі під час ендоскопічної резекції.

EMR і ESD

Одним із показів до EMR і ESD є радикальна резекція РРШ. Утвореннями, які підлягають EMR, є пухлини, пов'язані зі слизовою оболонкою, папілярні або трубчасті (диференційовані) аденокарциноми розміром менше 2 см для опуклих утворень і менше 1 см для плоских або поглиблених поразок без залучення венозної системи або лімфатичних вузлів, без виразок і рубців. Класифікація Paris and Kudo описує форму і ямковий малюнок утворень. ESD має перевагу резекції єдиним блоком і можливості кращої оцінки лімфоваскулярної інвазії в порівнянні з EMR. EMR рекомендується для карциноїдів шлунка 1 і 2 типу, пов'язаних з гіпергастринемією, розміром менше 1 см і наявністю від 3 до 5 пухлин.

Перфорація ESD (1,2-5,2%) зазвичай відбувається у верхній і середній частині шлунка через тонку стінку і позицію ендоскопа в ретрофлексії. Ризик перфорацій зростає із збільшенням розміру утворення та звиразкуванням. Ін'єкції підслизової мають першочергове значення в створенні безпеки при ESD, забезпечуючи достатній простір для розтину між слизовою оболонкою і м'язовим шаром.

ТЕХНОЛОГІЇ

Нова система для ізоляції товстої кишки

Lumendi LLC, американська «дочка» британської Lumendi Ltd, отримала дозвіл FDA на свою терапевтичну систему DiLumen. Система призначена для ізоляції ділянки товстої кишки, щоб розташувати ендоскоп усередині неї для забезпечення необхідного кута огляду, а також допомогти в проведенні внутрішньо просвітних терапевтичних маніпуляцій без надрізів. Ідея DiLumen реалізована в рамках програми «Minimally Invasive New Technologies» (MINT) в Університеті Корнелл і Пресвітеріанській лікарні в Нью-Йорку.

Система складається з оболонки, що містить два надувні балони та одягається на колоноскоп. Потім балони всередині роздувають так, щоб кінчик колоноскопа був розташований між ними. Обсяг між балонами тепер можна змінювати для збереження стабільності положення ендоскопа і поблизу центру кишечника.

«Використання DiLumen під час гнучкої колоноскопії є важливим технічним досягненням в області, в якій раніше виконували тільки лапароскопічні та відкриті хірургічні процедури, — говорить Jeffrey Milsom, доктор медичних наук, співавтор DiLumen, керівник Відділення колоректальної хірургії в Пресвітеріанській лікарні Нью-Йорка/Медичному центрі Корнелл. — DiLumen може стабілізувати ділянку товстої кишки і полегшити ендоскопічне видалення складних аденом або поліпів з потенціалом позитивного впливу на результати лікування. Хоча отримані результати чекають клінічних досліджень, ми налаштовані дуже оптимістично на те, що ця технологія трансформує лікування захворювань органів травлення».

Джерело: Lumendi

Електронний ніс може використовуватися для скринінгу раку стравоходу

Дослідники розробили електронний ніс, який може ідентифікувати потенційно ракові клітини у 80% пацієнтів зі стравоходом Барретта. Якщо ця інформація підтвердиться, то знахідка може виявитися більш прийнятною і дешевою, ніж ендоскопічне дослідження верхніх відділів шлунково-кишкового тракту.

«Цікаво, що ми більш-менш нехтували одним з п'яти чуттів в якості діагностичного інструменту, — сказав Daniel Chan, гастроентеролог з клініки Майо в Рочестері, штат Міннесота, який очолював дослідження. — Коли в останній раз лікар нюхав кого-небудь?»

У співпраці з голландською технологічною компанією eNose, д-р Chan і його колеги для визначення летких органічних сполук (ЛОС) перевірили повітря, що видихали 85 людей зі стравоходом Барретта в анамнезі. ЛОС утворюються бактеріями або в процесі обміну речовин, і, як було показано, вони присутні при різних патологічних станах.

Учасникам вперше була проведена ендоскопія, а потім вони видихали протягом п'яти хвилин в електронний ніс. Пристрій аналізував повітря подиху з використанням алгоритму, щоб вибрати зразки пацієнтів групи зі стравоходом Барретта і зразки, в яких не було цієї патології. Пристрій показав 86% чутливість, 90% специфічність і 80% точність. Всі учасники дослідження сказали, що вони воліли б пройти дихальний тест замість ендоскопії.

Джерело: Gastroendonews

Практичне використання революційної лапароскопічної платформи FlexDex

FlexDex призначена для подолання обмежень традиційних лапароскопічних пристроїв, в яких використовуються тригери, кнопки і ручки, а також вона може конкурувати з більш дорогими роботизованими хірургічними системами, такими як DaVinci.

Механічна система FlexDex є результатом кількох блискучих ідей, розроблених Shorya Awtar з колегами з Design Lab Precision Systems Кафедри машинобудування Університету Мічигану. Основним технологічним досягненням в рамках FlexDex є «віртуальний центр» як спосіб передачі руху зап'ястя до того ж руху інструменту. Крім того, незвичайний «трьохосьовий карданний вал», який підключається для замикання при згинанні зап'ястя, і «ручка-скоба» (з англ. «infinity handle») забезпечують чудову ергономічність і ефективність управління рухом на дистальному кінці інструменту. Ця технологія була виділена в якості стартапу FlexDex Surgical.

Поворот ручки-скоби обертає інструмент на ту ж кількість градусів, і згинання досягається простим згинанням зап'ястя. Це вражає, і дійсно відчувається, як рух рук передається інструменту. Широкий тригер, який стискається на рукоятці, активує інструменти, наприклад, при відкритті і закритті затискача.

Рухи інструменту є м'якими і плавними, немає ніяких клацань або інших звичайних шумів, що виникають усередині механізму. Можна працювати в напрямках вниз або вгору, так що реально застосовувати інструмент досить широко в черевній порожнині без необхідності приймати незручні позиції рук. Цікаво відзначити, що будь-який тремор рук при використанні пристрою не призводить до ривків інструменту.

Спочатку FlexDex буде повністю одноразовим пристроєм, але компанія очікує, що незабаром випустить багаторазову версію.

Джерело: Flexdex

PENTAX MEDICAL

OPTIVISTA

Унікальне поєднання оптичного і цифрового поліпшення якості зображень для вдосконалення діагностики in vivo *за допомогою нового процесора EPK-i7010* new

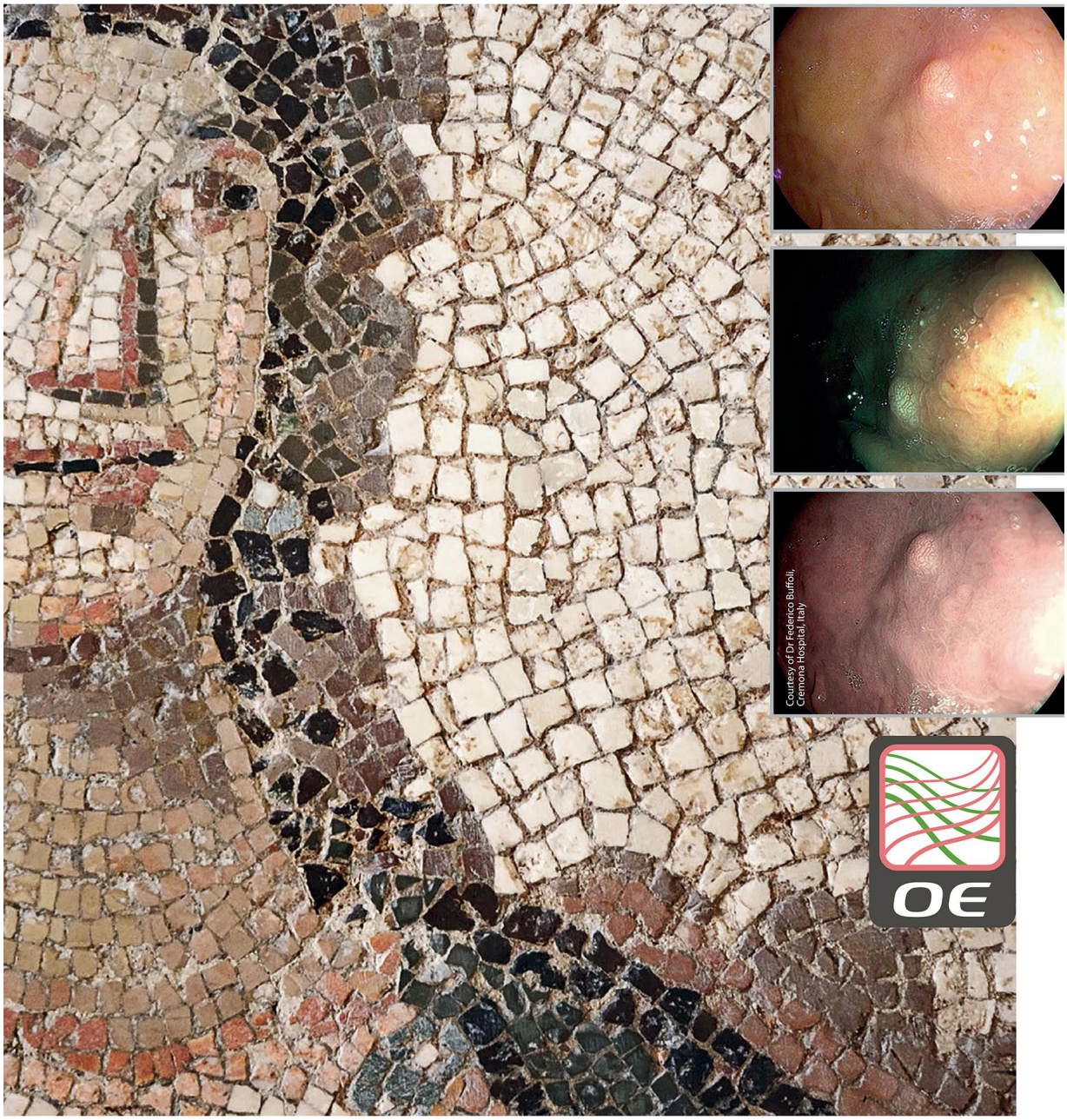

aseca

Представник в Україні ТОВ «АСЕКА»
вул. Євгена Сверстюка, 23, оф. 728, м. Київ 02660
+38 044 503 39 27
e-mail: aseca.ua@gmail.com
www.aseca.com.ua

Зарубіжний досвід

ПОЛІРЕЗИСТЕНТНИЙ ТУБЕРКУЛЬОЗНИЙ ЛІМФАДЕНІТ СЕРЕДОСТІННЯ З ЕЗОФАГОМЕДІАСТИНАЛЬНОЮ НОРИЦЕЮ, ЯКА ІМІТУЄ ПУХЛИНУ В ПІДСЛИЗОВОМУ ШАРІ СТРАВОХОДУ

ДЖЕРЕЛО: CLINICAL ENDOSCOPY 2016;49 P.564-569
Переклад з англійської — Арська Олена

DONGWUK KIM, JUWON KIM, DAEGEUN LEE, HA SUNG CHANG, HYUNSUNG JOH, WON-JUNG KOH AND JUN HAENG LEE
МЕДИЧНИЙ ФАКУЛЬТЕТ, SAMSUNG MEDICAL CENTER, ШКОЛА МЕДИЦИНИ УНІВЕРСИТЕТУ SUNGKYUNKWAN, СЕУЛ, КОРЕЯ

Клінічний випадок

61-річна жінка звернулася в місцеву лікарню зі скаргами на одинофагію, біль в нижній частині шиї і дискомфорт у верхній передній частині грудної клітки тривалістю близько 10 днів. На момент звернення до лікарні у пацієнтки не було лихоманки, відзначалася нічна пітливість і втрата ваги. У віці 6 років вона перенесла туберкульозний шийний лімфаденіт, який лікували з використанням протитуберкульозних препаратів.

Пацієнтці була проведена рентгенографія грудної клітини з нормальними результати, потім зробили ЕФГДС, на якій виявлений 1,5-см стравохідний пухлиноподібний утвір в підслизовій на відстані 27 см від різців (Зображення 1). При дослідженні зразка біопсії був підтверджений хронічний езофагіт.

Чотири тижні потому виконано ендоскопічне ультразвукове дослідження. Макроскопічно був виявлений дефект слизової оболонки у верхній частині пухлиноподібного ураження підслизової ділянки. Ультразвукове дослідження показало, що у дефекту були нерівні краї, а також змішана ехогенність (Зображення 2). Також на комп'ютерній томографії (КТ) грудної клітини виявлено кілька збільшених лімфатичних вузлів в ділянці біфуркації трахеї (Зображення 3). Пацієнтка була направлена у відділення гастроентерології для подальшого обстеження.

При першому зверненні в нашу лікарню АТ пацієнтки був 107/64 мм рт.ст., частота пульсу 74 уд/хв, ЧД 20 вдихів за хвилину, температура тіла 36,3°C, сатурація 98% без кисневої підтримки. Ми вивчили результати КТ грудної клітки, які були проведені в місцевій лікарні і виявили збільшення лімфатичних вузлів в ділянці біфуркації трахеї, а також езофагонодальну норицю. Крім того, в правій нижній частці легені були виявлені зміни по типу «матового скла». Проте, у нас не було підозр на можливу наявність злоякісних утворень, тому ми не проводили ще одну КТ. Ми підозрювали, що запальні лімфовузли в ділянці

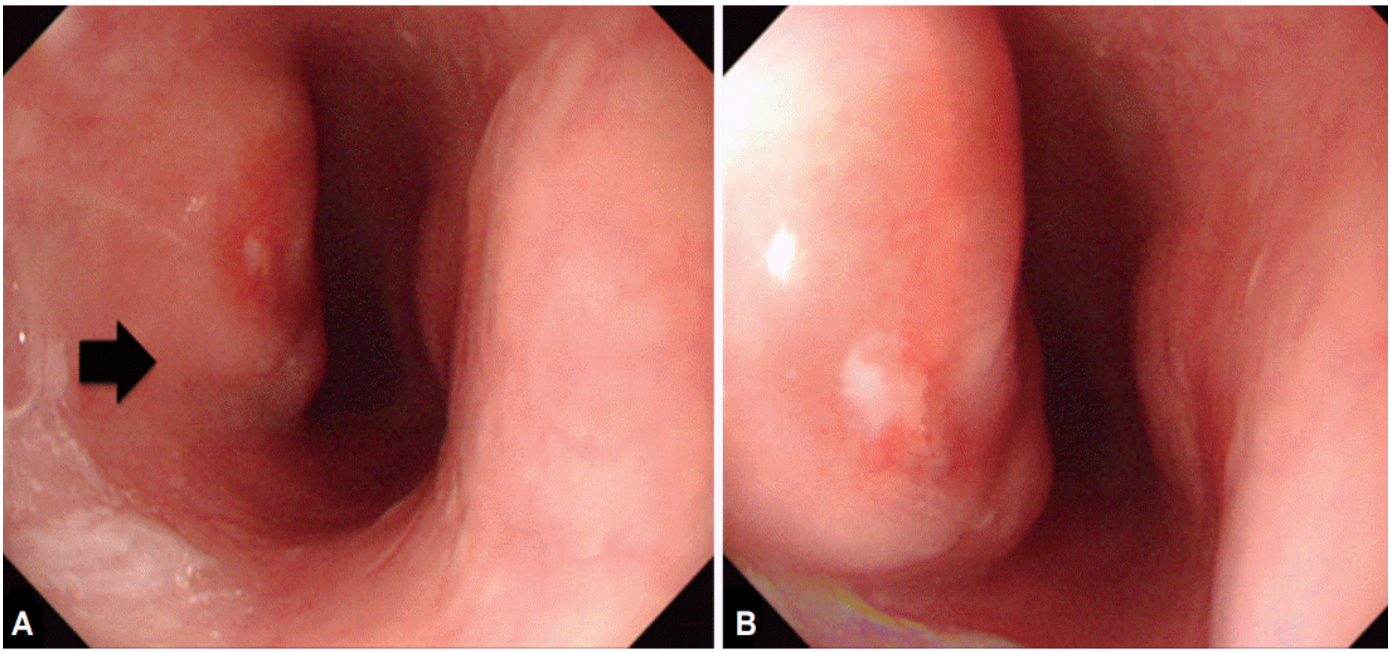

Зображення 1. (A,B) Ендоскопічна картина підслизової пухлини стравоходу на відстані 27 см від різців

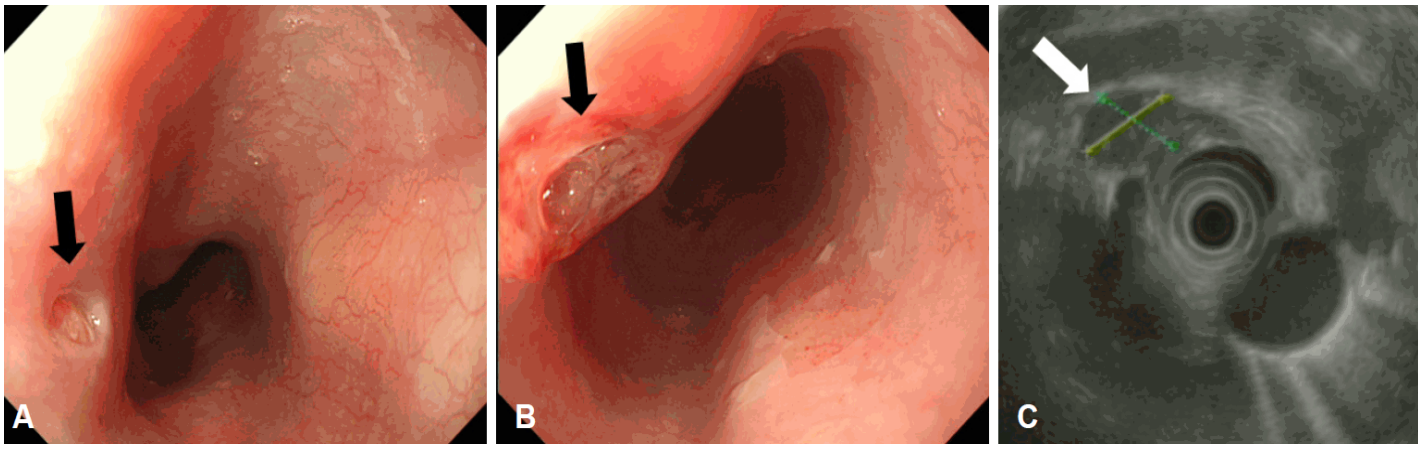

Зображення 2. Ендоскопічні ультразвукові знахідки через 4 тижні після звернення в лікарню. (A,B) Пухлина в підслизовому шарі з виразкою (стрілки) на відстані 27 см від верхніх різців. (C) Візуалізується змішана ехогенність і нерівні краї пухлини, але шари стінки стравоходу неможливо відрізнити за допомогою ендоскопічної ультрасонографії.

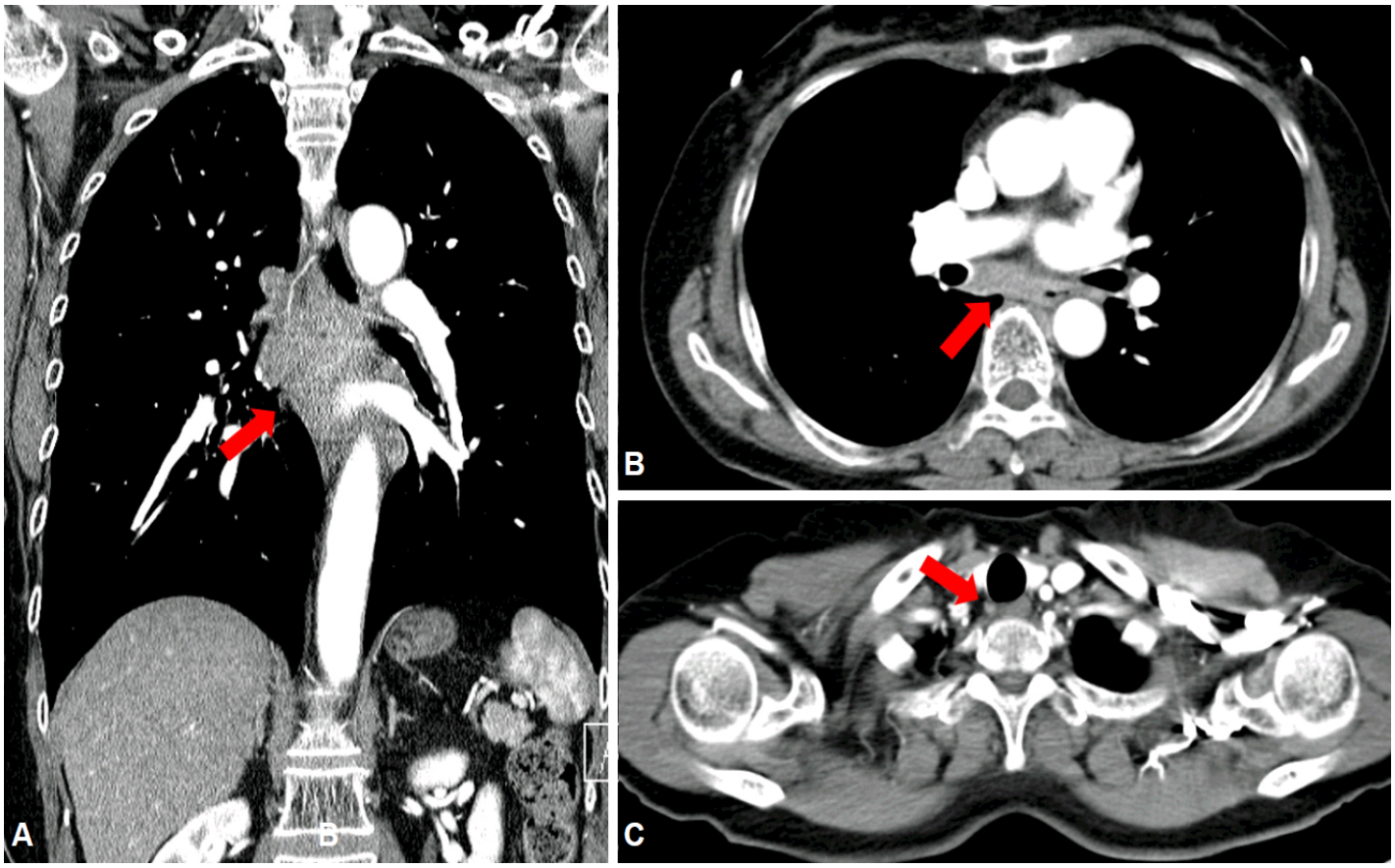

Зображення 3. (A,B) На КТ органів грудної клітки з контрастом показана лімфаденопатія в області біфуркації трахеї з можливою наявністю норицевого каналу до просвіту стравоходу (стрілки), (C) а також паратрахеальна лімфаденопатія (стрілка).

Зарубіжний досвід

біфуркації трахеї (можливо, через туберкульоз) стискали стравохід і проникали в нього, і що це, можливо, виглядало як пухлина стравоходу в підслизовому шарі. Результати рентгенографії були без патологічних змін (Зображення 4).

Зображення 4. Нормальна рентгенограма, зроблена при зверненні в нашу лікарню

Ми знову провели ЕФГДС через 6 тижнів після того, як пацієнтка вперше звернулася в місцеву лікарню. На ЕФГДС на відстані 24 см від різців були виявлені два маленькі пошкодження, що нагадували норицю, а також виявлена 0,5 см виразка на відстані 29 см від різців, з якої виділялася білувата речовина. В результаті біопсії, взятої з ділянки виразки, було виявлено фокальне активне запалення. Ми провели ендобронхіальну, трансбронхіальну пункцію під контролем ультразвуку (EBUS-TBNA), і на основі цього дослідження був діагностований медіастинальний туберкульозний лімфаденіт.

Результати біопсії лімфатичних вузлів ділянки біфуркації трахеї показали хронічне гранульоматозне запалення, а також некроз. Фарбування зразків для виявлення кислотостійких бацил дало негативний результат, але ПЛР для визначення ТБ білка 34 К була позитивною. Таким чином, пацієнтка почала приймати протитуберкульозні препарати: ізоніазид, рифампіцин, етамбутол, піразинамід. Через два тижні після біопсії лімфатичного вузла, культура мікобактерій туберкульозу була виділена в рідкому середовищі зразка біоптата лімфатичних вузлів.

З огляду на те, що в анамнезі пацієнтка мала туберкульоз, була можлива наявність медикаментозної резистентності, що необхідно визначити якомога раніше. Для цього ми провели зворотню гібридизацію на основі аналізу лінії зонда, яка виявила мутації, що вказували на наявність мультирезистентності M.tuberculosis. Було також визначено, що мікобактерії стійкі до ізоніазиду і рифампіцину. Таким чином, у пацієнтки діагностований мультирезистентний туберкульоз, а також була припинена протитуберкульозна терапія після 1 місяця прийому препаратів.

Була розпочата друга лінія терапії: етамбутол, піразинамід, канаміцин, моксифлоксацин, протіонамід і циклосерин. Виконана КТ грудної клітки (Зображення 5), і виявлена значна лімфаденопатія зі значним некрозом в надключичних, середостінних з обох сторін і внутрішньочеревних лімфовузлах. Активний туберкульоз легень був виявлений в правій нижній частці, а також в лівій верхній частці легенів. Рентгенограма органів грудної клітки в передньо-задній проекції показала помірно виражений симптом «матового скла» в лівій верхній частці легені.

Через два місяці після прийому протитуберкульозних препаратів другої лінії на КТ грудної клітки відзначено позитивну динаміку ТБ лімфаденопатії і легеневих утворень. Після визначення чутливості до препаратів, було визначено резистентність до етамбутолу, стрептоміцину і рифабутину, а також ізоніазиду і рифампіцину. Отже, був припинений прийом етамбутолу.

Після 4 місяців лікування також був виключений протіонамід через гіпотиреоз, а після 6 місяців лікування припинений прийом канаміцину. Згодом пацієнтка лікувалася з використанням піразинамиду, моксифлоксацину і циклосерину ще протягом 12 місяців. ЕФГДС виконана через 3 місяці після початку терапії другої лінії, і виявлений нормальний стравохід. На КТ грудної клітини після 6 місяців терапії другої лінії не було ані лімфаденопатії середостіння, ані активного ураження легень.

Обговорення

Було декілька повідомлень про медіастинальний ТБ лимфаденит, який був вторинним по відношенню до туберкульозу легенів, але, тим не менш, випадки цього захворювання, при яких спочатку були вражені лімфатичні вузли середостіння, є менш поширеними, що становить відносно невелику частку позалегеневих випадків туберкульозу. В одному дослідженні, проведеному в 2009 році, позалегеневий туберкульоз з ураженням лімфатичних вузлів був зареєстрований тільки в 17,6% випадків.

Також було кілька публікацій про ТБ стравоходу або інфільтрацію стравоходу при медіастинальному ТБ лімфадениті, яка імітує пухлину в підслизовому шарі стравоходу. Ми підозрюємо, що в цьому клінічному випадку ТБ інфільтрація стравоходу викликала формування

езофагомедіастинальної нориці, яка імітувала пухлину.

Отже, якщо виявляється пухлина в підслизовому шарі стравоходу, лікарі повинні враховувати можливість того, що туберкульоз також може імітувати пухлину. Коли пацієнт має незвичайні симптоми або клінічно підозрюється туберкульоз, потрібно провести подальшу оцінку за допомогою КТ грудної клітки або ендоскопії. У всьому світі 3,3% нових випадків і 20% випадків колишнього лікування від туберкульозу пов'язані з мультирезистентним ТБ.

Для пацієнтів з медіастинальною лімфаденопатією ТБ потрібно використовувати інвазивні методи, такі як біопсія лімфатичного вузла і подальше дослідження культури бактерій, щоб забезпечити точний діагноз. Раніше медіастиноскопія була найважливішою процедурою в діагностиці ТБ лімфаденіту середостіння. В даний час технологія EBUS-TBNA є найбільш важливим інструментом. У нашому випадку ендоскопічне ультразвукове дослідження з біопсією пухлини стравоходу є іншим можливим методом діагностики. Проте, на основі ЕФГДС, EUS і результатів КТ, ми вирішили, що було б простіше взяти зразки тканини зі збільшеного лімфатичного вузла в області біфуркації трахеї за допомогою EBUS.

Ми вважаємо, що дослідження формування зображення є більш важливими при медіастинальному лімфаденіті, і якщо у пацієнтів з лімфаденітом середостіння виявляються залучення легень, клініцисти повинні серйозно розглянути AFB фарбування для виявлення кислотостійких бацил і дослідження культури в зразках мокротиння.

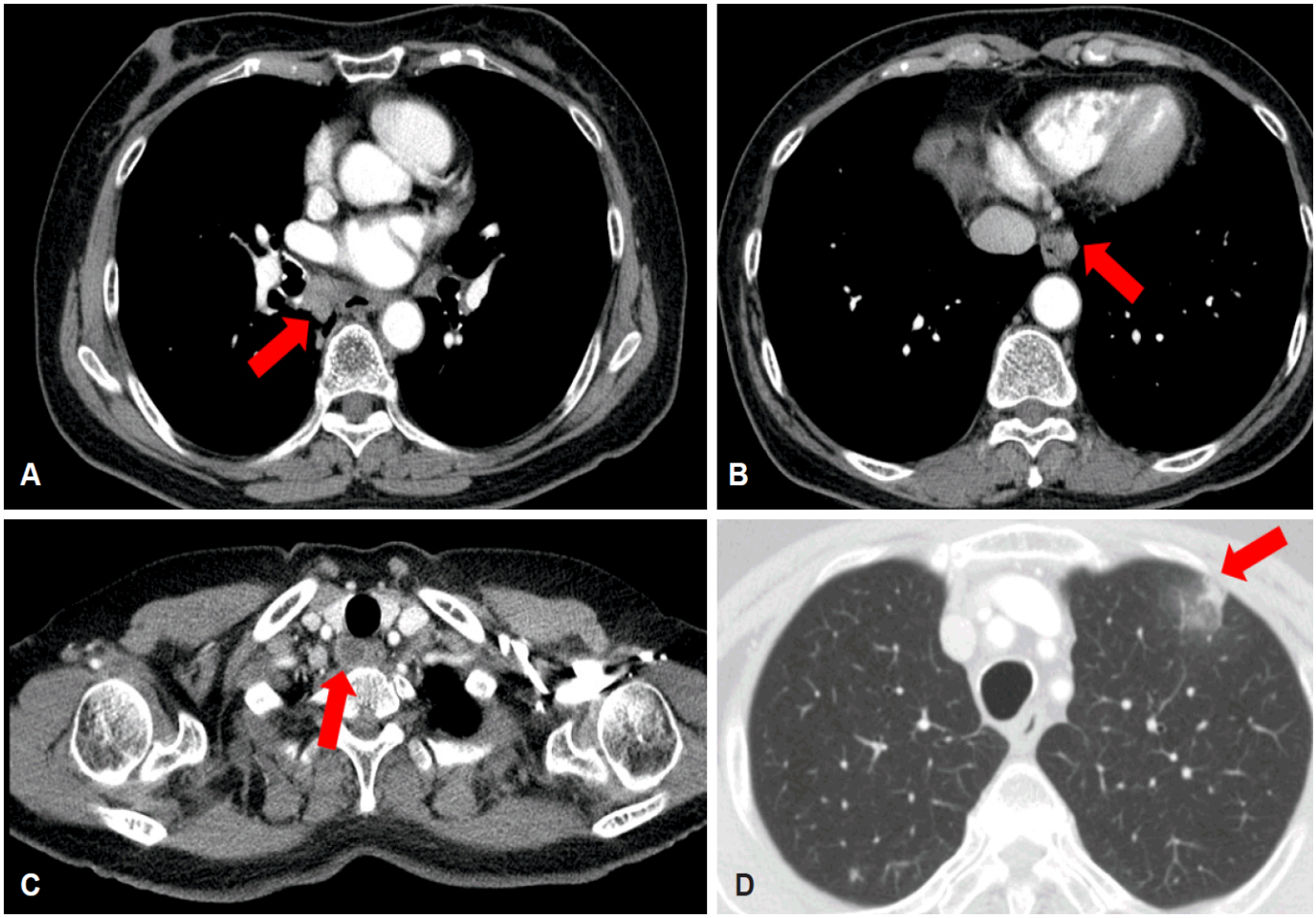

Зображення 5. Комп'ютерна томографія через 3 місяці після звернення в лікарню. Ступінь медіастинальної лімфаденопатії збільшується в напрямку (A) лімфовузлів в ділянці біфуркації трахеї (стрілка), (B) парааортальних (стрілка) і (C) паратрахеальних лімфатичних вузлів (стрілка), (D) також можна побачити нове вузлове утворення в лівій верхній частці легені (стрілка), яке може бути проявом туберкульозу легенів.

АНОНСИ ТА ОГОЛОШЕННЯ

13 січня

МОЗ завершило прийом документів на 43 вакантні посади в міністерстві — від головних спеціалістів до директорів департаментів.

До 12 лютого

Приймаються пропозиції до проекту наказу Міністерства охорони здоров'я України "Про затвердження Методики використання ультрафіолетового бактерицидного випромінювання для знезараження повітря в приміщеннях установ охорони здоров'я». Докладніше.

З 12 по 14 лютого

В Анахаймі (США) пройде MD&M West 2017. Форум відбудеться в Виставковому центрі Anaheim Convention Center і представить останні розробки в сфері медичного обладнання.
Докладніше

З 28 лютого по 2 березня

У Москві відбудеться Практичний курс EAES (Європейської Асоціації Ендоскопічної хірургії) "Мініінвазивна абдомінальная хірургія — продвинутий рівень"/ Преконгрес-курс 43-й наукової сессі ЦНІІГ "Від традицій до інновацій".
Докладніше

З 14 по 17 березня

У Києві пройде IV Медичний спеціалізований форум, що об'єднає професіоналів приватної медицини. Він пройде в поєднанні конференцій по найбільш актуальним і інноваційним напрямкам медицини та експозиційних майданчиків.
Докладніше

До 17 березня

Відкрита реєстрація для участі в Міжнародній студентській медичній конференції MEDICS, що пройде 30 березня-2 квітня 2017 в Бухаресті, Румунія. Конференція присвячена клінічній медицині і фундаментальній науці. Приймаються роботи з усіх спеціальностей.
Докладніше

30-31 березня

В Амстердамі (Нідерланди) пройде ESGAR/ESDO курс із пухлин підшлункової залози, гепатобіліарної системи і шлунково-кишкового тракту — мультидисциплінарний похід по візуалізації.
Реєстрація до 28 лютого 2017 року.
Докладніше

6-8 квітня

У Берліні (Німеччина) відбудеться DGE-BV meets Endoskopie LIVE 2017.
Теми конференції: захворювання шлунково-кишкового тракту, ендоскопія, хірургія, рак, захворювання стравоходу і верхнього відділу шлунково-кишкового тракту, гістопатологія.
В програмі конференції — лайв-демонстрації з професіональними товариствами CAES, DEGEA, DGD, CTAC, DEGUM, DGBMT, ÖGGH, воркшопи на ендоскопічних стимуляторах.
Докладніше

Лікарські секрети

Ендоскопічний підхід до повторного відкриття просвіту стравоходу після повної обструкції

Richard A. Kozarek, MD

Виконавчий директор, Інститут захворювань травної системи Медичного центру Вірджинія Мейсон, професор медицини Університету штату Вашингтон, США.

В 2008- 2010 роках я і мої колеги з Virginia Mason Medical Center із використанням ендоскопічної методики по типу «рандеву» відновили функцію стравоходу у 5 пацієнтів із повною непрохідністю стравоходу, що виникла після операції в області голови та шиї і променевої терапії.

Ми помістили педіатричний ендоскоп через гастростому і просували його ретроградно в стравохід. Використовуючи поєднання рентгенографічного контролю і просвічування зверху іншим ендоскопом, ми змогли зробити пункцію по провіднику через коротку стриктуру, помістити провідник в гортаноглотку і захопити його за допомогою петлі через звичайний канал ендоскопа. Потім ми пропустили розширюючий балон над провідником, щоб відновити просвіт стравоходу після дилатації.

Слід зазначити, що перед процедурою пацієнт має отримати загальну анестезію. Дихальні шляхи треба захистити, і пацієнт не повинен рухатися під час процедури. З моєї точки зору, всіх пацієнтів напередодні необхідно інтубувати.

Для проведення процедури потрібно 2 ендоскопісти, щоб використовувати методику по типу «рандеву». Ендоскоп, який підходить для проведення через черезшкірну гастростому (PEG), повинен бути педіатричним з дуже маленьким каналом, що не дозволяє вставити EUS-голку. Для того щоб використовувати звичайний 9-мм ендоскоп для дорослих, потрібно розширити PEG-тракт, що може бути досить важко зробити за допомогою розтягуючого балона, і іноді це може пошкодити PEG-тракт.

Небезпечно розширювати неіснуючий просвіт від 0 мм безпосередньо до 15 мм. Я та мої колеги зазвичай зупиняємо першу спробу дилатації на 6-8 мм. Для деяких пацієнтів може знадобитися кілька додаткових дилатацій, при яких розмір розширювача може бути збільшений поступово.

Оскільки променева терапія викликає ендоваскуліт, і під час цієї процедури ми працюємо з ішемічними стриктурами, існує дуже мало кровоносних судин в стравоході. Якщо ендоскопіст проходить EUS-голкою наосліп і проксимально через стеноз або ретроградно з дистального відділу стравоходу, кровотеча не є проблемою. Одночасне використання рентгеноскопії і ендоскопії зверху, а також ендоскопії знизу зменшує ризик кровотечі.

Фото номеру

ХАЙФА
ІЗРАЇЛЬ

ВЧЕНИЙ ДИВИТЬСЯ РЕЗУЛЬТАТИ ДІАГНОСТИКИ ПО СВОЄМУ ДИХАННЮ

Міжнародні науковці на чолі з командою з Технологічного Інституту Technion розробили датчик дихання, здатний виявити безліч різних молекул, а також кореляцію між цими біомаркерами і 17 різними захворюваннями.

Пристрій складається з масиву спеціально підготовлених датчиків наночастинок золота і частин на основі мережі одностінних вуглецевих нанотрубок. Проводиться збір зразків дихання від тисяч пацієнтів з різними захворюваннями, і використовується програмне забезпечення штучного інтелекту, щоб встановити кореляцію даних. Завдяки компоненту AI дослідження, середня діагностична точність системи становила 86% для 17 різних захворювань, в тому числі ряду онкологічних захворювань, хвороби Крона, двох типів хвороби Паркінсона, прееклампсії і легеневої гіпертензії.