Грудень 2016 випуск №15

Наступний випуск — 19 січня 2017 року

Medicīs

Стравохідний стеноз внаслідок хімічного опіку: клінічний випадок ендоскопічної дилатації за допомогою динамічного стента

сторінка 9

Ендоскопічне видалення кліпс типу «over-the-scope»: клінічний досвід з біполярним ріжучим пристроєм

сторінка 4

НОВИНИ

У Києві буде створено перше в Україні комунальне некомерційне підприємство «Лабораторний центр»

Відповідне рішення прийняли депутати Київради.

Підприємство буде виконувати унікальні для України функції щодо оптимізації процесів проведення лабораторних досліджень, — розповів заступник голови КМДА Микола Поворозник.

За його словами, з початком функціонування Центру планується забезпечити вдосконалення якості лабораторних досліджень, розширення їх спектру, прискорення виконання клініко-лабораторного обстеження хворих, впровадження сучасних високопродуктивних технологій для ефективної і надійної діагностики захворювань.

«Фактично, наша задача — створити ефективну робочу структуру, яка буде повністю задовольняти потреби суспільства. Зокрема, в частині впровадження ефективних механізмів професійного контролю за станом навколишнього середовища, якісної питної води, безпечних харчових продуктів і промислових товарів», — зазначив Микола Поворозник.

Джерело: КМДА

МОЗ підписав технічний меморандум про терміни введення E-Health

Меморандум є так званої дорожньої картою введення системи E-Health. Ця система E-Health повинна перевести всі медичні документи в онлайн і ввести реєстр лікарів і пацієнтів. За словами заступника міністра охорони здоров'я Павла Ковтонюка, поки тривають обговорення технологій системи.

«У нас є мета якомога швидше почати реформу. Ми хочемо почати реформу відразу з E-Health, бо усвідомлюємо, що будь-який компроміс між онлайн та папером закінчується перемогою паперу. І ми будемо робити все для того, щоб реформа почалася в онлайн», — заявив Ковтонюк.

Програма E-health буде реалізовуватися в чотири етапи протягом 2017-2018 років. Очікується, що перший продукт буде розроблений через 2 місяці після підписання меморандуму.

Джерело: МОЗ

Професійний рівень лікарів повинна підтримувати система ліцензування

Якщо лікарі будуть підписуватися під ліцензією, вони будуть дотримуватись найкращих протоколів, — заявила глава МОЗ Уляна Супрун в інтерв'ю Українській правді. За її словами, якщо лікарі будуть відступати від протоколів, то МОЗ забиратиме у них фінансування (за новою системою, фінансування лікарів буде здійснюватися за кожного пацієнта).

Система ліцензування повинна включати навчання, ліцензійні іспити, визнання клінічної практики і, нарешті, спеціалізації, рекомендації інших лікарів і професійних асоціацій.

Однак, в Україні ввести систему ліцензування дуже складно. «В інших країнах вимоги до ліцензій надають професійні асоціації та стежать за їх виконанням. В Україні немає професійних асоціацій, що працюють у такий спосіб», — підкреслила Супрун.

Джерело: Українська правда

МОЗ оголосив про відкриття п'яти стипендіальних програм для медиків

1. Магістерські стипендії для студентів в Orebro University, Швеція 2017.

Стипендіальна програма Orebro University націлена на студентів з високою академічною успішністю, діє для студентів медичних вузів (за певними спеціальностями) з країн, що не входять в ЄС, Європейську економічну зону. Подача заявок на 2017 рік діє до 16 січня.

2. AAOS Міжнародна стипендіальна програма для ортопедів.

3. Стажування для анестезіологів з країн третього світу в Rambam Healthcare Hospital, Хаифа, Ізраїль.

4. Дослідницька програма для лікарів від National Cancer Institute (NCI), USA.

Відділ біології раку Інституту раку США підтримує базові дослідження в усіх сферах вивчення онкопроцесів в академічних і навчальних установах США.

5. ESPE-нагорода для дослідження в галузі дитячої ендокринології (педіатрія).

Джерело: МОЗ

НОВА ЕРА В ЛІКУВАННІ ГОСТРОГО ХОЛЕЦИСТИТУ: ОБНАДІЙЛИВІ РЕЗУЛЬТАТИ

ДЖЕРЕЛО: GASTROINTESTINAL ENDOSCOPY Volume 85, No.1:2017
Переклад з англійської — Антон Сверстюк

ТАКАО ІТОІ, ДОКТОР МЕДИЧНИХ НАУК, FASGE
МЕДИЧНИЙ УНІВЕРСИТЕТ ТОКІО
ВІДДІЛЕННЯ ГАСТРОЕНТЕРОЛОГІЇ ТА ГЕПАТОЛОГІЇ ТОКІО, ЯПОНІЯ

Гострий холецистит, що в основному спричинений наявністю жовчних каменів, є одним з найбільш поширених невідкладних станів шлунково-кишкового тракту (ШКТ) в клінічній практиці. В останніх рекомендаціях з лікування гострого холециститу (так звані Рекомендації Токіо 2013 (TG13)) говориться про те, що доцільно провести ранню або невідкладну холецистектомію. Проте, показники смертності і захворюваності після холецистектомії у пацієнтів високого ризику з різними коморбідними станами залишаються високими.

Отже, пацієнтів групи високого ризику лікували із застосуванням тимчасових методів терапії, таких як черезпечінкове дренування жовчного міхура (з англ. «percutaneous transhepatic gallbladder drainage», GBD) або, не дуже часто, за допомогою черезпечінкової аспірації жовчного міхура для його черезшкірної декомпресії. З іншого боку в якості паліативної терапії гострого холециститу застосовували ендоскопічне транспапілярне GBD, в тому числі ендоскопічний транспапілярний назо-жовчноміхуровий дренаж або стентування жовчного міхура через міхурову протоку. Останнім часом GBD під контролем ендоскопічної ультрасонографії EUS, а також назо-жовчноміхуровий дренаж під контролем EUS та стентування під контролем EUS з використанням пластикового або металевого стентів були розроблені в якості альтернативних методик GBD.

Стандартизація процедури вимагає високого показника технічного успіху і низького показника несприятливих подій. Теоретично, в разі черезпечінкового GBD, при якому передбачається короткий доступ до жовчного міхура (шкіра — печінка — жовчний міхур) можна досягти високих показників технічного успіху. Черезпечінкове GBD було найбільш часто використовуваним методом для лікування гострого холециститу, навіть якщо потрібно було встановити зовнішній дренаж. У порівнянні з черезпечінковим GBD, в разі ендоскопічного транспапілярного GBD потрібно пройти довгий і вузький шлях доступу (тобто ШКТ — жовчна протока — міхурова протока — жовчний міхур), що може перешкоджати процедурі і призводить до зниження точності, навіть при виконанні процедури кваліфікованими ендоскопістами, через деякі перешкоди, такі як важка канюляція жовчовивідних шляхів, виражений стеноз протоки і камінь.

Внаслідок цього, в разі невдалого ендоскопічного транспапілярного GBD зазвичай виконують черезпечінкове GBD в якості альтернативного методу для декомпресії жовчного міхура. EUS-GBD відрізняється від черезпечінкового GBD, тому що процедура включає також і встановлення внутрішнього дренажу. Таким чином, з точки зору теоретичного підходу і інвазивності, EUS-GBD є кращою методикою для лікування гострого холециститу, якщо є доступ до інтервенційної EUS. Добре відомо, що частота несприятливих подій при черезпечінковому GBD є вищою, ніж при не хірургічному GBD, і становить приблизно 10%.

У 2016 році Khan та ін. опублікували перший систематичний огляд і мета-аналіз порівняння ендоскопічного GBD і черезпечінкового GBD. Вони виявили, що ендоскопічне GBD є ефективним і безпечним методом для лікування пацієнтів з гострим холециститом, що не підлягають оперативному втручанню. Попереднє високоякісне проспективне дослідження показало, що черезпечінкове GBD, яке було виконане самими авторами (тобто не радіологами, а гастроентерологами, що пройшли спеціалізацію в даній галузі інтервенційної радіології), мало високий показник технічної успішності і низький рівень несприятливих подій (100% і 3% відповідно).

Ендоскопічне GBD, зокрема, EUS-GBD є настільки ж ефективним і більш безпечним, ніж метод черезпечінкового GBD, крім того, ендоскопічне GBD виконується експертами по ЕРХПГ і ендоскопістами, які виконують EUS. У майбутньому потрібні більш високоякісні порівняльні дослідження, щоб підкреслити перевагу ендоскопічного GBD.

ЕНДОСКОПІЧНЕ ВИДАЛЕННЯ КЛІПС ТИПУ «OVER-THE-SCOPE»: КЛІНІЧНИЙ ДОСВІД З БІПОЛЯРНИМ РІЖУЧИМ ПРИСТРОЄМ

Джерело: United European Gastroenterology Journal 2016 p. 1–6
Переклад з англійської — Юрій Климюк

Markus Bauder, Benjamin Meier, Karel Caca, Arthur Schmidt

Вступ

Кліпси типу «over-the-scope» (OTSC) все частіше використовуються для гемостазу, закриття перфорацій/резекцій на повну товщину у верхній і нижній частині шлунково-кишкового тракту (ШКТ). Хоча OTSC розроблені як довговічні імплантати, їх видалення може бути показане при виникненні OTSC-асоційованих ускладнень (наприклад, локального запалення, виразкування, непрохідності), які виникають, якщо кліпса була встановлена невірно, потрібне повторне лікування після неповної резекції на всю товщину або фіксований до системи OTSC стент потрібно видалити.

Можливість розрізання OTSC і послідовного видалення з використанням прототипу біполярного ріжучого пристрою була продемонстрована в експериментальному дослідженні в невеликій серії випадків. Пристрій отримав схвалення Conformite' Europe'ene (CE) і в даний час знаходиться у продажу. Ми представляємо ретроспективне дослідження у великій групі пацієнтів для вивчення ефективності та безпеки видалення OTSC.

Методи

OTSC були вирізані з застосуванням біполярного захоплюючого пристрою з постійним струмом (DC) (remOVE system, Ovesco, Тюбінген, Німеччина) (Зображення 1). Пристрій одержав знак Conformite' Europe'enne (CE) у вересні 2015 року. Електричні імпульси постійного струму подаються спеціальним електричним генератором, який підключений до захоплюючого пристрою. Біполярний захоплюючий пристрій (граспер) можна просувати через 2,8 мм робочий канал ендоскопа. Його кінчик складається з трьох електродів, які вступають в контакт з найтоншою частиною нітинолових кліпс. За допомогою застосування імпульсів постійного струму здійснюється селективне нагрівання і розплавлення нітинолу.

Як тільки кліпса розрізана чи втрачається контакт з нітинолом під час процесу розрізання, інтегрована функція безпеки автоматично зупиняє електричний струм. OTSC розрізають в двох протилежних місцях (Зображення 2). На наступному етапі фрагменти OTSC витягуються з тканин за допомогою стандартного пінцета. Для вилучення фрагментів використовувався ковпачок на кінці ендоскопу, щоб уникнути пошкодження тканин (Зображення 3).

Після затвердження комісією нашого інституту, а також комітетом з етики, були зібрані дані і проведений ретроспективний аналіз. Первинною кінцевою точкою при оцінці був загальний показник успішності, який визначався як успішне проведення фрагментації OTSC і видалення обох фрагментів. В якості вторинних кінцевих результатів були проаналізовані ускладнення і тривалість процедури. Час процедури визначався як проміжок між початком і кінцем введення пропофолу, як зазначено в протоколах седації.

Зображення 1. Система remOVE, що захоплює рамку кліпси «over-the-scope».

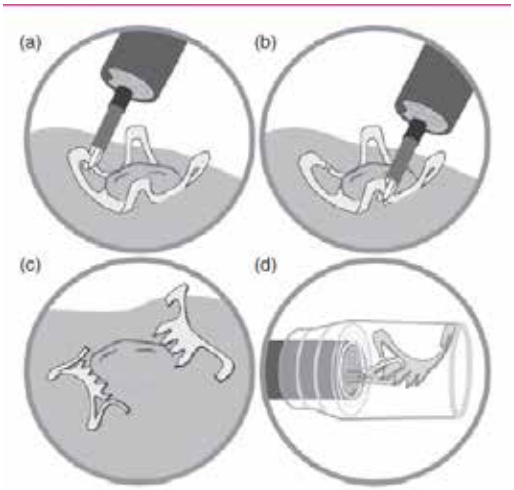

Зображення 2. Схематичне зображення видалення кліпси OTSC: a) граспер біполярного ріжучого пристрою утримує нітинолову рамку кліпси OTSC; b) після розрізання одного боку потрібно розрізати OTSC на протилежному боці; c) обидва фрагмента можна видалити з тканини; d) пластиковий ковпачок використовується для безпечного вилучення фрагментів.

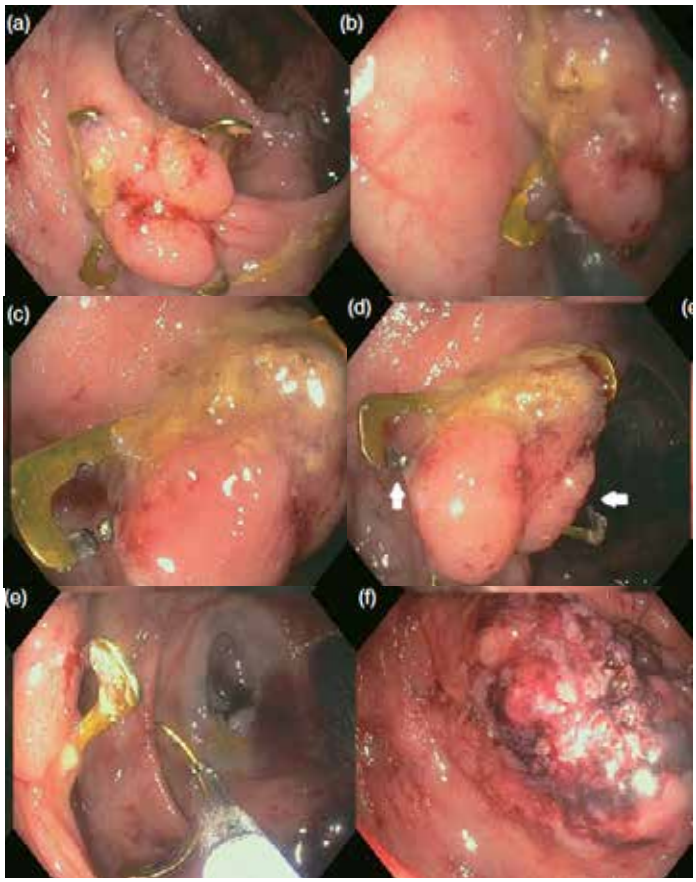

Зображення 3. Видалення OTSC: a) OTSC в висхідній ободовій кишці; b) граспер контактує з нітиноловою рамкою OTSC; c) нітинолова рамка розрізана з одного боку; d) OTSC розрізана з двох протилежних сторін; e) витягання першого фрагмента; f) огляд ділянки після екстракції обох фрагментів. OTSC: кліпса «over-the-scope».

Результати

У період з грудня 2012 р. по лютий 2016 р. в нашому відділі в цілому було проведено видалення 42 OTSC у верхній (25) і нижній (17) частині ШКТ. Характеристики пацієнтів і ускладнення наведені в Таблиці 1. Успішна фрагментація OTSC була досягнута в 97,6% (41/42). Загальний технічний успіх, який визначається як розрізання OTSC в двох протилежних місцях і екстракція обох фрагментів, був досягнутий у 92,9% (39/42) усіх випадків. Середня тривалість процедури становила 47 хвилин (діапазон 25-100 хв) у верхніх відділах ШКТ і 58 хвилин (діапазон 40-75 хв) в нижньому відділі ШКТ.

В п'яти випадках система OTSC повністю або частково проросла гиперплазованою тканиною (Зображення 4). Середній час перебування OTSC на місці істотно не відрізнявся в цих випадках у порівнянні з усіма іншими випадками (104 дні та 99 днів). У двох з п'яти випадків було проведене повне видалення OTSC після видалення гіперпластичної тканини за допомогою стандартної петлі (в висхідній кишці і сигмовидній кишці). Ріжучий струм був застосований в режимі резекції.

У цих випадках не виникло ускладнень, але в інших трьох видалення OTSC не було успішним. В одному випадку можна було розрізати кліпсу в сліпій кишці в двох протилежних місцях, проте ці фрагменти не могли бути мобілізовані через глибоке вростання в стінку кишки. В цьому випадку видалення кліпси планувалося, щоб із використанням системи FTRD (Ovesco Endoscopy) оглянути місце резекції і взяти біопсію після резекції аденоми на всю товщину біля основи апендикса.

Зображення 4. a) OTSC в дванадцятипалій кишці (ДПК) частково заросли гіперпластичною тканиною; b) можливо розрізати нітинолову рамку OTSC з двох протилежних сторін, але мобілізувати можна лише один фрагмент.

Біопсії, що взяті з суміжної тканини, не показали рецидив аденоми, так що подальшу терапію не призначали. У випадку, коли OTSC спричинили стеноз ДПК, кліпсу успішно розрізали, але можливо було витягнути тільки один фрагмент. Прохідність ДПК була відновлена після резекції грануляційної тканини стандартною петлею. Другу кліпсу в ДПК, якою була закрита перфорація після ендоскопічної резекції слизової оболонки аденоми ДПК (EMR), також можна було розрізати тільки з одного боку, так що мобілізація не була можливою, і ми повинні були провести біопсію навколишніх тканин. Оскільки біопсія показала рецидив аденоми, виконана панкреатозберігаюча дуоденектомія.

Після видалення OTSC відразу ж почалася незначна кровотеча в місці OTSC в чотирьох випадках (4/42, 9,5%). Кровотечу зупинено ендоскопічно за рахунок застосування гемокліпс і ін'єкції розведеного розчину супрареніну в усіх

випадках. Перфорацій виявлено не було. При моніторингу на електрокардіограмі не виявлено ознак серцевої аритмії під час вирізання кліпс. Дані про результати і ускладнення зведені в Таблицю 2.

Обговорення

У невеликій серії випадків було показано, що видалення OTSC за допомогою спеціального захоплюючого пристрою з DC-імпульсами може бути успішним. Наші дані отримані в більшій групі пацієнтів, додатково підтверджують, що цей метод є ефективним і безпечним з загальним показником технічної успішності 92,9% (39/42) і незначним показником несприятливих подій в 9,5% (4/42).

Хоча немає ніяких даних про природне видалення OTSC, більше 70% всіх кліпс FTRD спонтанно відокремлюються від стінки кишки протягом трьох місяців після резекції на повну товщину. Час зміщення OTSC може залежати від кількості захопленої тканини. Оскільки передбачається широке використання пристрою FTRD (Ovesco, Німеччина) і ще більш часте застосування OTSC при різних показаннях, в майбутньому може бути збільшення числа випадків, які вимагають видалення OTSC.

При видаленні кліпси можуть виникнути труднощі. У порівнянні з іншими OTSC, нітинолова структура модифікованої OTSC використовується в системі FTRD і є дещо товстішою. Отже, щоб розплавити FTRD, потрібно більше часу. Проте, в нашому дослідженні час для видалення FTRD в порівнянні з OTSC був приблизно однаковим (54 хвилини і 49 хвилин). Можливо, аспекти описані нижче, мають більший вплив на труднощі, ніж товщина нітинолової структури.

Видалення OTSC також може бути ускладнене частковим або повним вростанням в стінку кишки. У цих випадках видалення грануляційної тканини може знадобитися до вирізання.

Крім того, труднощі можуть виникнути, коли OTSC розташовані на ділянках, які обмежують рухливість ендоскопа і граспера, а саме в верхньому і нижньому коліні ДПК і вигинах ободової кишки. У цьому дослідженні більше часу (100 хвилин) було необхідно для видалення OTSC з низхідної ДПК.

Було запропоновано кілька методів для видалення OTSC. Neumann і його колеги опублікували техніку, що заснована на канюляції за допомогою провідника невеликого овального отвору в «щелепи» OTSC. Після канюляції вони зняли кліпсу, потягнувши провідник. У цьому дослідженні ex vivo на тваринах загальний показник успіху для видалення кліпси склав всього 53,3%, тому що овальний отвір неможливо було канюлювати в 4 з 12 випадків.

Arezzo і його колеги запропонували охолодження OTSC, щоб знизити механічну міцність нітинолової рами до її екстракції стандартними щипцями. Це було досягнуто шляхом промивання нітинолу крижаним фізіологічним розчином хлориду натрію протягом однієї хвилини і потім обережним проштовхуванням OTSC, як тільки вона деформувалася. Незважаючи на те, що це дуже цікавий і потенційно безпечний підхід, в даний час немає підтвердження ефективності цього методу.

У порівнянні з цими методами, використання двополюсного ріжучого пристрою для видалення OTSC продемонструвало ефективність з високою ймовірністю успіху 92,9% і безпеку в великій кількості випадків. Крім того, в даний час цей пристрій є широко доступним в Європі.

Таблиця 1. Характеристики пацієнтів і покази до видалення OTSC

Пацієнти	
Кількість пацієнтів	42
Чоловіки, n	28
Жінки, n	14
Вік, середній	65 (35-89)
Місце установки OTSC	
Верхня частина ШКТ	25
Стравохід	6
Шлунок (антрум)	5
Пілорус	3
Дванадцятипала кишка	11
Нижня частина ШКТ	17
Сліпа кишка	10
Висхідна кишка	3
Сигмовидна кишка	2
Пряма кишка	2
Показання до видалення OTSC	
Повторна біопсія/повторна резекція після резекції на повну товщину	22
Дисфагія/стеноз (тільки в верхньому відділі ШКТ)	9
Біль в животі	4
Зміщення кліпси	4
Локальна виразка, пов'язана з кліпсою	2
Видалення стента, фіксованого до OTSC	1
Час після установки кліпси (дні)	99 (1-469)

Таблиця 2. Результати та ускладнення

Показники успішності	
Розрізання OTSC в двох протилежних місцях	41/42 (97,6%)
Видалення всіх фрагментів OTSC	39/42 (92,9%)
Загальний показник успішності	39/42 (92,9%)
Ускладнення	
Незначні кровотечі	4/42 (9,5%)
Значні кровотечі	0/42 (0%)
Відтерміновані кровотечі	0/42 (0%)
Перфорації	0/42 (0%)

ТЕХНОЛОГІЇ

Бездротові ультразвукові сканери Clarius отримали схвалення FDA 510 (K)

Clarius Mobile Health, компанія з Барнабі (Британська Колумбія), отримала дозвіл FDA на свої ультразвукові сканери C3 і L7 Clarius Wireless Ultrasound Scanners. Пристрої можуть використовуватися з будь-якою системою iOS або Android на телефоні чи планшеті і відображати дослідження.

Запатентований додаток Clarius використовується для управління датчиками і візуалізації зображень. Датчики мають автоматичні налаштування посилення і частоти, що допомагає швидко знаходити і переглядати цільову анатомічну область. Додаток надає опції управління зображенням, а також можливість безпечного обміну за допомогою фірмового «хмарного» сховища даних «Clarius Cloud».

Зовнішній корпус датчиків виконаний з магнію, що дозволяє йому бути досить міцним, щоб використовуватися і за межами клініки. Всередині знаходиться акумулятор і ще один додатковий надається в кожному наборі.

Clarius C3 призначений для дослідження черевної порожнини і обстеження легенів, в той час як Clarius L7 використовується для контролю голкової біопсії і візуалізації дрібних анатомічних структур. Обидва сканери тепер доступні для покупки безпосередньо на сайті Clarius.

Джерело: **Clarius**

Excelitas запускає нову систему X-Cite Vitae vIR для застосування в ендоскопії та хірургії

Компанія Excelitas Technologies® Corp. є світовим лідером в сфері технологій, і вона зосереджена на забезпеченні інноваційних, індивідуальних фотонних рішень. Компанія додає X-Cite® VitaeTM vIR до своєї популярної серії продуктів флуоресцентного освітлення X-Cite. Це багатохвильова система освітлення, що призначена для високоточного медичного освітлення і діагностичного застосування.

X-Cite Vitae vIR забезпечує універсальне, високопродуктивне освітлення для застосування в хірургічній ендоскопії. Система призначена для заміни традиційних ксенонових джерел 180 Вт або 300 Вт. X-Cite Vitae vIR надає унікальну можливість формування спектру відповідно до камери, яка використовується для отримання бажаної колірної температури зображення для точного діагнозу.

X-Cite Vitae vIR має максимальну гнучкість для спектра збудження флуоресценції з можливістю шести довжин хвиль (400-410 нм, 450-460 нм, 500-600 нм, 625-640 нм і 780-790 нм) в діапазоні від видимого до інфрачервоного випромінювання, і тому може застосовуватися в ендоскопії та хірургічній візуалізації.

Джерело: **News medical**

SurgVision дозволяє візуалізувати пухлини під час операції

На щорічній зустрічі Товариства Радіологів Північної Америки 2016 року в Чикаго, голландська фірма SurgVision для визначення пухлин, які важко виявити, представила свою інтраопераційну систему візуалізації на основі флуоресцентного молекулярного зонда. Система заснована на нових барвниках, прикріплених до пухлинних антитіл, і мультиспектральній флуоресцентній камері, яка вловлює барвник в тканинах.

Система формування зображення використовує кілька камер і масив світлодіодів, щоб провести відмінність між нормальною тканиною і тканиною, в якій присутній барвник.

Система практично не проектує те, що вона дозволяє візуалізувати на анатомічні структури, тому хірург повинен дивитися на екран. Технологію можна використовувати в ендоскопії та лапароскопії.

Компанія вже зробила шість клінічних досліджень, два з яких повністю завершені, і за їх результатами опубліковані статті. Пристрій SurgVision доступний для клінічних досліджень, але в США він повинен пройти III 510 фазу (к) клінічного дослідження для отримання дозволу на використання.

Джерело: **SurgVision**

PENTAX
MEDICAL

OPTIVISTA

Унікальне поєднання оптичного і цифрового поліпшення якості зображень для вдосконалення діагностики in vivo *за допомогою нового процесора EPK-i7010* new

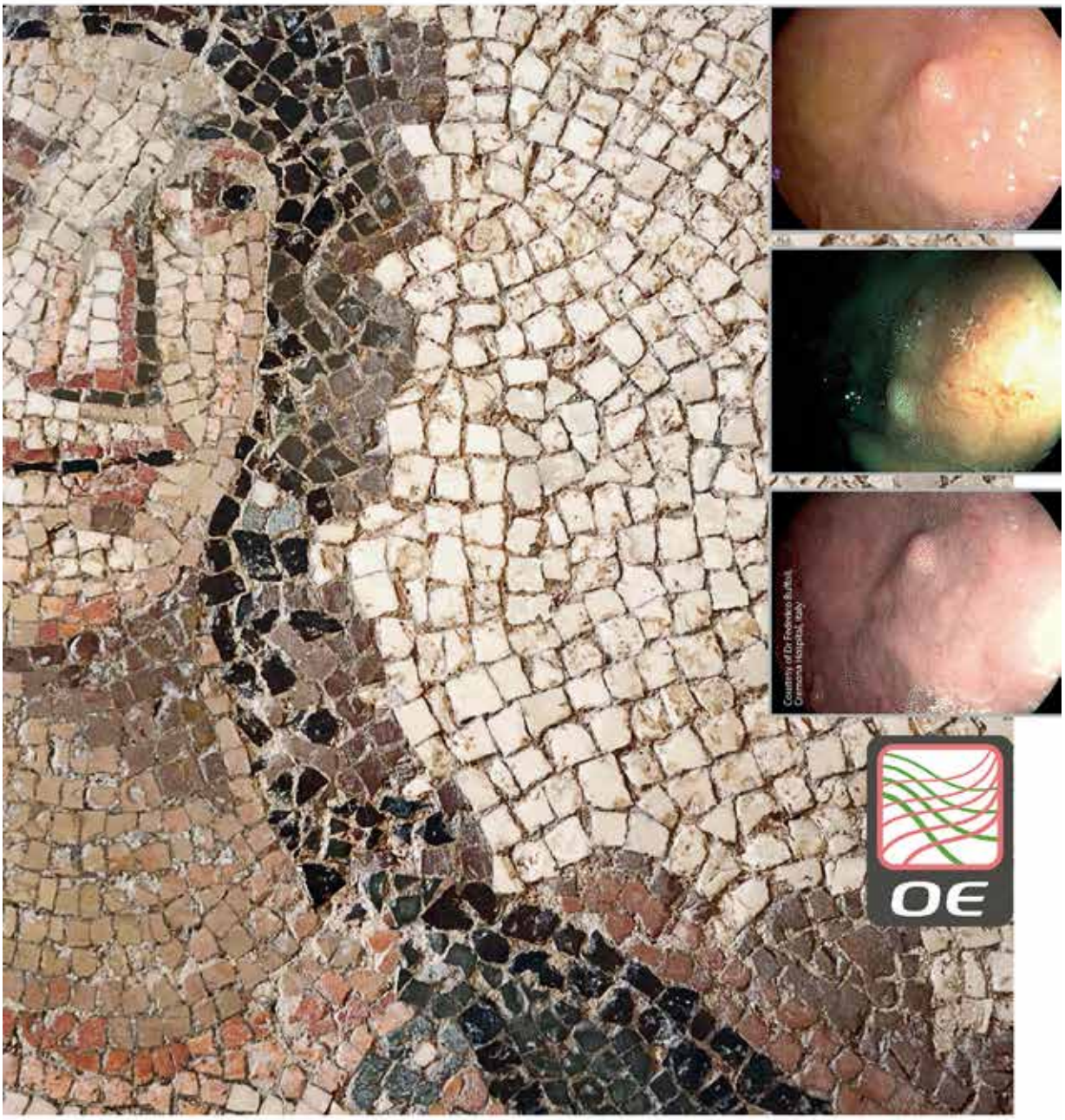

aseca

Представник в Україні ТОВ «АСЕКА»

вул. Євгена Сверстюка, 23, оф. 728, м. Київ 02660
+38 044 503 39 27
e-mail: aseca.ua@gmail.com
www.aseca.com.ua

Зарубіжний досвід

СТРАВОХІДНИЙ СТЕНОЗ ВНАСЛІДОК ХІМІЧНОГО ОПІКУ: КЛІНІЧНИЙ ВИПАДОК ЕНДОСКОПІЧНОЇ ДИЛАТАЦІЇ ЗА ДОПОМОГОЮ ДИНАМІЧНОГО СТЕНТА

ДЖЕРЕЛО: GE Portuguese Journal of Gastroenterology, 23(4), 218–223
Переклад з англійської — Арська Олена

MARLENE ABREU, ISABEL NUNES, SUSANA CORUJEIRA, MARTA TAVARES, EUNICE TRINDADE, JORGE AMIL DIAS
ВІДДІЛЕННЯ ГАСТРОЕНТЕРОЛОГІЇ ДИТЯЧОЇ ЛІКАРНІ СВЯТОГО ІОАННА, ПОРТУГАЛІЯ, ПОРТУ

Вступ

Потрапляння усередину агресивних речовин залишається важливою проблемою в основному в країнах, що розвиваються. У 80% випадків проковтування хімічних речовин трапляється з дітьми. Їдкі речовини можуть бути причиною формування серйозного стенозу стравоходу. Розвиток ендоскопічних технік призвів до більш консервативного підходу в лікуванні стриктур стравоходу, що застосовується частіше, ніж агресивна хірургічна тактика.

Ендоскопічна дилатація (з балоном або шляхом бужування) широко використовується, хоча приблизно у однієї третини пацієнтів розвиваються рецидивні стриктури після дилатації (визначаються як неможливість збереження задовільного діаметра просвіту стравоходу протягом 4 тижнів після процедури) та інші рефрактерні стриктури, що вимагають множинних спроб дилатацій (визначаються як нездатність досягти нормального діаметра після п'яти процедур з інтервалом в 2 тижні). З іншого боку, при ендоскопічній дилатації виникає істотний ризик перфорацій (15-20%) і розвитку нових стриктур через підвищений тиск на стінку стравоходу.

В останнє десятиліття стентування стравоходу стало популярним. Деякі автори описали свій досвід з використанням різних стентів, і хоча адаптованих стентів для дітей мало, при використанні більшості з них на стінку стравоходу застосовується відцентрова сила, пропускаючи проходження їжі всередину стента. Цей тип стентів може викликати розтягнення і гіпертрофію слизової зі значним ризиком міграції, перфорації і оклюзії.

У 1988 році команда відділення хірургії та ендоскопії лікарні Немовля Ісуса в Римі створила пристрій під назвою «динамічний стент» (ДС), який пропускає їжу між стентом і стінкою стравоходу, поліпшуючи його моторику і, таким чином, запобігаючи появі рецидиву стриктури. ДС є пристроєм з кремнію, що коаксіально встановлюється на назогастральний зонд для досягнення оптимальної довжини і діаметру при створенні великої площі для розміщення уздовж стриктури. Опублікований досвід використання ДС протягом двох десятиліть підтверджує безпеку і ефективність цього пристрою, який навіть може розглядатися в якості першого вибору при лікуванні стравохідного стенозу внаслідок хімічного опіку.

Клінічний випадок

Раніше здоровий 2-річний хлопчик випадково проковтнув лужний розчин, що призвело до формування стенозу стравоходу в двох місцях (на відстані 15 і 20 см від ротової порожнини). Кожен із стенотичних сегментів був коротким (менше 2 см), але викликав значну обмежену видимість і технічні труднощі для дилатації.

Спочатку були спроби дилатації за допомогою бужів Savary-Gilliard з наступним рецидивом дисфагії через два місяці навіть після повторної дилатації. У випадках, коли вдавалося отримати достатню видимість в просвіті обох стенотичних сегментів, використовувалися 10 мм балони TTS, але під час однієї зі спроб виникла перфорація стінки стравоходу, яку вдалося успішно вилікувати за допомогою консервативних методів.

Кілька місяців після перфорації у пацієнта був рецидив дисфагії 1 ступеня (дисфагію оцінювали з використанням шкали: 0 ступінь = в стані вживати нормальну їжу/немає дисфагії; 1 ступінь = можливість ковтати деякі види твердої їжі; 2 ступінь = можливість ковтати тільки напівтверду їжу; 3 ступінь = можливість ковтати тільки рідину; 4 ступінь = повна дисфагія), яка прогресувала до 3 ступеня через дванадцять місяців після процедури. Ендоскопічну дилатацію проводили з двотижневими інтервалами (спочатку з використанням бужів Savary-Gilliard і після цього — за допомогою балонів TTS). Мітоміцин С застосовували місцево під час чотирьох послідовних сеансів спочатку в дозі 0,1 мг/мл, а потім підвищували до 1 мг/мл. Проте стеноз залишався рефрактерним, і були проведені численні спроби дилатацій (більше 30, максимальна ширина 12 мм) протягом 18 місяців.

Через три роки після нещасного випадку було прийнято рішення використовувати ДС. Незважаючи на значну дисфагію (3 ступінь), хлопчик ріс і набирав вагу в основному за рахунок регулювання консистенції їжі. Було отримано інформовану згоду батьків на проведення процедури. Точне місце і ступінь стенозу оцінювали на рентгенограмі з контрастуванням (Зображення 1), також були нанесені рентгеноконтрастні шкірні маркери. Далі проведена дилатація двох стенозів поки не був досягнутий достатній розмір просвіту (використовувалися бужі Savary-Gilliard 7-9 мм з подальшим застосуванням 12 мм балона) для установки стента (Зображення 2). Далі ДС введено через рот, і його правильне положення з найбільшим діаметром

на рівні стриктур було підтверджено рентгенологічно з використанням маркерів на шкірі в якості орієнтира. На Зображенні 3 показана фактична схема розташування пристрою після установки.

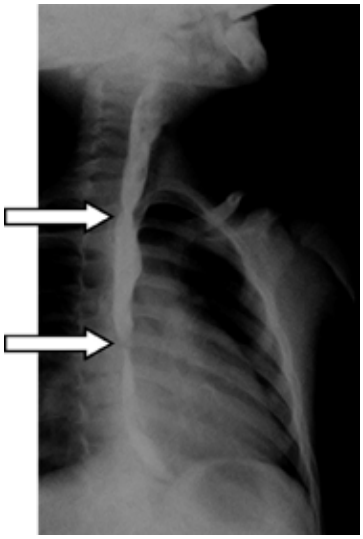

Зображення 1. Езофагограма, на якій показано точне місце розташування і протяжність стенозу (стрілки).

Назогастральну трубку потім провели зворотним рухом через носоглотку та ніс і зафіксували зовні за допомогою клейкої стрічки, щоб уникнути зміщення дистального кінця (Зображення 4).

Наступного дня пацієнта почали годувати через рот м'якою їжею, яку поступово замінили їжею нормальної консистенції. 3 дні пацієнт продовжував приймати ІПП (омепразол 20 мг) і кортикостероїди (преднізолон 1 мг/кг/день), відповідно до протоколу. Після семи тижнів стент видалили під загальним наркозом з ендоскопічним контролем стінки стравоходу. До цього часу пацієнт вже їв тверду їжу без ознак дисфагії (0 ступінь). Ендоскопія верхніх відділів шлунково-кишкового тракту виконана після видалення стента, і був виявлений достатній просвіт стравоходу без ознак виразкування (Зображення 5). За весь час лікування у пацієнта не виникло ніяких ускладнень. Більше року пацієнт продовжує їсти нормальну їжу і не має ніяких симптомів дисфагії.

Обговорення

Використання стентування стравоходу при стриктурах швидко розвинулося протягом останніх 10 років і широко застосовується у дорослих, особливо для лікування злоякісних стриктур. Останнім часом установка стента все більше використовується для рефрактерних доброякісних стриктур стравоходу. Саморозширювальні металеві стенти (SEMS) були першими пристроями, але вони пов'язані з високим показником ускладнень, в основному за рахунок гіперпластичного вростання тканин (в 80% випадків), і також був відзначений високий показник міграції стента (в 26,4% випадків). Для подолання проблеми бажано використовувати SEMS-стенти з повним покриттям, але дані щодо їх використання при рефрактерних доброякісних стравохідних стриктурах все ще обмежені.

Саморозширювальні пластикові стенти (SEPS) були запропоновані в якості альтернативи SEMS. У двох недавніх оглядах показані дані про клінічно успішне їх використання для лікування доброякісних стриктур стравоходу тільки в 45-52% випадків у 172 і 130 пацієнтів відповідно зі значним показником міграції стента (24-31%). Незважаючи на ефективність SEPS, потрібно вдосконалити його дизайн, щоб знизити ризик міграції.

Альтернативним варіантом лікування є постановка біорозкладного стента. На даний момент опубліковані тільки декілька клінічних випадків і деяка кількість когортних досліджень, в більшості яких були невеликі групи пацієнтів. Найбільші дослідження за участю 20-30 пацієнтів з рефрактерними доброякісними стриктурами стравоходу показали частоту рецидивів дисфагії в 50-75% через шість місяців спостереження з необхідністю повторного стентування. Таку частоту рецидивів можна пояснити відносно низькою радіальною складовою сили і здатністю цих стентів до розкладання. У 2011 році в нерандомізованому порівняльному дослідженні між стентами із здатністю до розкладання і SEPS були отримані аналогічні результати довгострокового ефекту при дисфагії (33% і 31% відповідно) у хворих з рефрактерними доброякісними стриктурами стравоходу.

Незважаючи на ці обнадійливі результати, до сих пір кількість досліджень про використання стентування в педіатричній практиці залишається невеликою. Також

Зображення 2. Балонна дилатація стенозу перед установкою стента.

більша їх частина включає випадки дорослих пацієнтів, і специфічне використання стентування при агресивних стриктурах після хімічного опіку є лише частиною когортних досліджень, які також включають доброякісні стриктури стравоходу іншого походження.

Результати стравохідного стентування не є оптимальними, і також немає спеціально розроблених комерційно доступних педіатричних стентів, тому використовуються інші пристрої. Woynarowski та ін. розробили захисну перфоровану трубку з подвійним просвітом, яка розміщується коаксіально по назогастральному зонду. Цей пристрій використовувався у двох пацієнтів з рефрактерним стенозом стравоходу після хімічного опіку. Був досягнутий хороший клінічний результат, але при цьому було необхідне тривале використання назогастральної трубки (5-9 місяців), а результати після видалення пристрою не були опубліковані.

На даний час узгоджені рекомендації з лікування стенозу стравоходу у дітей вимагають доопрацювання, і для цього існує багато причин. До них відносяться невеликі серії проаналізованих випадків і дефіцит існуючих пристроїв, які можна застосовувати в педіатрії. Необхідні проспективні, мультицентрові дослідження для оптимізації показів і протоколів при установці стента стравоходу у педіатричних пацієнтів, у яких сформувався стеноз внаслідок хімічного опіку.

Зображення 3. Динамічний стент. Попередній перегляд комерційної версії буде доступним на ринку після повного схвалення контролюючими органами (зліва); схематична ілюстрація розміщення пристрою в стравоході (праворуч).

Зображення 4. Пацієнт з динамічним стентом (зовнішня фіксація).

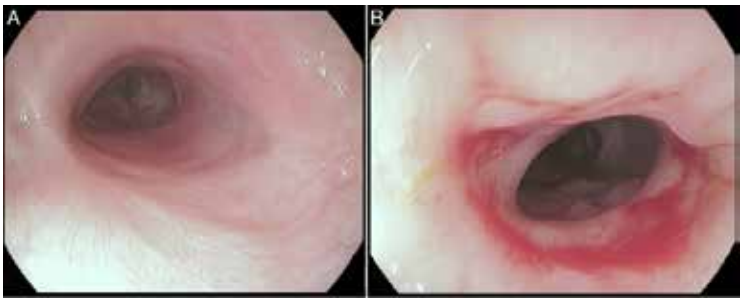

Зображення 5. Ендоскопічна картина слизової оболонки стравоходу після видалення стента: (а) дистальний стеноз; в) проксимальний стеноз).

АНОНСИ ТА ОГОЛОШЕННЯ

21 грудня

Уляна Супрун домовилася з прем'єр-міністром Володимиром Гройсманом та міністром Кабінету міністрів Олександром Саєнком, що уряд не буде призначати Наталю Шолойко держсекретарем Міністерства охорони здоров'я без спеціальної перевірки.

23 грудня

Відбулися вибори ректора Національної медичної академії післядипломної освіти ім. П. Л. Шупика. За результатами таємного голосування 92,53% виборців проголосувало за Юрія Вороненка.

До 26 січня 2017 року

МОЗ приймає пропозиції до проекту постанови Кабінету Міністрів України «Про внесення змін у додатки 1 і 2 до Порядку акредитації закладу охорони здоров'я». Подробиці тут.

2-3 марта 2017 року

В Бірмінгемі, Великобританія відбудеться конференція «Endolive 2017», під час якої буде проходити інтерактивна демонстрація клінічних випадків наживо від провідних експертів Великобританії з сучасними лекціями та інтерактивними семінарами. Програма доступна за посиланням.

3-6 березня 2017 року

В Банфф, Альберта (Канада) відбудеться Canadian Digestive Diseases Week™ (CDDW™). Канадський тиждень захворювань шлунково-кишкового тракту є щорічною науковою конференцією Канадської асоціації гастроентерологів (CAG) та Канадської асоціації по вивченню печінки (CASL). Основна програма конференції пропонує як клінічні засідання, так і заняття з фундаментальних наук. Програма доступна за посиланням.

23-26 березня 2017 року

В Парижі (Франція) пройде JFHOD (французькі дні з гепато-гастроентерології та онкології травного тракту). Французький конгрес по захворюваннях і раку ШКТ є другим європейським конгресом за фахом з точки зору відвідуваності. JFHOD збирає щороку 4000 делегатів, включаючи гастроентерологів та онкологів, а також хірургів ШКТ, педіатрів, патологоанатомів, дослідників, радіологів, терапевтів, студентів-медиків і більше 200 медсестер. Наукові сесії охоплюють всі сфери дисципліни. Програма та умови реєстрації доступні за посиланням.

30-31 березня 2017 року

В Амстердамі (Нідерланди) відбудеться ESGAR/ESDO course on hepatobiliary, pancreatic and GI tract neoplasms: a multidisciplinary imaging approach (курс на тему пухлин підшлункової залози, гепатобіліарної системи та шлунково-кишкового тракту – мультидисциплінарний підхід по візуалізації).
Реєстрація: до 28 лютого 2017 року за посиланням.

Лікарські секрети

Якою має бути тактика при ятрогенній перфорації, що виникла в результаті колоноскопії?

Eun Sun Kim

Відділення гастроентерології та гепатології, Кафедра внутрішньої медицини, Корейський університет, медичний коледж, Сеул, Корея

По-перше, ми можемо використовувати ендоскопічне закриття з кліпуючим пристроєм в обмежених ситуаціях:

- коли перфорація виявлена відразу ж після колоноскопії;
- кишечник підготовлений;
- перфорація менш ніж 10 мм;
- стан пацієнта хороший, без ознак перитоніту.

Для більш ефективного і комфортного проведення процедури рекомендується інсуфляція CO_2. Систему «over-the-scope» також рекомендують для ефективного закриття перфорації при наявності цього пристрою.

По-друге, при ятрогенній перфорації можлива лапароскопічна операція. Вона може бути виконана, якщо попереднє лікування не було вдалим, у пацієнта немає перитоніту, місце перфорації виявлено в межах 8 годин від моменту пошкодження, а розмір перфорації перевищує 10 мм. Якщо місце перфорації знаходиться на брижовому краю кишки, хірургу буде складно її знайти. Таким чином, корисно ретельно відзначити розташування перфорації. Однак, якщо ділянка з перфорацією знаходиться на вільному краю кишки, тоді її можна побачити в операційному полі, і немає необхідності маркування місця перфорації. Просте закриття перфорації або сегментарна резекція визначається досвідом хірурга.

По-третє, потрібно розглянути опцію проведення експлоративної лапаротомії, коли інтервал часу від перфорації до операції відтерміновано, і у пацієнта є ознаки важкого перитоніту і перитонеальної контамінації.

Фото номеру

ВРОЦЛАВ ПОЛЬЩА

КОМАНДА ХІРУРГІВ ПЕРЕСАДЖУЄ КИСТЬ РУКИ

32-річний пацієнт, який народився без кисті руки, після пересадки нової кисті під керівництвом доктора Адама Доманасевіча, може рухати пальцями.
Операція тривала 13 годин, і відторгнення трансплантата не відбулося.