Грудень 2016 випуск №14

Наступний випуск — 29 грудня 2016 року

Medicīs

Ендоскопічна резекція гамартоми на ніжці з бруннерових залоз в дванадцятипалій кишці

сторінка 10

Сучасні принципи діагностики та лікування субепітеліальних пухлин верхніх відділів шлунково-кишкового тракту

сторінка 5

НОВИНИ

Медичні установи України повинні бути автономізовані до кінця 2018 року

Законопроект №2309 а-д, спрямований на автономізацію медичних установ, повинен бути прийнятий Верховною Радою до кінця поточного року в другому читанні, заявляють у МОЗ. Проект закону встановлює спрощений порядок реорганізації державних і комунальних медустанов в казенні та комунальні некомерційні підприємства, зокрема, порядок переоформлення ліцензій.

Згідно з пояснювальною запискою, також врегульовані особливості укладення трудових контрактів з керівниками установ, уточнені можливі джерела фінансування, а також питання, пов'язані з договорами про медичне обслуговування населення.

У повідомленні зазначено, що згідно із законодавством України, зокрема статті 49 Конституції України, мережа державних і комунальних закладів охорони здоров'я не може бути скорочена. При цьому медустанови будуть залишатися в державній і комунальній власності, і не будуть підлягати приватизації.

У МОЗ планують реалізувати зміни до кінця 2018 року.

Джерело: МОЗ

МОЗ оскаржить результати конкурсу на посаду держсекретаря міністерства

В.о. міністра охорони здоров'я Уляна Супрун висловила незгоду з результатами конкурсу на заміщення посади держсекретаря МОЗ. «Ми категорично не згодні з результатами конкурсу і бачимо системні прорахунки в процедурі його проведення, яка є не ідеальною і вимагає ретельного доопрацювання», — опубліковано на офіційній сторінці Супрун в Facebook.

Супрун наголосила, що переможниця конкурсу Наталія Шолойко, яка обіймає посаду заступника директора по реєстрації фармаконагляду державного підприємства «Державний експертний центр», не може бути держсекретарем Міністерства охорони здоров'я через конфлікт інтересів. Крім того, за даними моніторингової місії «ДоброЧесно», Шолойко є фігурантом корупційних схем.

В. о. міністра також повідомила про намір оскаржити конкурсну процедуру і домогтися переобрання держсекретаря за новими правилами. «Процес необхідних змін вже ініційований на урядовій нараді. Ми впевнені, що результатом стане більш зрозумілий, прозорий і чесний процес обрання гідних держсекретарів не тільки для МОЗ», — підсумувала Супрун.

Джерело: Дзеркало тижня

Українці оцінили якість медицини

Рівень задоволеності роботою дільничних терапевтів в різних областях України помітно відрізняється. Найвищий — в Миколаївській (83%), Чернігівській (83%) та Тернопільській (84%) областях, найнижчий рівень у Кіровоградській області (47% задоволених).

Це дані дослідження «Індекс здоров'я. Україна», які заступник міністра охорони здоров'я Оксана Сивак представила разом з Міжнародним фондом «Відродження», Школою охорони здоров'я Національного університету Києво-Могилянської академії та Міжнародним інститутом соціології.

Джерело: Facebook МОЗ

В інституті серця проведена унікальна операція

8 грудня генеральний директор Інституту серця кардіохірург Борис Тодуров та директор Каунаської університетської клініки кардіохірург Рімантас Бенетіс разом з командою фахівців Інституту серця провели унікальну операцію: 38-річній пацієнтці зі смертельно небезпечним діагнозом «аневризма аорти» замінили найбільшу судину і зробили реконструкцію аортального клапана.

Литовський професор Рімантас Бенетіс приїхав до Києва спеціально для того, щоб поділитися своєю методикою оперування. Операція була складною, але пройшла успішно: пошкоджений аортальний клапан пацієнтки вдалося реконструювати, а не замінювати протезом. Складність полягала і в тому, що в процесі операції з урахуванням стану судин серця пацієнтки довелося міняти методику, і замість «операції Девіда» було вирішено зробити «операцію Якуба», з якою міжнародна команда фахівців повністю впоралася.

Джерело: Сайт Інституту серця

ESD, ЙМОВІРНО, НЕ Є КРАЩОЮ ОПЦІЄЮ ДЛЯ НЕОПЛАЗІЇ БАРРЕТТА

ДЖЕРЕЛО: Gut
Переклад з англійської — Антон Сверстюк

Це дослідження було проведене групою вчених в Дюссельдорфі і є першим рандомізованим дослідженням, в якому порівнюється ендоскопічна підслизова диссекція (ESD) і ендоскопічна резекція слизової оболонки (EMR). При ESD робиться спроба видалити утвір єдиним блоком, в той час як при EMR можна зробити фрагментарну абляцію пухлини, особливо при утвореннях більше 2 см. Така робота дуже актуальна, хоча вона досить невелика, і були використані тільки непрямі параметри для оцінки результату.

Сорок пацієнтів з фокальною неоплазією Барретта з дисплазією високого ступеня або раннім раком (≤3) були рандомізовані для проведення резекції утворень за допомогою EMR або ESD. Потім залишкові сегменти змін Барретта ліквідовані за допомогою радіочастотної абляції. Первинним результатом була резекція R0, і великі очікувані на цьому етапі відмінності визначені невеликою кількістю пацієнтів в розрахунку розміру вибірки. Тому не було достатньо матеріалу для оцінки вторинного результату — повної ремісії при неоплазії і/або стравоході Барретта, оскільки кількість випадків недостатня. Наступні ендоскопічні дослідження проводилися через 3, 6, 9 і 12 місяців, середній період спостереження склав 23 місяці в обох групах.

З'ясувалося, що ESD перевершує інший метод за критеріями повної резекції R0, хоча результати були менш вражаючими, ніж очікувалося. Проте, наступні спостереження не відрізнялися щодо кінцевого результату, і був зареєстрований тільки один місцевий рецидив в групі ESD. Три пацієнта були виключені з кожної групи, так як гістологічні результати показали нормальний сегмент Барретта або тільки слабо виражену дисплазію, незважаючи на те, що початкові результати біопсії відповідали критеріям включення.

Як видно з Таблиці 1, дві перфорації відбулися в групі ESD, одна з яких призвела до медіастиніту, в той час ніяких серйозних ускладнень не було відзначено в групі EMR. Після досягнення повної ремісії в результаті резекції в поєднанні з абляцією у всіх випадках в обох групах, єдиний місцевий рецидив виявлений в групі ESD. Кількість випадків (частота ускладнень/рецидивів) була недостатньою для статистично обґрунтованих висновків.

Автори намагаються використовувати ці дані в якості основи для розрахунку розміру вибірки для рандомізованого дослідження і роблять висновок про те, що дослідження цього типу потребують більше 500 пацієнтів з урахуванням дуже високих показників кінцевих ремісій зі стравоходом Барретта і неоплазією Барретта після резекції і абляції. Це спірне питання про допустимість екстраполяції цього типу зроблено на основі невеликого пілотного дослідження. В цілому, є дуже хороші дані щодо довгострокового успіху EMR, а також хороші дані по ESD при стравоході Барретта з неоплазією, хоча, як правило, з одною або іншою формою термоабляції.

Хоча тільки непрямі параметри (резекція R0) були використані в цьому дослідженні, два його аспекти є цікавими за рамками безпосередніх результатів. Що стосується питання про те, чи має важливе значення резекція R0, відповідь є формально негативною в більшості випадків після EMI (через фрагментарну резекцію). Крім того, частота рецидивів після EMR протягом 2-х років не є кардинально вищою, ніж після ESD. Проте,

до цих висновків слід ставитися з обережністю, так як кількість випадків не була достатньо великою для статистичної достовірності. Слід також мати на увазі, що неопластичні зміни при стравоході Барретта є особливим випадком в порівнянні з іншими типами раннього раку в верхніх відділах ШКТ, адже кілька стадій неоплазії можуть відбуватися одночасно або одна за одною в різних місцях одного і того ж сегмента Барретта.

Таким чином, кінцевою метою є повне видалення неопластично змінених сегментів стравоходу Барретта, а не тільки фокусна резекція розпізнаної неоплазії наявної в цьому сегменті. Можна зробити висновок з цього попереднього дослідження, що ця мета може бути досягнута з аналогічними або не суттєво відмінними показниками успіху терапії шляхом використання обох процедур резекції в поєднанні з термоабляцією. Це слід враховувати при визначенні первинних результатів в подальших великомасштабних рандомізованих дослідженнях.

Таблиця 1 — Порівняння EMR та ESD

Параметр	ESD	EMR	p
N	20	20	
Гістологія			
HGIN — інтраепітеліальна дисплазія високого ступеня	0	2	
T1 m — пухлина в межах слизової оболонки	10	12	
T1 sm1 — пухлина з інвазією в підслизовий шар	6	2	
Повна резекція R0	10/17	2/17	0.01
Радикальна резекція*	15/17	4/17	
Тривалість процедури	54 хв	22 хв	0.00002
Серйозні несприятливі події**	2*	0	
Смертність до 30 днів	0	0	
Спостереження			
Повна ремісія	16/16	17/17	
Рецидив	1	0	

*Пацієнти з більш глибокою інфільтрацією, ніж в межах слизової оболонки, не були включені до групи радикальної резекції

**Один випадок медіастиніту

Тема номеру

СУЧАСНІ ПРИНЦИПИ ДІАГНОСТИКИ ТА ЛІКУВАННЯ СУБЕПІТЕЛІАЛЬНИХ ПУХЛИН ВЕРХНІХ ВІДДІЛІВ ШЛУНКОВО-КИШКОВОГО ТРАКТУ

Джерело: Clinical Endoscopy 2016; 49:235-240
Переклад з англійської — Юрій Климюк

Jin Woong Cho и Korean ESD Study Group
Відділ внутрішніх хвороб, Пресвітеріанський медичний центр, Чонджу, Корея

Клінічна характеристика та результати спостереження за субепітеліальними утвореннями

Субепітеліальні утвори (з англ. «subepithelial tumors», SET) поділяються на непухлинні, включаючи запалення, кісти і ектопічну підшлункову залозу, та пухлинні ураження, такі як GIST (з англ. «gastrointestinal stromal tumors»), карциноїдні пухлини, лейоміоми, лімфоми, шваноми, гломусні пухлини і лімфангіоми. Запалення, спричинене паразитарною інвазією при анізакідозі та малодиференційовані аденокарциноми шлунка рідко зустрічаються у вигляді субепітеліальних утворів.

SET часто виявляють у безсимптомних пацієнтів в Японії і Кореї, де програма скринінгу раку зазвичай включає ендоскопію. В подальших дослідженнях безсимптомних субепітеліальних утворень пухлини збільшилися в розмірі менш ніж у 10% хворих. Lim та ін. повідомили, що серед пацієнтів, які проходили скринінгові дослідження, у 795 (0,76%) були виявлені субепітеліальні утвори. Вони провели наступне спостереження 252 пацієнтів в середньому протягом 84 місяців з використанням ендоскопії. Розмір утворень збільшився тільки у восьми (3,2%) пацієнтів.

Kim та ін. оцінили дані 948 пацієнтів в Кореї з 989 SET в шлунку <30 мм за допомогою ендоскопії або EUS. Спостерігалися значні зміни розміру, ехогенності і поверхневої цілісності утворень у 84 (8,5%) пацієнтів, і у 21 — зміни розміру та ультратрасонографічних характеристик. Серед 25 пацієнтів, яким виконали резекцію ендоскопічним або хірургічним шляхом, у 19 діагностовано GIST (Зображення 1).

Гастроінтестинальні стромальні пухлини

Клінічні прояви і прогноз

Більшість SET можна класифікувати як злоякісні або доброякісні на момент встановлення діагнозу. Хоча GIST мають потенціал, щоб стати злоякісними, невеликі безсимптомні утворення виглядають як доброякісні пухлини.

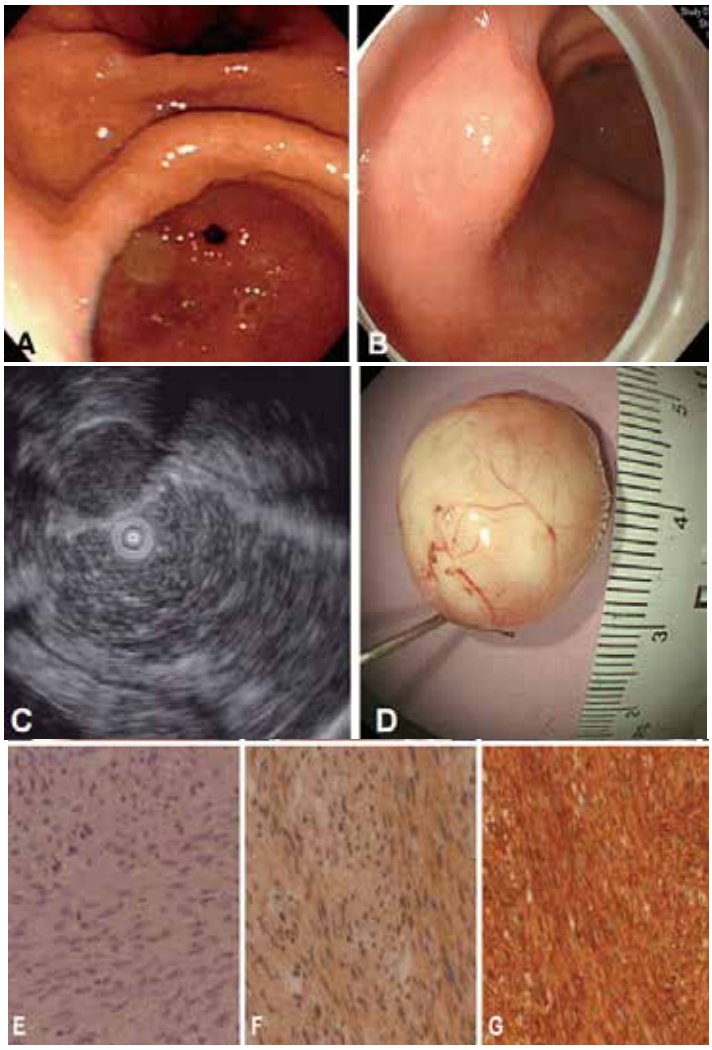

Зображення 1. Стромальні пухлини ШКТ (GIST) зі швидким ростом. (A) При ендоскопії не було виявлено пухлин в шлунку. (B) Чотири роки потому при ендоскопії виявлено округле утворення з гладкою поверхнею в куті Гіса. (C, D) Виконана субтуморальна резекція утвору розміром 1,7 см. Мікроскопічно встановлена веретеноклітинна пухлина GIST (E,×200). Зроблені імуногістохімічні дослідження, які були позитивними на c-kit (F,×200) і CD34 (G,×200).

GIST є найбільш поширеним типом SET в шлунку. Частота виявлення GIST залежить від їх розташування в ШКТ.

На відміну від високої частоти GIST в шлунку, вони рідко зустрічаються в дванадцятипалій кишці і дуже рідко в стравоході. Прогноз пацієнтів з GIST в шлунку сприятливий в порівнянні з GIST в інших органах. Разом із розташуванням пухлини, її розмір і кількість мітозів є основними факторами, що визначають злоякісний потенціал GIST.

Miettinen та ін. досліджували 1765 випадків GIST шлунка. Тільки у 2,7% пацієнтів GIST були виявлені у віці до 21 року, і також в цій групі спостерігався найпоширеніший симптом у вигляді кровотечі з ШКТ. У цьому дослідженні розмір пухлин і число мітозів були важливими факторами довгострокового прогнозу. Коли розмір пухлини становив <10 см або кількість мітозів була <5/50 в полі зору, метастазували тільки 2-3% пухлин. Проте, коли розмір пухлини становив >10 см і кількість мітозів була >5/50 в полі зору, в 86% випадків було метастазування. Пухлини розміром <5 см з кількістю мітозів <5/50 мали низьку ймовірність метастазів.

Підхід до лікування

В інструкції (з англ. «National Comprehensive Cancer Network», NCCN) 2010 року були запропоновані різні методи лікування GIST із злоякісним потенціалом в залежності від їх розташування, розміру і мітотичних показників. Відповідно до NCCN, якщо розмір GIST >2 або <2 см з наявністю симптомів, пухлину потрібно видалити. Було відзначено, що пацієнти з випадково виявленими GIST <2 см повинні спочатку пройти EUS-FNA (з англ. «Endoscopic Ultrasound/Fine Needle Aspiration») — ендоскопічну ультразвукову діагностику та тонкоголкову біопсію або комп'ютерну томографію органів черевної порожнини і малого тазу з контрастуванням (CECT). Якщо при EUS виявлена пухлина групи високого ризику (нерівні краї, кістозна порожнина, виразки, ехогенні ділянки і неоднорідність), то її потрібно видалити хірургічним шляхом. Якщо не виявлено ніяких ознак, що вказують на високий ризик злоякісності утвору, потрібно проводити обстеження в терміні 6 і 12 місяців.

В 2014 році група Європейського товариства медичної онкології (ESMO) запропонувала, що гістологічно діагностовані дрібні GIST повинні бути видалені. Ця пропозиція базується на попередніх дослідженнях, які показують, що пухлини <2 см з кількістю мітозів <5/50 можуть метастазувати в дуже рідкісних випадках.

Ендоскопія і EUS

Згідно з попередніми дослідженнями, GIST, які знаходяться в ділянці гастроезофагеального з'єднання або дна шлунка, або ті пухлини, в яких спостерігається коагуляційний некроз, виразки або інвазія слизової оболонки, мають поганий прогноз, в той час як утворення, які розташовані в антральному відділі шлунка, мають хороший прогноз.

Відповідно до рекомендацій EUS Американського товариства гастроінтестинальної ендоскопії (ASGE) в 2007 році, EUS є найбільш інформативним методом оцінки розміру, ділянки, шару, з якого походить утворення, а також ехогенності утворень. Проте, точність EUS-діагностики субепітеліальних утворень є відносно низькою (46-48%). Згідно Hwang та ін., утворення, виявлені в третьому і четвертому шарі, є більш складними для діагностики. EUS є найбільш точним методом для визначення шару, в якому знаходиться утвір.

Згідно інструкції Японського товариства гастроентерологічної ендоскопії (JGES) 2013 року, до утворень групи високого ризику на EUS належать пухлини з нерівними краями і внутрішньою неоднорідністю, такою як анехогенні ділянки (некроз) і ехогенні фокуси (кровотеча), з гетерогенним посиленням малюнка і збільшенням регіонарних лімфатичних вузлів. ASGE не погоджується з діагностичною цінністю таких критеріїв, як ехогенні фокуси, анехогенні ділянки і гетерогенна ехотекстура.

Діагностичний підхід при пухлинах, які знаходяться в слизовому і підслизовому шарі

Більшість субепітеліальних утворень розташована в слизовому і підслизовому шарі і є безсимптомною. Незважаючи на це, злоякісні аденокарциноми, лімфоми або пухлини з метастазами можуть привести до появи симптомів. У пацієнтів з анізакідозом в шлунку з'являється біль верхньої частини живота в гострій і хронічній фазах. Субепітеліальні утворення можна діагностувати за допомогою ендоскопа і EUS, хоча точність діагнозу залежить від майстерності ендоскопіста. Для діагностики деяких утворень можуть бути корисними EMR (з англ. «ендоскопічна резекція слизової оболонки») або EUS-FNA. У 2011 році в керівництві Європейського товариства гастроінтестинальної ендоскопії (ESGE) було запропоновано проведення біопсії «bite-on-bite biopsy» з подальшою ендоскопічної резекцією.

ASGE наполягає, що рішення про проведення EUS спостереження у пацієнтів з безсимптомними невеликими пухлинами в підслизовому шарі повинні бути індивідуалізовані, тому що рекомендації по EUS спостереженню не були підтверджені. Khashab і Pasricha запропонували в редакційній статті «Gastrointestinal Endoscopy» в 2013 році, що симптоматичні утворення або пухлини, які збільшуються в розмірах, повинні бути видалені за допомогою EMR або ESD. Ті утворення, які є безсимптомними або не змінюються в розмірі, а також ліпоми, судинні утвори або кісти можуть бути діагностовані тільки за допомогою EUS. Потрібно також виконати гістологічне дослідження матеріалу, отриманого шляхом EUS-FNA, біопсії «bite-on-bite biopsy», EUS трепанобіопсії, часткової резекції (з англ. «unroofing technique»), однорозрізової біопсії за допомогою голчатого ножа, субмукозної ендоскопії з трепанобіопсією. Якщо за допомогою цих методів не отримано достатньо тканини для дослідження, то рекомендується проведення EMR, ESD або гастроскопічного спостереження.

Діагностичний підхід до пухлин, що знаходяться в м'язовому шарі

GIST, лейоміоми і шваноми розташовані в четвертому шарі на EUS. Іноді ектопічна підшлункова залоза може займати третій і четвертий шар. GIST є найбільш поширеними в шлунку, а лейоміоми часто зустрічаються в стравоході. З точки зору діагностичного підходу дуже важливо відрізнити GIST від інших типів пухлин, точно визначити потенціал

злоякісності пухлини і тактику лікування. Точність діагнозу при використанні тільки EUS становить менш ніж 50%, коли із застосуванням інвазивних тестів, таких як EUS-FNA, можна встановити діагноз в 90% випадків. Проте, важко виміряти і інтерпретувати кількість мітозів в GIST з використанням FNA або різних методів біопсії, оскільки клітинний і мітотичний підрахунок GIST відрізняється в залежності від ділянки в межах пухлини. Час фіксації і тип використовуваної для цього речовини також може впливати на оцінку мітозів.

Пухлини менші ніж 2 см

В 2013 JGES рекомендувала використовувати EUS, EUS-FNA, CECT (КТ з контрастуванням) і хірургічне видалення при SET в шлунку <2 см з ознаками, що свідчать про злоякісність (нерівні краї або звиразкування пухлини) на ендоскопії. JGES також рекомендує щорічно спостерігати ті утворення, які не вважаються злоякісними на EUS та ендоскопії. ESMO і ESGE рекомендують виконувати EUS кожні 3 місяці після виявлення SET <2 см в стравоході, шлунку і дванадцятипалої кишці, а потім — щорічно.

Пухлини більші ніж 2 см

Khashab і Pasricha пропонують провести STER (підслизова тунельна резекція, з англ. «submucosal tunnelling endoscopic resection») або лікувальну резекцію за допомогою операції, коли розмір пухлини становить від 2 до 4 см та існують симптоми або збільшення в розмірі. Згідно ESGE, лапароскопічна клиноподібна резекція є найкращим методом лікування. JGES також рекомендує резекцію субепітеліальних утворень (від 2 до 5 см) шлунка.

У 2008 році Японське Товариство Клінічної онкології припустило, що пухлини більше 5 см були показанням до операції. Японські фахівці рекомендують EUS, EUS-FNA або CECT для утворень шлунка від 2 до 5 см. Крім того, вони стверджують: якщо результат біопсії вказує на те, що пухлина не є GIST, лікар повинен обрати спосіб лікування відповідно до типу захворювання. Якщо на ендоскопії та CECT не виявлено ознак злоякісності (некроз, кровотеча, нерівномірність країв), вони пропонують ендоскопічне видалення пухлини або періодичне обстеження.

Рекомендований алгоритм і ендоскопічний підхід при субепітеліальних утвореннях шлунка

Безсимптомні субепітеліальні утворення розміром менше 2 см, як правило, мають доброякісний перебіг, і тому рекомендується періодичне спостереження з використанням ендоскопії або EUS. Якщо за допомогою біопсії діагностовано GIST, то пухлину потрібно повністю видалити незалежно від її розміру. Субепітеліальні утворення шлунка при наявності специфічних симптомів для цієї пухлини або ті пухлини, які збільшуються в розмірі, можуть мати злоякісний потенціал або активне запалення. Крім того, злоякісні характеристики на ендоскопії або ознаки, характерні для групи високого ризику на EUS, означають високу ймовірність клінічно злоякісного утворення. В цьому випадку рекомендують проведення біопсії або резекції пухлини для точного визначення довгострокового прогнозу (Схема 1).

Висновки

Більшість з субепітеліальних утворень є доброякісними. Ендоскопія і EUS застосовуються, щоб відрізнити злоякісні пухлини. Хоча GIST можуть стати злоякісними, невеликі (<2 см) безсимптомні пухлини, зазвичай, мають доброякісний клінічний перебіг. GIST є найбільш поширеним типом SET в шлунку. Ризик метастазування GIST може бути точно прогнозованим тільки після повного видалення утворення. Роль ендоскопічних методів була розширена не тільки за рахунок діагностики, але й лікування субепітеліальних утворень.

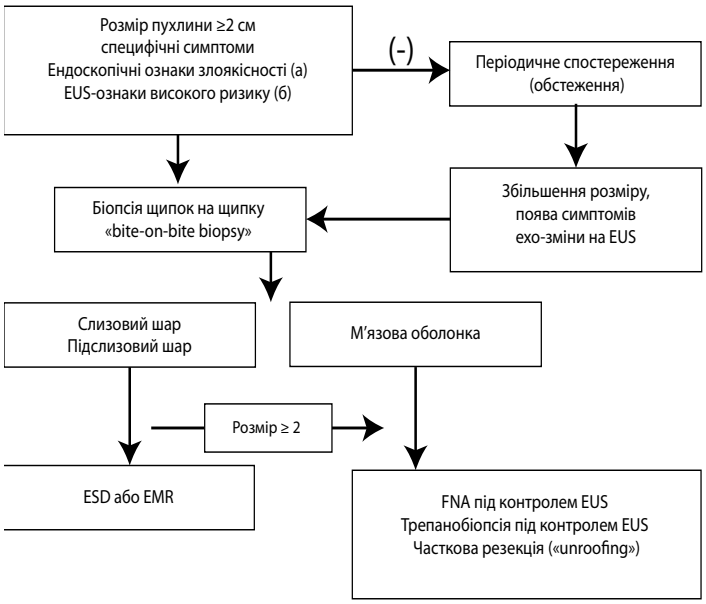

Схема 1. Алгоритм ендоскопічного підходу при субепітеліальних пухлинах шлунка. а) Ендоскопічні ознаки злоякісності: нерівні краї або звиразкування пухлини; б) EUS-ознаки високого ризику: анехогенні ділянки, ехогенні фокуси, нерівні краї або збільшення регіонарних лімфатичних вузлів.

ТЕХНОЛОГІЇ

Level EX: майбутнє ендоскопічного моделювання виглядає яскраво

Компанія Level EX, що заснована Sam Glassenberg, обіцяє використовувати чудову якість в розробці відеоігор в галузі хірургічного моделювання, і досягнутий результат дійсно вражає. Її перший мобільний додаток Airway EX (Android | IOS) призначений для навчання основам діагностичної та інтервенційної ендоскопії дихальних шляхів.

Додаток легко проведе вас спочатку через керівництва і приклади, а потім через випадки, які засновані на реальних клінічних ситуаціях. Ви навіть можете заробити бали, які будуть зараховані в якості продовженої медичної освіти (CME), коли ви вивчите різні випадки.

Засновник проекту говорить з власного досвіду, що для хірургічного резидента, який зараз вивчає основи лапароскопічної та ендоскопічної хірургії, роль моделювання (симуляції) в навчанні є неоціненною. Проте, навчання з використанням тренажерів є складним завданням для лікарів з зайнятим клінічним графіком. Багато сучасних рішень вимагають дорогого, централізованого обладнання, яке часто є недоступним для невеликих навчальних програм і окремих лікарів. Тому Level EX демократично представлена на мобільній платформі для хірургічного моделювання.

Airway EX занурює вас в красиве реалістичне віртуальне середовище. Єдиним обмеженням програми є те, що вона не дозволить вам відчути труднощі маніпулювання ендоскопічним обладнанням в ваших руках (хоча все ще може змінитися).

Джерело: VB

G-Tech Medical: нове покоління для діагностики захворювань шлунково-кишкового тракту

Захворювання шлунково-кишкового тракту є одними з найпоширеніших в Сполучених Штатах, в результаті чого, за деякими оцінками, в країні витрачається понад $50 млрд на охорону здоров'я. Діагностика цих захворювань багато в чому залежить від анатомічної оцінки з рентгенографією та ендоскопією. Ці тести не виправдовують себе для оцінки функціональної патології.

G-Tech Medical — компанія, яка базується в Інституті Інноваційних Технологій Фогарті та під керівництвом професора Steve Axelrod обіцяє запустити GutCheck — неінвазивний діагностичний патч (пластир), що оцінює функціональні характеристики ШКТ шляхом вимірювання електричної активності.

Технологія вперше була випробувана в дротовій формі, але тепер використовує бездротову технологію Bluetooth передачі даних через смартфон в хмарне сховище компанії для аналізу і оцінки лікарем. Бездротова технологія дозволяє пацієнтам комфортно носити патчі у себе вдома або в клініці.

G-Tech Medical з обнадійливими результатами протестувала технологію і аналітику багатьох клінічних досліджень, в тому числі у пацієнтів з діагнозом хвороби Паркінсона, для оцінки функції шлунково-кишкового тракту, синдрому подразненого кишечника, а також для виявлення непрохідності (перехідне зниження функції шлунково-кишкового тракту) в післяопераційному періоді.

G-Tech прагне першочергово зосередити увагу на післяопераційному моніторингу в умовах стаціонару, а також планує запустити технологію в клініку з діагностичною метою для використання лікарями, які спеціалізуються в галузі гастроентерології.

Джерело: G-Tech Medical

Наступне покоління 3D навігаційних систем

SCOPEPILOT NCU-7000 є новим поколінням навігаційної системи від PENTAX Medical, яка розроблена для забезпечення справжнього 3D-уявлення форми колоноскопа і його положення всередині кишкового тракту пацієнта. SCOPEPILOT забезпечує точну навігацію та диференціацію сегментів кишечника для ефективної, безпечної і комфортної процедури обстеження. Обладнання підтримує точне відстеження проходження ендоскопа, маневри при утворенні петель і хороші показники інкубації сліпої кишки, що підвищує комфорт пацієнта і успішні результати дослідження.

SCOPEPILOT дозволяє переглядати ендоскопічне зображення і 3D-зображення одночасно. Також система забезпечує трьохмірне зображення з високою глибиною поля, щоб диференціювати конфігурацію петель.

Датчики SCOPEPILOT інтегровані в колоноскоп, що зберігає вільну прохідність робочого каналу для терапевтичних процедур. SCOPEPILOT не потребує спеціального монітора, що робить налаштування його системи простим і швидким, а також зводить до мінімуму потребу в додатковому устаткуванні. Система може бути активована дистанційно за допомогою панелі управління або пульта дистанційного керування в будь-який час процедури.

Скріншоти робляться одним натисканням кнопки зі збереженням на карту пам'яті. Дані пацієнта можуть бути збережені разом зі скріншотами на карту пам'яті або в мережі, що полегшує відстеження зображень для пацієнтів і для звітів.

Джерело: PENTAX Medical

PENTAX MEDICAL

OPTIVISTA

Унікальне поєднання оптичного і цифрового поліпшення якості зображень для вдосконалення діагностики in vivo *за допомогою нового процесора EPK-i7010* new

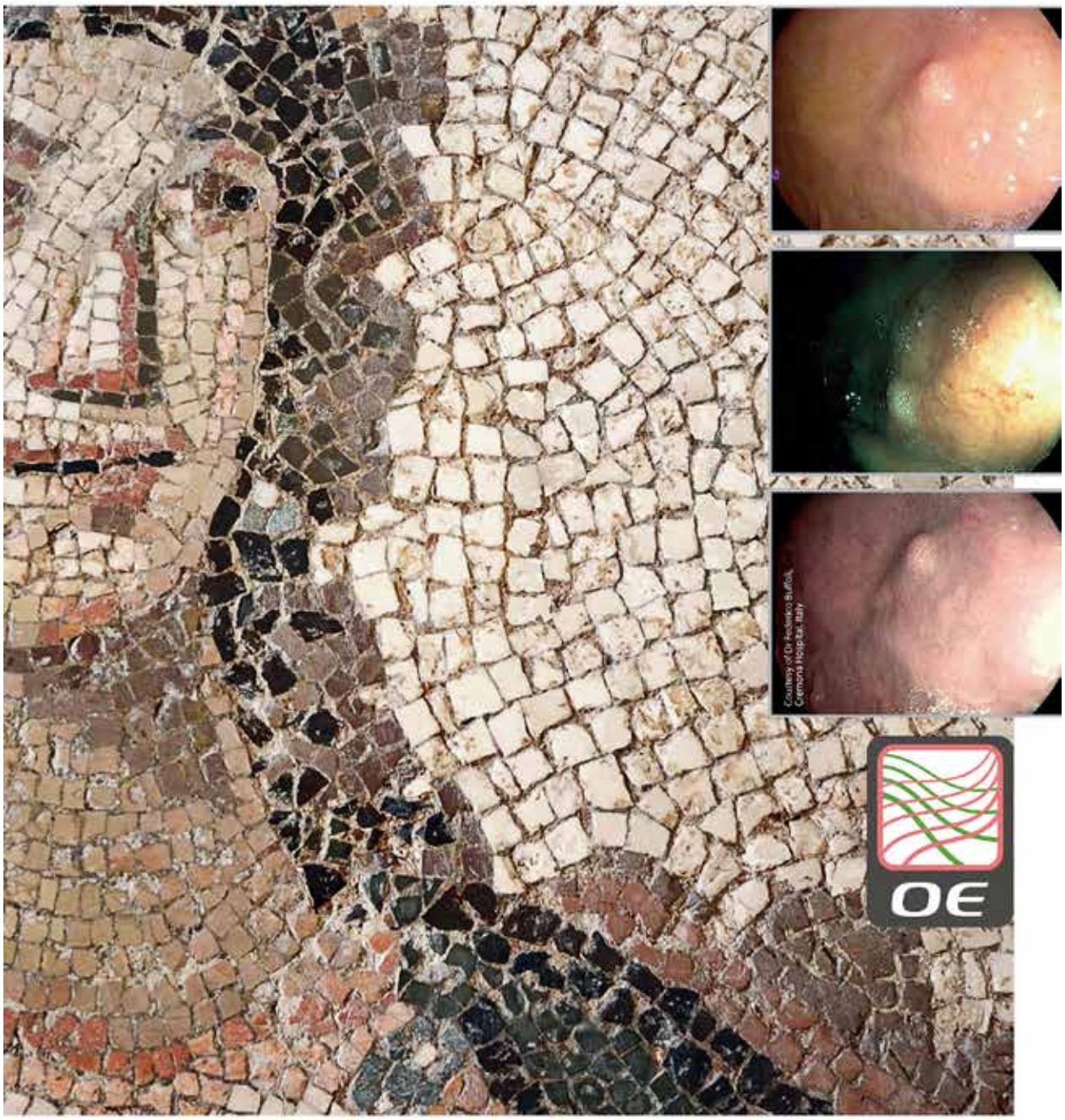

aseca

Представник в Україні ТОВ «АСЕКА»
вул. Євгена Сверстюка, 23, оф. 728, м. Київ 02660
+38 044 503 39 27
e-mail: aseca.ua@gmail.com
www.aseca.com.ua

Зарубіжний досвід

ЕНДОСКОПІЧНА РЕЗЕКЦІЯ ГАМАРТОМИ НА НІЖЦІ З БРУННЕРОВИХ ЗАЛОЗ В ДВАНАДЦЯТИПАЛІЙ КИШЦІ

ДЖЕРЕЛО: Case Reports in Gastrointestinal Medicine Volume 2016, Article ID 6707235, 5 pages
Переклад з англійської — Арська Олена

MASAYA IWAMURO[1,2] TAKEHIRO TANAKA,[3] SATOKO ANDO,[1] TATSUHIRO GOTODA,[1] HIROMITSU KANZAKI,[1] SEIJI KAWANO,1 YOSHIRO KAWAHARA,[4] AND HIROYUKI OKADA[1]
[1] ВІДДІЛЕННЯ ГАСТРОЕНТЕРОЛОГІЇ ТА ГЕПАТОЛОГІЇ, УНІВЕРСИТЕТ ОКАЯМА, ВИЩА ШКОЛА МЕДИЦИНИ, СТОМАТОЛОГІЇ ТА ФАРМАЦЕВТИЧНИХ НАУК, ШІКАТА-ЧО, КІТА-КУ, ОКАЯМА, ЯПОНІЯ
[2] ВІДДІЛ ЗАГАЛЬНОЇ МЕДИЦИНИ, УНІВЕРСИТЕТ ОКАЯМА, ВИЩА ШКОЛА МЕДИЦИНИ, СТОМАТОЛОГІЇ ТА ФАРМАЦЕВТИЧНИХ НАУК, ШІКАТА-ЧО, КІТА-КУ, ОКАЯМА, ЯПОНІЯ
[3] ВІДДІЛЕННЯ ПАТОЛОГІЇ, ЛІКАРНЯ УНІВЕРСИТЕТУ ОКАЯМА, ОКАЯМА, ЯПОНІЯ
[4] ВІДДІЛЕННЯ ЕНДОСКОПІЇ, ЛІКАРНЯ УНІВЕРСИТЕТУ ОКАЯМА, ОКАЯМА, ЯПОНІЯ

Вступ

Бруннерови залози (БЗ), які називають також дуоденальними, знаходяться в підслизовому шарі дванадцятипалої кишки (ДПК), як правило, в дуоденальній цибулині і в другій частині дванадцятипалої кишки проксимально до сфінктера Одді. БЗ виробляють слизовий секрет, що містить бікарбонати, і це сприяє нейтралізації кислотовмісного хімусу і шлункової кислоти та забезпечує лужне середовище для оптимізації кишкового всмоктування. Утвореннями, які пов'язані з БЗ, можуть бути гіперпластичні утвори, гамартома і, в окремих випадках, аденокарцинома.

Клінічний випадок

68-річній жінці в якості звичайного медичного обстеження проведено дослідження верхньої частини шлунково-кишкового тракту з барієвим контрастуванням. Був виявлений поліп на ніжці в ДПК (зобр. 1).

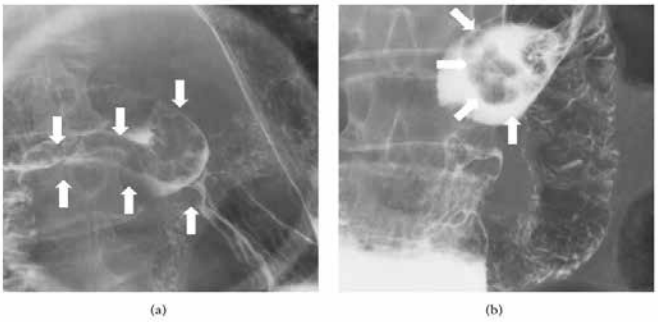

Зображення 1. Методика дослідження пасажу барію зі звичайною барієвою суспензією. Поліп на ніжці може бути ідентифікований в дванадцятипалій кишці (стрілки).

Пацієнтка направлена в нашу лікарню для подальшого дослідження і лікування поліпа. Вона приймала ліки від гіперліпідемії, і не було ніяких даних про захворювання ШКТ в її анамнезі. При об'єктивному обстеженні не виявлено ніяких відхилень та периферичної лімфаденопатії. Лабораторні дослідження показали підвищений рівень загального холестерину до 254 мг/дл, але рівні раково-ембріонального антигену і CA 19-9 та гематологічні показники були в межах норми.

На езофагогастродуоденоскопії виявлений поліп на ніжці у другій частині ДПК. Розмір голівки поліпа становив приблизно 20 мм (Зображення 2A і 2B). Не було ніяких ерозій або виразок поверхні поліпа. Пухлина була на довгій ніжці, тому вона легко мігрувала в шлунок (Зображення 2C). Огляд зі збільшенням з використанням вузькоспектральної ендоскопії підтвердив, що поверхня повністю покрита неушкодженою слизовою оболонкою ДПК, і це підтверджувало субепітеліальне походження пухлини (Зображення 2D). Ендоскопічне ультразвукове дослідження дозволило візуалізувати щонайменше три кістозні структури в голівці поліпа (Зображення 2E і 2F). Ми підозрювали, що виявлений утвір є гамартомою з бруннерових залоз, опираючись на макроскопічні і ультрасонографічні характеристики.

Пацієнтка погодилася пройти ендоскопічну резекцію поліпа ДПК, щоб запобігти непрохідності внаслідок здавлення пухлиною. По-перше, ми перемістили поліп ДПК в шлунок шляхом тракції біопсійними щипцями. Ніжка поліпа здавлена знімною петлею (Зображення 3A). Потім поліп був успішно видалений з використанням петлі для поліпектомії (Зображення 3B). Поверхня зрізу закрита двома металевими кліпсами (Зображення 3C). Розмір видаленого утвору становив 26×19 мм (Зображення 3D). Макроскопічно множинні кістозні структури візуалізувалися в голівці поліпа, в той час як в ніжці поліпа кіст не виявлено (Зображення 4).

При патогістологічній оцінці відзначено, що утвір має глобулярну будову з проліферуючих бруннерових залоз, розділених фіброзно-м'язовими перегородками в голівці поліпа (Зображення 5A та 5B). Також була відзначена проліферація стромальних клітин. В ніжці поліпа бруннерови залози виявлені лише частково (Зображення 5C і 5D). В ніжці поліпа було кілька кровоносних судин і багато жирової тканини. Кістозна структура відзначена в голівці поліпа і вистелена стовбчастими клітинами без атипії. Це

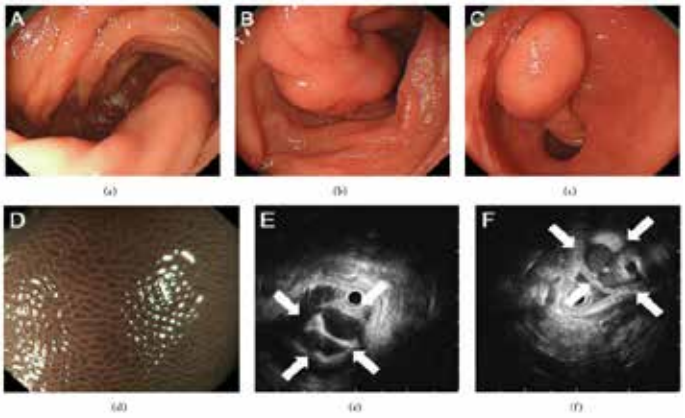

Зображення 2. Результати езофагогастродуоденоскопії показали поліп на ніжці розміром приблизно 20 мм (A), (B). Поліп легко переміщений в шлунок за допомогою тракції біопсійними щипцями (C). Огляд зі збільшенням з використанням вузькоспектральної ендоскопії підтвердив, що поверхня повністю покрита неушкодженою слизовою оболонкою ДПК, і це вказувало на субепітеліальне походження пухлини (D). Ендоскопічне ультразвукове дослідження показало множинні кістозні структури (E), (F), (стрілки).

вказує на те, що кісти складалися з розширених протоків залоз Бруннера (Зображення 5E та 5F).

Обговорення

Гіперплазія дуоденальних залоз і гамартома є двома утвореннями, які виникають з бруннерових залоз. На наявність гіперплазії, як правило, вказують множинні утвори менше 1 см, в той час як гамартома відноситься до ізольованих утворень більше ніж 1 см в діаметрі. Макроскопічно

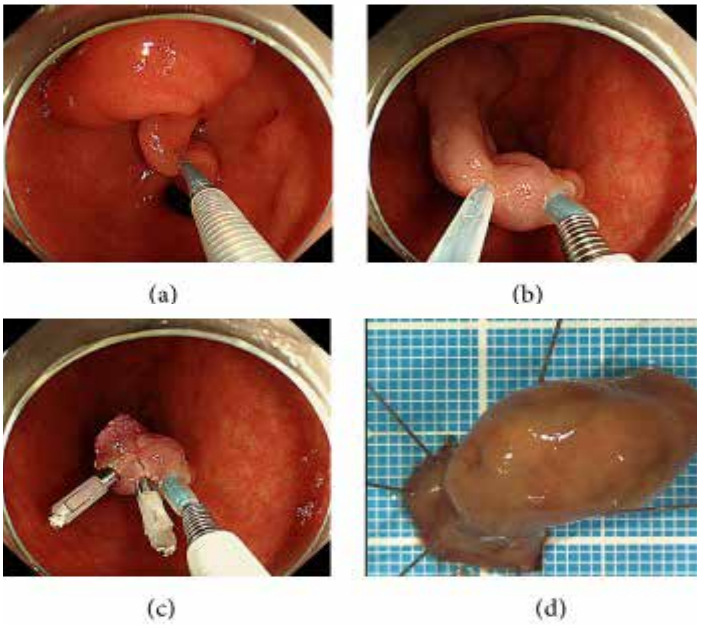

Зображення 3. Ендоскопічна резекція поліпа. Під час процедури ніжка захоплена знімною петлею (A). Поліп видалений за допомогою петлі (B). Поверхня зрізу закрита двома металевими кліпсами (C). Розмір видаленого утвору становив 26×19 мм (D).

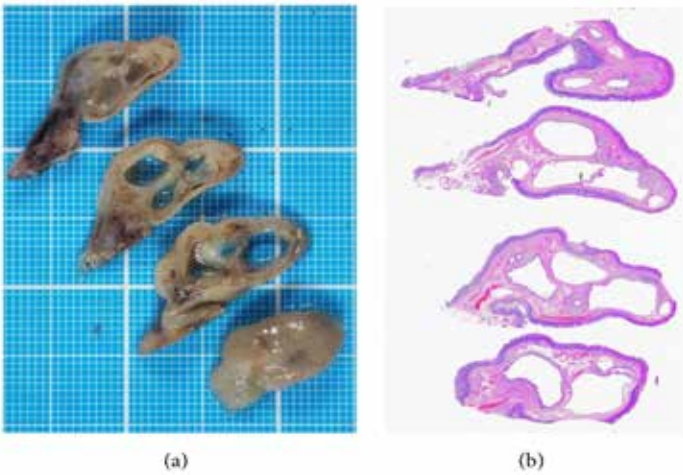

Зображення 4. Видалений утвір. Макроскопічно множинні кістозні структури спостерігаються в голівці поліпа, в той час як в ніжці поліпа кіст не виявлено.

гіперплазія бруннерових залоз виглядає як множинні, сидячі, підслизові вузлики, в основному, в цибулині ДПК і/або в другій частині ДПК. Гамартома бруннерових залоз виглядає як поліпоїдний утвір на ніжці розміром від 0,7 до 12 см (в середньому 4 см). Гістологічно гіперплазія залоз Бруннера характеризується надмірною кількістю дуоденальних залоз, розділених фіброзними септами. Гамартома складається з залоз Бруннера, протоків, гладких м'язів, жирової тканини і лімфоїдних клітин.

У нашої пацієнтки гамартома бруннерових залоз мала типову морфологію, була представлена як солідне поліповідне утворення на ніжці, що складається з нормальної слизової оболонки ДПК. Зміщення голівки поліпа з ДПК в просвіт шлунка також описано раніше.

Пацієнти з гамартомами з бруннерових залоз можуть не мати симптомів наявності утвору, і він, як правило,

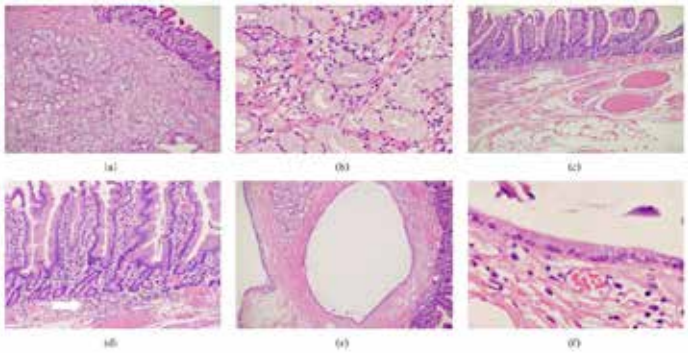

Зображення 5. Гістологія. Проліферація клітин строми і лобулярне розташування проліферуючих залоз, розділених фібромускулярними перегородками в голівці поліпа (A)×4(B)×20). В ніжці видно декілька кровоносних судин та жирову тканину (C)×4(D)×10). В ніжці поліпа залози Бруннера візуалізуються лише частково (D), (стрілка). Кістозну структуру видно в голівці поліпа, і вона вистелена стовбчастими клітинами (E)×4(F)×40).

виявляється випадково. Можливі симптоми, викликані гамартомою, включають непрохідність в ДПК, інвагінацію, обструктивну жовтяницю, панкреатит і кровотечу. Таким чином, резекція показана для симптоматичних або великих утворень, щоб зменшити або запобігти розвитку ускладнень. Успішне лікування здійснюється з проведенням ендоскопічних методів, таких як петлева резекція і ендоскопічна резекція слизової оболонки.

У нашому випадку ми вважали, що при виконанні ендоскопічної резекції гамартоми з бруннерових залоз, профілактика кровотечі або гемостазу матиме важливе значення, так як кілька кровоносних судин були знайдені в ніжці утворення. Ми використовували знімну петлю перед резекцією поліпа, і це допомогло запобігти кровотечі з поверхні розрізу.

Різні типи субепітеліальних пухлин можуть бути діагностовані в ДПК, в тому числі, гіперплазія залоз Бруннера, гамартома бруннерових залоз, нейроендокринні пухлини, стромальні пухлини шлунково-кишкового тракту, лейоміоми, ектопічна підшлункова залоза, ліпоми, гангліоцітарні парагангліоми, лімфоми і варикозно розширені вени. Серед них гамартоми, ліпоми і гангліоцітарні парагангліоми можуть виглядати як поліп. Ліпоми з'являються як м'які, круглі, жовтуваті утвори з гладкою поверхнею. Ендоскопічне ультразвукове дослідження показує однорідну гіперехогенну масу в підслизовому шарі.

Коли визначається солітарний поліп на ніжці з кістозною структурою в ДПК, дуже важливо розглянути варіант гамартоми бруннерових залоз при диференційній діагностиці, незважаючи на те, що цей утвір зустрічається нечасто.

АНОНСИ ТА ОГОЛОШЕННЯ

7 грудня

Головним лікарем Херсонської обласної лікарні КЗ «Обласна лікарня відновного лікування» Херсонської облради призначено Вікторію Вагнер.

До 5 лютого

МОЗ приймає документи на конкурс на посаду ректора Дніпропетровської медакадемії.
Претендент на посаду повинен бути громадянином України, вільно володіти державною мовою, мати вчене звання і науковий ступінь, а також не менше 10 років стажу науково-педагогічної роботи.
Переможець буде визначений 28 лютого.

4-6 січня

У Тель-Авіві відбудеться симпозіум з інновацій в гастроентерології «Innovations in Gastroenterology 2017 Symposium».
Можлива рання реєстрація, реєстрація до 3 січня зі знижкою і реєстрація на місці.

До 5 січня

МОЗ приймає зауваження до проекту закону «Про порядок проведення відкритого конкурсного відбору керівників закладів охорони здоров'я державної та комунальної форми власності».

28 січня - 1 лютого

В Конгрес-центрі м.Орландо (США) пройде IMSH-2017, The International Meeting on Simulation in Healthcare (Міжнародна конференція з симуляційного навчання в охороні здоров'я).
Це найбільший в світі захід, присвячений проблемам медичного навчання за допомогою імітаційних методик. Щорічно захід відвідує понад 2500 учасників з 50 країн.

2-4 лютого

У Дюссельдорфі відбудеться 19-й міжнародний симпозіум з ендоскопії. Після 16 грудня можлива пізня реєстрація.

9-11 лютого

Відбудеться XXIX бельгійський гастроентерологічний тиждень «The Belgian Week of Gastroenterology» в Антверпені. Рання реєстрація можлива до 13 січня 2017 року.

10-12 лютого

Європейська школа гастроентерології організовує курс молодих дослідників «Young Investigators Meeting».

15-18 лютого

У Барселоні відбудеться 12-й конгрес ECCO (European Crohn's and Colitis Organisation).
Можлива пізня реєстрація до 1 лютого і реєстрація на місці.

16-19 лютого

В Хайдарабаді, Індія, відбудеться щорічна конференція товариства гастроінтестинальної ендоскопії Індії «ENDO 2017 18th Annual Conference of Society of Gastrointestinal Endoscopy of India».

Лікарські секрети

Оволодіння методикою складної колоноскопії і поліпектомії

Частина презентації Douglas K. Rex на курсі удосконалення для гастроентерологів від Американської асоціації гастроентерологів 2016 AGA Postgraduate Course: Cognitive and Technical Skills for the Gastroenterologist»

Університет Здоров'я Індіани, Індіанаполіс, Індіана

Що робить колоноскопіста професіоналом?

Дотримуйтесь безпеки процедури:

1) уникайте «діагностичних» перфорацій (ніколи не просувайте апарат при його фіксованому опорі);

2) переключіться на подачу води при складнощах дослідження сигмоподібної кишки;

3) уникайте травм селезінки (будьте обережні з обертовим моментом в проксимальному відділі товстої кишки);

4) уникайте аспірації (анестезія і глибока седація);

5) постарайтеся зменшити частоту кровотеч після поліпектомії (обмеження термічного впливу);

6) рахуйте ADR (показник виявлення аденом).

Що робити, якщо потрібно провести дослідження пацієнту після неповної колоноскопії?

Подивитися попереднє заключення та визначити проблему: при подовженій товстій кишці потрібно використовувати колоноскоп для дорослих і водну іммерсію, при кутоподібній сигмовидній кишці – тонкий колоноскоп і водну іммерсію.

Які прийоми можна використовувати при EMR?

Провести тривало діючу ін'єкцію гідроксиетилкрохмалю, використовувати контрастну речовину, жорстку петлю (максимальний розмір — 15-20 мм), використовувати ковпачок для доступу до ілеоцекального клапану та медіальної стінки сліпої кишки. Обмежити термічне пошкодження, видалити поліп методом авульсії або підводної EMR.

Які головні акценти для EMR великих утворень?

Зазвичай процедуру починають з дистального кінця, об'єм ін'єкції повинен бути великим. Потрібно проникнути в підслизовий простір, щільно стиснути тканину і зробити великий розріз, проксимально перемістити підслизове підвищення. При необхідності треба використовувати ретрофлексію і не забувати про коагуляційні затискачі при виникненні кровотечі.

НЬЮ-ЙОРК
США

ХІРУРГИ ЛІКАРНІ MOUNT SINAI BETH ISRAEL (MSBI) ВИДАЛЯЮТЬ ЩИТОВИДНУ ЗАЛОЗУ ЧЕРЕЗ ПРИХОВАНИЙ РОЗРІЗ ПІД ГУБОЮ

Хірурги видалили щитовидну залозу, зробивши три невеликі надрізи всередині рота під нижньою губою. Вони вставили порти через надрізи, а також ендоскоп. Після того, як робочий простір в області шиї було створено, д-р Inabnet зберіг важливі анатомічні структури і видалив щитовидну залозу через найбільший з надрізів. Ця мінімально інвазивна процедура залишає прихований рубець в порівнянні з традиційним трансцервікальним доступом, який залишає видимий рубець на шиї пацієнта.