Грудень 2016 випуск №13

Наступний випуск — 15 грудня 2016 года

Medicīs

Терапевтична ентероскопія з використанням нового однобалонного ентероскопа: серія випадків

сторінка 11

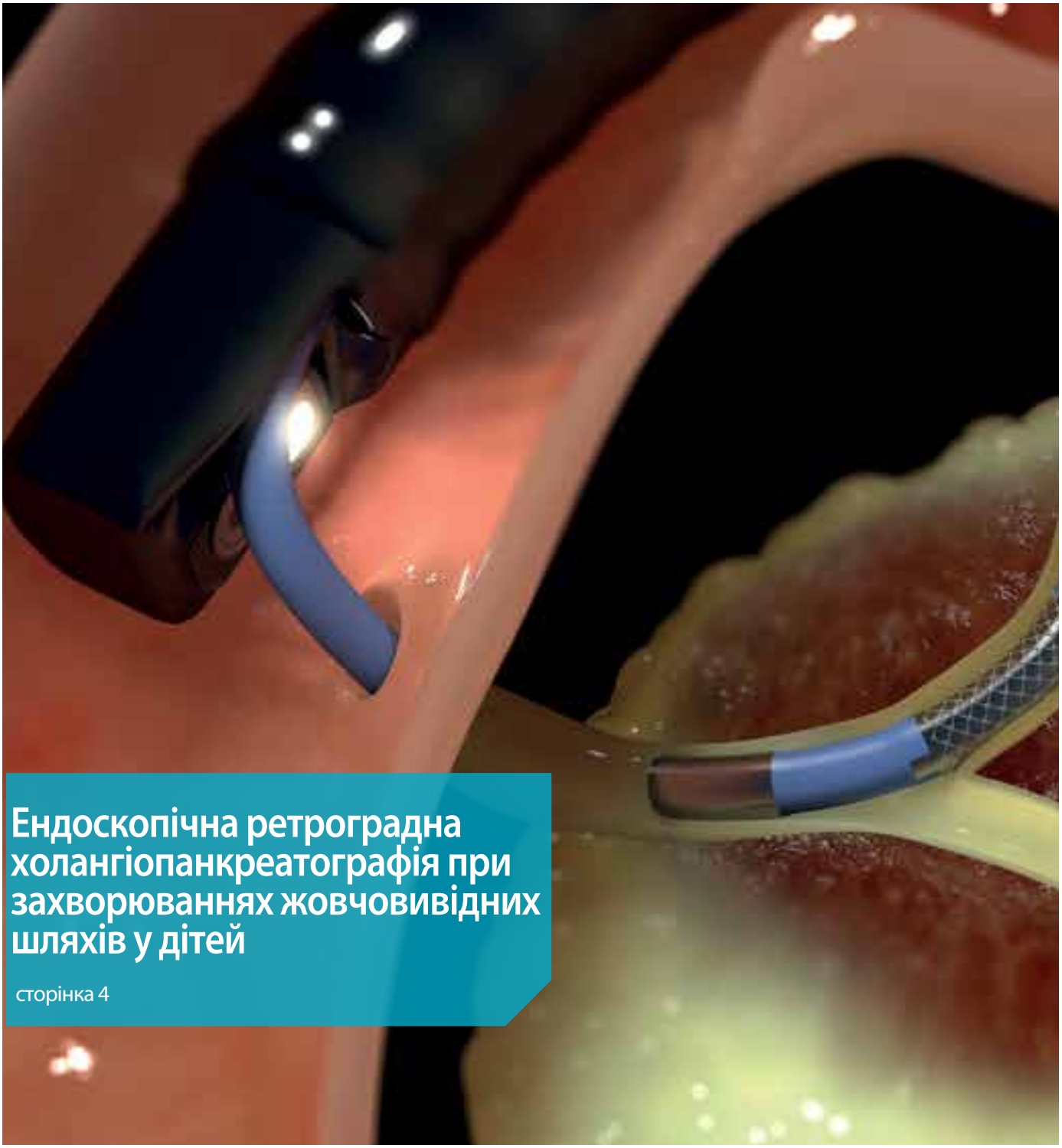

Ендоскопічна ретроградна холангіопанкреатографія при захворюваннях жовчовивідних шляхів у дітей

сторінка 4

НОВИНИ

Український студент лідирує на престижному конкурсі в США

Проект українця — екзоскелет для людей з проблемами опорно-рухового апарату — взяв участь в міжнародному конкурсі Silicon Valley Robotics. Його підтримали майже 91% учасників онлайн-голосування.

Ідея створення за допомогою робототехніки скелета для відновлення рухливості і медичної реабілітації з'явилася у 22-річного Антона Головаченко, коли у його бабусі виникли проблеми з рукою. Зараз він втілює її в форматі стартапу.

Екзоскелет замінить стаціонарне медичне обладнання для відновлення рухливості кінцівок людей. Винахід допоможе заощадити кошти лікарень, підвищити якість реабілітації та зменшити кількість часу, витраченого на неї. Також екзоскелет дозволить збирати інформацію і отримувати статистику про результати лікування, що важливо для медиків.

Нагадаємо, українська команда Planexta, що створила пристрій, який розпізнає психічний стан людини на підставі кардіограми, зібрала на Kickstarter необхідні $100 000 за сім днів до завершення кампанії.

Джерело: Vidia

Кабмін затвердив концепцію охорони здоров'я

Уряд прийняв 10 постанов, які закладають основи реформування системи охорони здоров'я в Україні та вирішують оперативні питання управління медичною сферою.

Зокрема, затверджені 2 концепції: реформи фінансування системи охорони здоров'я та розвитку системи громадського здоров'я. Окрім того, прийнято постанову про створення госпітальних округів, постанову, що спрощує лікарням процес формування кошторисів, а також 2 постанови, якими з резерву шляхом перерозподілу на поточний рік додатково виділено понад 867 млн грн. Додатково затверджені ліцензійні умови провадження господарської діяльності з виробництва лікарських засобів.

Концепція закріплює модель національного солідарного медичного страхування зі 100% покриттям громадян. Збори страхових внесків здійснюватимуться через загальну систему оподаткування і збиратимуться в державному бюджеті. Страхові виплати за лікування окремої людини не будуть прив'язані до розміру її індивідуальних внесків. Регулювати відносини між лікарем і пацієнтом буде єдиний національний замовник, що буде планувати і закуповувати медичні послуги для громадян, оцінювати і контролювати якість послуг, підтримувати електронну систему збору та обміну медичною інформацією тощо. Держава впроваджує поняття гарантованого пакета медичної допомоги. Йдеться про чітко визначений набір медичних послуг і ліків, мати право на отримання якого будуть всі без винятку громадяни України. Гарантований пакет медичної допомоги щорічно переглядатиметься і буде опублікований.

Процес переходу на нову модель фінансування галузі буде поступовим і розрахований на 3 роки з остаточним введенням в 2020 році. Концепція вступає в силу з моменту її прийняття Кабміном, і вже до кінця поточного року Міністерство охорони здоров'я розробить план заходів щодо її реалізації.

У пакеті документів, поданих на розгляд уряду, МОЗ також запропонував проект постанови, який підсилює автономізацію медустанов.

Джерело: МОЗ

Профспілки України готуються до акції протесту

25 листопада відбулася селекторна нарада в режимі он-лайн за участю керівників всеукраїнських профспілок і територіальних профоб'єднань.

В ході наради було обговорено низку питань, пов'язаних з організацією та проведенням Всеукраїнської акції профспілок 8 грудня, коли заплановано прийняття парламентом проекту Державного бюджету України на 2017 рік.

Учасники розглянули проект резолюції мітингу Всеукраїнської акції профспілок. Погоджено порядок формування делегації представників профспілок на зустріч з прем'єр-міністром України Володимиром Гройсманом.

Голова ФПУ Григорій Осовий акцентував увагу на необхідності проведення зустрічі представників профспілок з головою Верховної Ради України Андрієм Парубієм та керівниками депутатських фракцій і груп у парламенті напередодні внесення на розгляд проекту Держбюджету. Попередня домовленість про проведення такої зустрічі досягнута Головою ФПУ і спікером парламенту 16 листопада під час їх робочої зустрічі в форматі один на один.

Джерело: Федерація профспілок України

ГУБКА НА НИТЦІ МОЖЕ ЗАМІНИТИ ЕНДОСКОПІЮ

ДЖЕРЕЛО: MEDICALNEWSTODAY
Переклад з англійської – Климюк Юрій

Група вчених за фінансування Cancer Research UK виявила, що тест з використанням «губки на нитці» може визначити, які люди зі стравоходом Барретта мають низький ризик розвитку раку стравоходу, що позбавляє їх від неприємної процедури ендоскопії.

Дослідники з Кембриджського університету вивчили дані 468 пацієнтів зі стравоходом Барретта, які пройшли тест «губки на нитці» (з англ. «***Cytosponge***»). В цілому, 376 пацієнтів не мали дисплазії, і у 22-х діагностовано дисплазію високого ступеня або інтрамукозну аденокарциному. 35% пацієнтів із загальної групи мали низький рівень ризику (100% вірогідності відсутності дисплазії; 0% наявності дисплазії високого ступеня або інтрамукозної карциноми), 51% належав до групи з помірним ризиком (14% ймовірності дисплазії високого ступеня), і 12% були визначені як група з високим ступенем ризику (13% ймовірності недиспластичних ендоскопічних біопсій; 87% ймовірності дисплазії високого ступеня або інтрамукозної карциноми).

Результати показують, що лікарі загальної практики можуть використовувати для пацієнтів зі стравоходом Барретта тест ***cytosponge*** і, замість регулярних ендоскопій в лікарні, визначити, які пацієнти мають низький ризик розвитку раку. Це може допомогти заощадити час пацієнтів, а також зменшити занепокоєння і дискомфорт при проведенні ендоскопічних досліджень.

Cytosponge є невеликою таблеткою з приєднаною до неї ниткою. При досягненні шлунка губка розгортається, і через 5 хвилин її повільно витягують назад, використовуючи нитку, і одночасно здійснюють забір цитологічного матеріалу поверхні стравоходу для дослідження.

Дослідники визначали 2 конкретних генетичних маркери метилування (MYOD1 і RUNX3) і три білкових біомаркери (P53, C-Myc і Aurora-кіназа A), залозисту атипію і статус мутації TP53, які можуть бути використані для оцінки ризику розвитку раку стравоходу. Ці результати, поряд з іншою інформацією, включаючи вік і ожиріння, були використані в математичній моделі для класифікації рівнів ризику пацієнтів.

Провідний дослідник професор Rebecca Fitzgerald, яка працює у відділенні онкології MRC в Кембриджському університеті, каже, що у більшості людей зі стравоходом Барретта не буде розвитку раку стравоходу, але на даний момент немає ніякого способу визначити у кого він виникне, а у кого — ні. Дослідження є першим кроком у використанні ***cytosponge***, щоб відповісти на це питання.

«Ми будемо оцінювати тест ***cytosponge*** в масштабніших дослідженнях в наступному році, щоб більше зрозуміти, яка роль цього тесту в ранній діагностиці раку стравоходу. У порівнянні з ендоскопією, проведеною в лікарні, ***cytosponge*** викликає мінімальний дискомфорт, і це швидкий, простий тест, який може бути проведений лікарем загальної практики», — каже Rebecca Fitzgerald.

Якщо тест ***cytosponge*** може бути використаний для заміни незручної ендоскопії, це було б гарною новиною для пацієнтів, вважає Jessica Kirby, старший менеджер по медико-санітарній інформації Cancer Research UK.

«12% людей з раком стравоходу можуть прожити принаймні 10 років після постановки діагнозу, і однією з причин більш низького виживання може бути те, що хвороба часто діагностується на пізній стадії. Дослідження дає нам можливість зрозуміти більше про захворювання і може допомогти лікарям краще передбачити, хто матиме більший ризик раку стравоходу», — говорить Jessica Kirby.

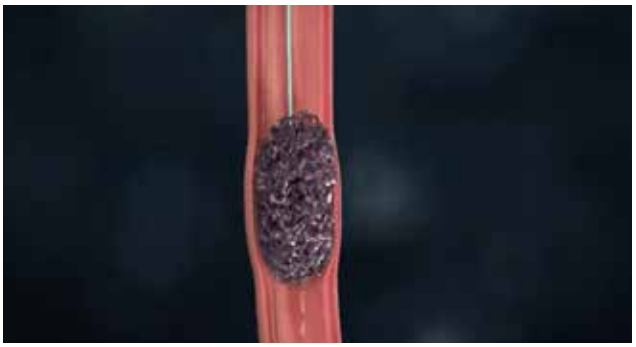

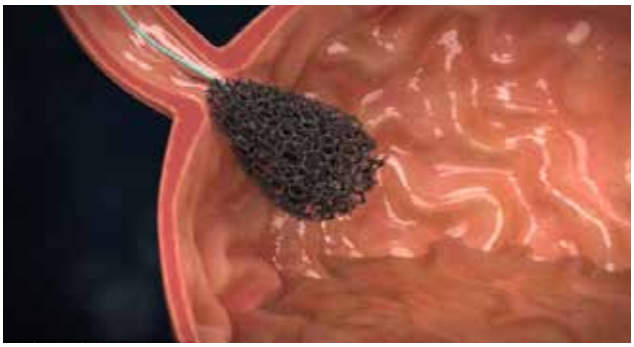

ЕНДОСКОПІЧНА РЕТРОГРАДНА ХОЛАНГІОПАНКРЕАТОГРАФІЯ ПРИ ЗАХВОРЮВАННЯХ ЖОВЧОВИВІДНИХ ШЛЯХІВ У ДІТЕЙ

Джерело: Journal of Clinical Gastroenterology and Treatment 2016, 2:009 Volume 2 | Issue 1

Переклад з англійської – Климюк Юрій

Paola De Angelis, Renato Tambucci, Giulia Angelino, Filippo Torroni, Francesca Rea, Giovanni Federici di Abriola, Francesca Foschia, Tamara Caldaro, Simona Faraci, Anna Chiara Contini, Erminia Romeo и Luigi Dall'Oglio
Відділення хірургії та ендоскопії травного тракту, Дитяча лікарня немовляти Ісуса, Рим, Італія

Вступ

У дорослих пацієнтів ендоскопічна ретроградна холангіопанкреатографія (ЕРХПГ) є стандартною діагностичною і терапевтичною ендоскопічною та радіологічною процедурою, яку використовують при багатьох панкреатобіліарних розладах.

Хоча досвід проведення ЕРХПГ у дітей був досить обмеженим в порівнянні з дорослими, ця методика також використовувалася в педіатрії протягом останніх 15 років. Загальна частота захворювань жовчних протоків у дітей є нижчою в порівнянні з дорослими. У дитячому віці більшість захворювань жовчних протоків є вродженою, також спостерігається мінімальний рівень злоякісних захворювань.

Перша успішна процедура ЕРХПГ у 3,5-місячного немовляти була виконана в 1976 році доктором Waye J.D. за допомогою стандартного дуоденоскопа для дорослих. Незважаючи на технологічні досягнення в розробці педіатричних ендоскопів та зростаючий інтерес до ЕРХПГ у дітей, опублікований досвід залишається відносно обмеженим.

У дітей симптоми часто є неспецифічними, і диференційний діагноз між доброякісною і злоякісною за характером перебігу хворобою може бути важким. Негайні і точні діагнози, а також відповідне лікування необхідні при таких серйозних станах, як атрезія жовчних протоків, синдром Алажілля і кісти холедоха. При доброякісних захворюваннях жовчовивідних шляхів, таких як жовчнокам'яна хвороба і дискінезія жовчовивідних шляхів, також необхідно точно діагностувати і вчасно визначити тактику лікування, щоб полегшити супутні симптоми.

ЕРХПГ була значною мірою замінена в якості діагностичного інструменту з початком застосування неінвазивної, технологічно просунутої методики візуалізації магнітно-резонансної холангіопанкреатографії (МРХП). На відміну від МРХП, ЕРХПГ може забезпечити доступ до терапевтичного втручання, такого як сфінктеротомія, дилатація стриктур за допомогою балона або жорстких розширювачів, екстракція каменів, установка стента при стриктурі або просочуванні жовчі, а також для біопсії. Крім того, ЕРХПГ залишається методикою першого діагностичного вибору при оцінці таких станів, як аномалії панкреатобіліарного сполучення, для відбору зразків тканини з жовчних протоків або уражень підшлункової залози (браш-цитологія або ендобіліарна біопсія), а також для передопераційної оцінки (при атрезії жовчного міхура або кісти холедоха) пацієнтів, яким важко виконати МРХП.

У дорослих ендоскопічне ультразвукове дослідження (EUS) з міні-зондом під час ЕРХПГ і лінійне EUS може надати важливу додаткову інформацію про панкреатобіліарні порушення. Незважаючи на те, що потрібні подальші дослідження, проведення EUS може зробити істотний вплив на діагностику у дитини з панкреатобіліарними захворюваннями.

Технічні аспекти та ускладнення

Розмір нормальної загальної жовчної протоки у дітей від 7 до 16 років коливається від 2,1 до 4,9 мм нижче входу міхурової протоки. Вхідний отвір міхурової протоки може бути кутовим (65%), паралельним (25%) або спіральним (10%). У більшості випадків сфінктер Одді розташований в стінці дванадцятипалої кишки.

Різні ендоскопи та аксесуари для ЕРХПГ при захворюваннях жовчовивідних шляхів доступні для педіатричних пацієнтів. Список ендоскопів та аксесуарів, які використовуються в нашому центрі, наведений в Таблиці 1.

Тонкий відеодуоденоскоп з бічним оглядом дуже корисний для діагностики у новонароджених і немовлят вагою менше 10 кг. Деякі проблеми можуть виникнути при звуженні оперативного каналу, що може перешкоджати проходженню через канюлю і призвести до неефективного відсмоктування, коли канюля знаходиться на місці. Цей канал дозволяє вводити тільки спеціальні аксесуари менш ніж 5 Fr в діаметрі, що викликає ряд труднощів.

Тема номеру

Добре навчений і досвідчений ендоскопіст повинен контролювати кінчик сфінктеротома, особливо під час терапевтичної ЕРХПГ. У великій серії спостережень Cheng описав застосування дуоденоскопа PJF у дітей до 1,5 років і застосування стандартного діагностичного дуоденоскопа для дорослих у пацієнтів від 8 місяців до 17 років. Відповідно до нашого досвіду і даних в дослідженнях інших міжнародних авторів, ми пропонуємо використання стандартного дорослого терапевтичного дуоденоскопа у дітей старше ніж 7-8 років. Дуоденоскоп PJF має металевий наконечник, який обмежує його використання для діагностики, тому не виникає електричного пошкодження стінки дванадцятипалої кишки. У певних випадках PJF використовували без будь-яких ускладнень, пов'язаних з контактом між проводом та інструментом.

Дуже важливою є співпраця анестезіологів і ендоскопістів. Загальна анестезія з інтубацією є обов'язковою для того, щоб уникнути стиснення трахеї. Зазвичай використовується одна доза антибіотика для інтраопераційної профілактичної інфузії під час всіх лікувальних процедур. Роль медсестер має важливе значення при огляді всіх аксесуарів, а також для активної співпраці під час діагностичних і терапевтичних маневрів. Черезшкірна транспечінкова холангіографія (ЧТХ) і ЕРХПГ є методами, які в поєднанні мають ефект для вирішення складних і важких жовчних стриктур.

Для більшості пацієнтів кращим є положення лежачи на спині. Ендоскоп обережно проходить через стравохід, шлунок, і після огляду воротаря шляхом руху наконечника вниз, ендоскоп повинен пройти через воротар за допомогою руху вгору, при цьому здійснюється огляд антральної стінки. Рух вгору і за годинниковою стрілкою дозволяє нам перейти в II частину дванадцятипалої кишки, де ми можемо побачити сосочок. «Коротка» позиція має важливе значення для катетеризації великого сосочка і терапевтичних маневрів (потрібно повернути за годинниковою стрілкою і відвести апарат, можливо, під контролем рентгена). Для того щоб уникнути зміщення шлунка, слід повернути інструмент за годинниковою стрілкою в поєднанні з рухом вниз і незначним просуванням інструменту.

У маленьких дітей іноді буває дуже важко утримувати інструмент в цьому положенні, і єдиним способом є «довга» позиція, що ускладнює або радіологічну візуалізацію, оскільки інструмент перекриває жовчні протоки, або терапевтичні маневри через меншу мобільність і контроль наконечника. Довга позиція може бути більш ефективною, ніж коротка, при маневрах з малим дуоденальним сосочком.

Показники виникнення ускладнень під час діагностичної або терапевтичної ЕРХПГ є одними й тими ж у дорослих і у дітей раннього віку від 1% до 9%. Найбільш частим ускладненням є панкреатит, викликаний панкреатографією з підвищеним рівнем ліпази і амілази, больовим синдромом і лейкоцитозом. Безсимптомне підвищення рівня ферментів не слід класифікувати як панкреатит. Цього ускладнення можна уникнути за допомогою обережного введення канюлі, уникаючи паренхімографії та з використанням назопанкреатичних або коротких і тонких (5 см×5 Fr) панкреатичних дренажів.

Таблиця 1. Ендоскопи та аксесуари для ЕРХПГ, які використовуються в нашому центрі при захворюваннях жовчовивідних шляхів

Ендоскопи	Характеристики
Педіатричний діагностичний ендоскоп	Трубка, яка вводиться: 7,5 мм; дистальний кінець: 7,5 мм; канал: 2 мм. Підходить для новонароджених та дітей з масою тіла менше 10 кг. Вузький канал дозволяє провести тільки спеціальні аксесуари менші ніж 5 Fr в діаметрі і може призвести до неефективного всмоктування, коли канюля перебуває на місці. Досвідченому ендоскопісту потрібно контролювати кінчик сфінктеротома. Металевий наконечник обмежує використання для діагностичних цілей.
Діагностичний дуоденоскоп	Трубка, яка вводиться: 11 мм; дистальний кінець: 12,6 мм; канал: 3,2 мм. Використовується для дітей від 8 місяців і дорослих.
Терапевтичний дуоденоскоп	Трубка, яка вводиться: 11,3-12,5 мм; Дистальний кінець: 13,2-13,5 мм; канал: 4,2 мм. Використовується для дітей від 7 років та дорослих.
Аксесуари	**Характеристики**
Канюлі	Робоча довжина: 170-195 см. Дистальний наконечник: 2.5-3.5-4-4.5-5-5.5-6 fr. Канюлі з конічним наконечником дозволяють легше катетеризувати вузькі сосочки.
Сфінктеротом, канюлятоми	Просвіт: подвійний, потрійний. Робоча довжина: 170-195 см. Дистальний наконечник: 4-4.5-5 fr. Різний вигин кабелю.
Провідники	Форма наконечника: прямий або кутовий. Робоча довжина: 270-400 см. Зовнішній діаметр: 0.025-0.032-0.035 in.
Назобіліарні дренажі	Підходять для правої печінкової протоки, лівої печінкової протоки, загальної жовчної протоки. Різні форми. Діаметр частини, яка вводиться: 5-6-7 fr.
Біліарні стенти	Форма: пряма, проксимальний вигин, центральний вигин, в формі «хвостика». Довжина: 3-4-5-6-7-8-9-10-11-12-13-14-15 см. Розмір: 7-8.5-10 fr Діаметр балону: 12-13,5-15-16,5-18-19-20 мм.
Балон для екстракції каменів	Частина, яка вводиться: зверху, знизу. Діаметр балона: 8,5-11,5-15-18-20 мм.
Корзинки для видалення каменів	Різні форми. Ширина відкриття: 20-22 мм.
Щіточки для цитології	Зовнішній діаметр: 1-1,2-2-2,4-3-5 мм.
Щипці для біопсії	Форми: овальні, «алігатор», з голкою або без неї. Різна робоча довжина і ширина відкриття.

Існує консенсусна рекомендація (клас А) для дорослих пацієнтів, в якій обговорюється профілактичне застосування індометацину ендоректально, щоб запобігти виникнення панкреатиту після ЕРХПГ.

Кровотечу після ендоскопічної сфінктеротомії потрібно лікувати за допомогою ін'єкцій 1:10000 адреналіну.

Обережні рухи інструменту зменшують можливість перфорацій і гематом дванадцятипалої кишки. Консервативне лікування із застосуванням антибіотиків, голодуванням і дуже ретельним моніторингом пацієнтів є ефективним, але це завжди має бути зроблено при розгляді хірургічної тактики ведення пацієнта.

Діагностичні і терапевтичні покази до ЕРХПГ

У дітей покази до ЕРХПГ аналогічні тим, які існують для дорослих, але відносна частота кожного показу відрізняється. Частота злоякісних захворювань у дітей досить низька, але вони мають більше випадків, пов'язаних із вродженими аномаліями або травмами. У порівнянні з дорослими, покази, що пов'язані з жовчними каменями або попередніми операціями, менш поширені у дітей.

У 2000 році NASPGHAN (Північноамериканське співтовариство дитячої гастроентерології, гепатології та харчування) опублікувало документ про роль ЕРХПГ у дітей. Діагностичними показами є неонатальний холестаз (особливо при відомій або підозрюваній біліарній атрезії або кістах проток) і непереконливі аномальні результати при інших методах дослідження (МРХП або КТ). Терапевтичними показами є біліарна обструкція (тобто через відомий або підозрюваний холедохолітіаз, синдром згущення жовчі, паразитарні інвазії, жовчні стриктури або первинний склерозуючий холангіт), обструкції жовчних протоків або просочування жовчі після пересадки печінки, ускладнення після лапароскопічної холецистектомії. Наступні методи, як правило, використовуються в процесі терапевтичної ЕРХПГ: сфінктеротомія, сфінктеропластика (балонна дилатація), екстракція каменів, дилатація стриктур, стентування. Покази до ЕРХПГ у дітей наведені в Таблиці 2.

Неонатальний холестаз

Неонатальний холестаз визначається як тривала кон'югована гіпербілірубінемія, що викликана зменшеним потоком жовчі і/або її виділенням, що відбувається в період новонародженості. Потрібно негайно діагностувати або виключити атрезію позапечінкових жовчовивідних шляхів, щоб вибрати найкращу терапевтичну тактику. Потрібно встановити діагноз якомога раніше в дитячому віці, оскільки успіх операції прогресивно зменшується зі збільшенням віку пацієнта.

Незважаючи на те, що більшості пацієнтів з неонатальним холестазом не потрібна ендоскопія, ЕРХПГ може допомогти в діагностиці біліарної атрезії і кіст холедоха, коли всі інші діагностичні кроки призводять до невизначеного діагнозу.

Відповідно до нашого клінічного досвіду, наявність дуоденоскопа малого калібру дозволяє з хорошими результатами проводити ЕРХПГ також у новонароджених з низькою масою тіла. Роль ЕРХПГ в діагностиці та лікуванні немовлят і дітей з холестатичною жовтяницею показана на Схемі 1.

Атрезія жовчовивідних шляхів

Біліарна атрезія (БА) є рідкісним порушенням в неонатальному віці, що характеризується деструктивною запальною холангіопатією, яка призводить до повної облітерації всієї або частини внутрішньопечінкових і позапечінкових систем жовчовивідних шляхів. При відсутності лікування прогресуючий цироз печінки незмінно призводить до смерті. Портоентеростомія Kasai відновлює потік жовчі і обмежує холестатичне ураження печінки. Інтраопераційна холангіографія виконується перед портоентеростомією Kasai, яка розглядається як золотий стандарт в діагностиці БА.

За останнє десятиліття діагностична роль ЕРХПГ була вивчена як мінімально інвазивна альтернатива традиційним діагностичним методам відкритої хірургічної холангіографії під час процедури Kasai. Повідомляється про три типи результатів ЕРХПГ при БА.

Таблиця 2. Покази до ЕРХПГ у дітей

Діагностичні	Терапевтичні
Атрезія жовчовивідних шляхів	Сфінктеротомія
Кіста холедоха	Сфінктеропластика
Холедохолітіаз	Екстракція каменів
Міліарна обструкція при паразитарній інвазії	Дилатація стриктур
Доброякісні і злоякісні стриктури жовчних протоків	Назобіліарний дренаж
Первинний склерозуючий холангіт	
Перед/післяопераційна оцінка	
Неоплазія	
Посттравматична хвороба	
Хірургічні ускладнення	

Тип 1 — не візуалізується біліарне дерево;

Тип 2 — контрастування дистальної загальної протоки і жовчного міхура без візуалізації головної печінкової протоки;

Тип 3 — контрастування дистальної загальної протоки, жовчного міхура і сегмента основної печінкової протоки з жовчними «озерами» в воротах печінки.

Згідно з даними дослідження Petersen C. та ін., ЕРХПГ не є альтернативою методам інвазивної візуалізації, але вона повинна бути виконана до експлоративної лапаротомії у всіх пацієнтів, тому що це може допомогти уникнути непотрібної хірургічної процедури майже в 25% випадків. В клінічній практиці застосування ЕРХПГ як і раніше обмежується окремими випадками і проводиться тільки в центрах третинної медичної допомоги. Ми вважаємо, що в руках досвідченого ендоскопіста проведення ЕРХПГ можна розглядати у дітей з підозрою на БА з неясною діагностичної оцінкою перед біопсією печінки (Схема 1).

Кісти холедоха (КХ)

Кістозна дилатація жовчних шляхів (Зображення 1), як правило, діагностується у немовлят і дітей молодшого віку (80%).

ЕРХПГ відіграває важливу роль в діагностиці КХ. Ультразвукове дослідження може показати ознаки, що нагадують КХ (кістозні маси в правому верхньому квадранті), але які важко диференціювати від інших інтраабдомінальних кіст, таких як псевдокісти підшлункової, ехінококові кісти або жовчні цистоаденоми. МРХП має високу чутливість (від 70 до 100%) і специфічність (від 90 до 100%), але не може використовуватися в терапевтичних цілях і має обмеження по візуалізації каменів менше 5 мм і звивистих протоків.

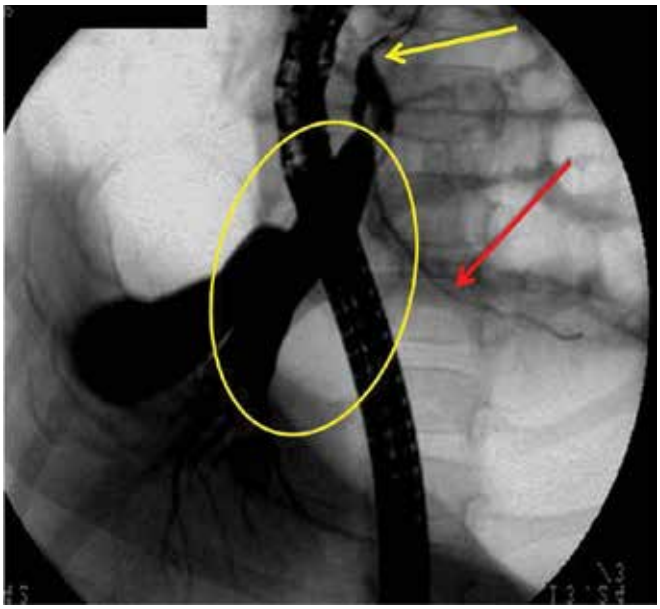

Зображення 1. Кіста жовчної протоки, біліарна стриктура, загальна жовчна та панкреатична протоки

ЕРХПГ є найбільш чутливим методом в ідентифікації та класифікації аномальних з'єднань загальної жовчної і протоки підшлункової залози у всіх вікових групах і може використовуватися в лікувальних цілях для біліарного дренажу. ЕРХПГ зі сфінктеротомією, видаленням каменів та установкою стента чи без нього є безпечною і ефективною методикою в полегшенні симптомів. Передопераційна ЕРХПГ допомагає в плануванні відповідних хірургічних втручань. Цей метод може надати інформацію про анатомічні деталі, довжину дистальної вузької частини дилатованих жовчних протоків і чітко візуалізувати її злиття з панкреатичною протокою.

Дискінезія жовчовивідних шляхів

Холецистектомія була рекомендована в якості методу вибору для лікування дорослих пацієнтів з ДЖВШ. В останні роки спостерігається загальне збільшення частоти виконання лапароскопічної холецистектомії при ДЖВШ у дітей. Деякі автори вважають, що ДЖВШ може бути спричиненою моторною дисфункцією сфінктера Одді. Виходячи з цього, ЕРХПГ використовувалася для виконання манометрії сфінктера Одді у дорослих і дітей. Однак, з огляду на відсутність досвіду і методологічної якості дослідження, ЕРХПГ не може бути показана для оцінки ДЖВШ.

Жовчнокам'яна хвороба

Ендоскопічна сфінктеротомія і екстракція каменів при холедохолітіазі є найбільш часто використовуваним втручанням при захворюваннях жовчовивідних шляхів у дітей. Повідомлялося також про проведення таких процедур у немовлят до 2-х місяців. ЕРХПГ застосовують як з діагностичною, так і з лікувальною метою.

Доброякісні стриктури жовчних протоків

У дорослих ЕРХПГ використовується для оцінки і лікування доброякісних стриктур жовчних протоків (післяопераційних стриктур жовчних протоків, стриктур при первинному склерозуючому холангиті загальної жовчної протоки внаслідок хронічного панкреатиту). Ендоскопічне лікування доброякісних стриктур включає механічну або пневматичну дилатацію і розміщення пластикових стентів. ЕРХПГ також є ефективною для діагностики та лікування доброякісних стриктур жовчних протоків у дітей.

Первинний склерозуючий холангіт

Прогресування фіброзуючого запалення призводить до множинного стенозу внутрішньо- і/або жовчних шляхів, що характерно для первинного склерозуючого холангіту (ПСХ, Зображення 2). Стриктури жовчних шляхів при ПСХ можуть бути множинними, але можуть також бути присутніми в якості домінуючої стриктури (ДС) жовчних протоків. ЕРХПГ використовується в лікуванні ДС, оскільки це дозволяє швидко відкрити стеноз, поліпшити стан при холестазі і запобігти трансплантації печінки.

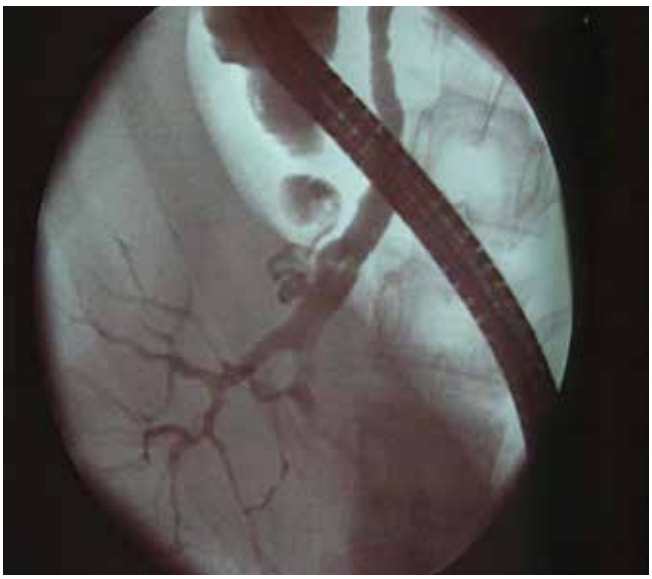

Зображення 2. Первинний склерозуючий холангіт у дитини

Післяопераційні і посттравматичні захворювання жовчовивідних шляхів

Просочування з жовчних шляхів може бути ятрогенним або травматичним. У рекомендаціях Європейського товариства гастроінтестинальної ендоскопії для дорослих зазначено, що ендоскопічне лікування є ефективним у більш ніж 90% пацієнтів з неповною травмою протоки. Ендобіліарне стентування при проведенні ЕРХПГ забезпечує успішний результат в більшості випадків незалежно від тяжкості травми.

ЕРХПГ і внутрішньопротокова біопсія

Внутрішньопротокова біопсія, виконана під час ЕРХПГ, покращує діагностику злоякісних пухлин жовчних проток. Гістологічний діагноз, отриманий шляхом транслюмінальної біопсії під час ЕРХПГ у дітей, показав велику перевагу з більш низьким ризиком локорегіонального поширення. У 2013 році наша група повідомила про два випадки рабдоміосаркоми жовчних шляхів (Зображення 3), які були гістологічно діагностовані за допомогою внутрішньопротокової біопсії під час ЕРХПГ.

Зображення 3. Дилатація жовчовивідних шляхів у 4-річного хлопчика з незначною жовтяницею і інтрапротоковим утворенням. На ЕРХПГ виявлено утвір холедоха. Біопсійні щипці знаходяться в холедосі, і гістологічний результат підтвердив наявність рабдоміосаркоми.

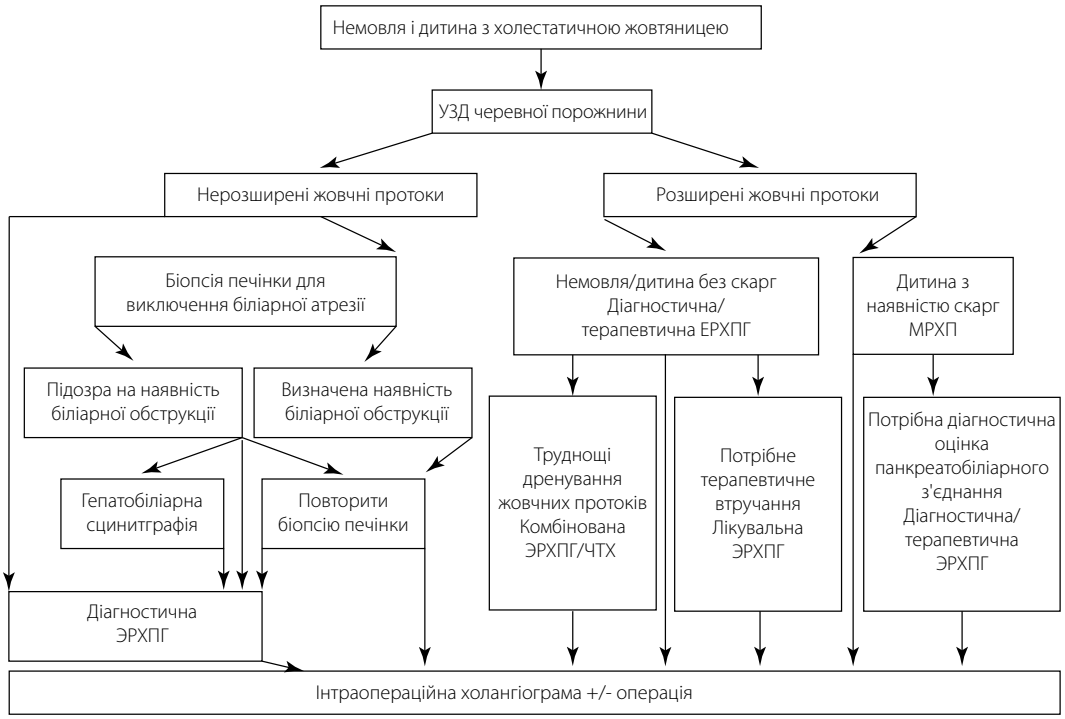

Схема 1. Роль ЕРХПГ в діагностичній і терапевтичній тактиці при холестатичній жовтяниці у немовлят і дітей

PENTAX MEDICAL

На правах реклами

OPTIVISTA

Унікальне поєднання оптичного і цифрового поліпшення якості зображень для вдосконалення діагностики in vivo *за допомогою нового процесора EPK-i7010* new

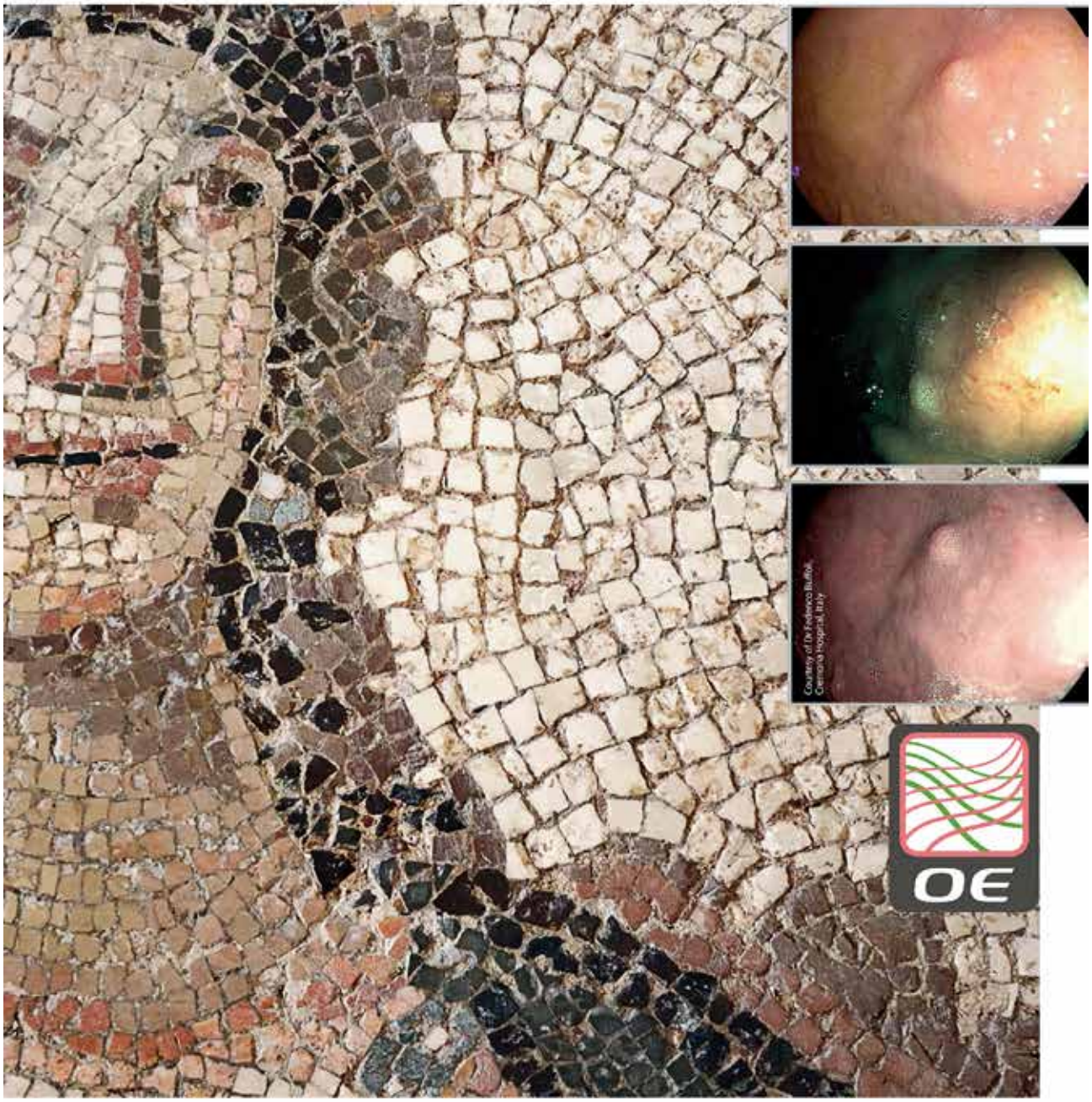

aseca

Представник в Україні ТОВ «АСЕКА»

вул. Євгена Сверстюка, 23, оф. 728, м. Київ 02660

+38 044 503 39 27

e-mail: aseca.ua@gmail.com

www.aseca.com.ua

ТЕХНОЛОГІЇ

Оголошено про схвалення нової ендоскопічної системи

Компанія-новатор CapsoVision Inc., яка виробляє медичні прилади в Силіконовій долині, повідомляє про схвалення FDA 510 (к) для капсульної ендоскопічної системи CapsoCam Plus для дослідження тонкої кишки.

CapsoCam Plus забезпечує новий 360° панорамний бічний огляд тонкої кишки, який використовується для виявлення дрібних утворень кишечника.

Система складається з капсульного ендоскопа, набору для вилучення капсули, системи доступу до даних, а також програмного забезпечення. CapsoCam Plus є єдиною капсульною ендоскопічною системою, яка не вимагає, щоб пацієнти носили приймач під час огляду, і є єдиною системою капсульної ендоскопії, яка забезпечує комплексне 360° зображення.

CapsoCam Plus є капсулою третього покоління CapsoCam. Подібно попередньому поколінню, CapsoCam Plus також використовує систему флеш-пам'яті всередині капсули для зберігання 360° зображень слизових оболонок, зібраних під час дослідження, однак апаратна візуалізація в CapsoCam Plus була перероблена, щоб забезпечити майже в два рази вищу роздільну здатність, ніж у CapsoCam 1 CB.

Джерело: Meddevice

Нові дані про EndoStim®-терапію у лікуванні ГЕРХ

EndoStim розробила революційний мінімально інвазивний пристрій, призначений для забезпечення довгострокового контролю рефлюксу шляхом відновлення нормальної функції стравоходу через нейростимуляцію. Терапія безпосередньо націлена на слабкий або дисфункціональний нижній стравохідний сфінктер (LES) м'яз пацієнта між шлунком і стравоходом, який часто є основною причиною рефлюксу.

Система EndoStim має маркування CE, призначена для пацієнтів з ГЕРХ з тривалістю симптомів 6 місяців або довше і доступна в ряді країн по всій Європі, Латинській Америці і Азіатсько-Тихоокеанському регіоні.

На сьогоднішній день, за даними результатів міжнародного реєстру пацієнтів EndoStim, інформація доступна про 105 пацієнтів в 11 центрах на момент початку дослідження. Результати були представлені професором Joachim Labenz, завідувачем кафедри внутрішньої медицини, Diakonie Klinikum, Зіген (Німеччина), який зазначив: «Відрадно бачити, що безпека і ефективність LES-стимуляції, які показані в міжнародних дослідженнях, підтверджуються також в рутинній клінічній практиці. Особливо цікаво побачити значне поліпшення симптомів, таких як відрижка, рецидивний кашель, рецидивний пневмоніт і зміна голосу, що зазвичай виникають у пацієнтів після неефективної процедури ІПП.

Джерело: PR NewsWire

Нова капсула для тривалого вивільнення ліків.

Дослідники з Массачусетського технологічного інституту (MIT) і лікарні Brigham and Women's розробили нову капсулу лікарського засобу, яка залишається в шлунку протягом двох тижнів після прийому і поступово вивільняє діючу речовину препарату. Цей тип доставки ліків може замінити незручні режими, що вимагають повторних доз, та допомогти подолати одну з основних перешкод для лікування і потенційного усунення таких захворювань, як малярія.

У дослідженні, описаному в листопадовому випуску журналу «Science Translational Medicine», вчені використовували цей підхід для доставки в організм препарату Івермектин, який, на їхню думку, може допомогти в ліквідації малярії. Проте він може бути застосований при багатьох інших захворюваннях, говорить Robert Langer, професор Інституту ім. Девіда Х. Коха і член Інституту Коха інтеграційних досліджень раку при MIT.

Для досягнення результату лікарські засоби повинні бути упаковані в капсулу, яка є досить стабільною, щоб витримати суворі умови шлунка і вивільняти свій вміст протягом тривалого часу. Після вивільнення препарату капсула повинна зруйнуватися і безпечно пройти через травний тракт.

Працюючи з цими критеріями, команда MIT розробила зіркоподібну структуру з шістьма «руками», які можуть бути складені всередину і укладені в гладку капсулу. Молекули лікарської речовини завантажуються в «руки», які зроблені з жорсткого полімеру під назвою полікапролактон. Кожна «рука» прикріплена до гумоподібного корпусу за допомогою з'єднувача, який в кінцевому результаті буде руйнуватися.

Після ковтання капсули кислота в шлунку розчиняє її зовнішній шар, дозволяючи шести «рукам» розгорнутися. Після того як зірка розширюється, вона стає досить великою, щоб залишитися в шлунку і протистояти силам, які зазвичай штовхають об'єкт далі вниз по ШКТ. Проте, вона не є достатньо великою, щоб викликати будь-яку непрохідність в шлунково-кишковому тракті.

Джерело: MIT

Зарубіжний досвід

ТЕРАПЕВТИЧНА ЕНТЕРОСКОПІЯ З ВИКОРИСТАННЯМ НОВОГО ОДНОБАЛОННОГО ЕНТЕРОСКОПА: СЕРІЯ ВИПАДКІВ

ДЖЕРЕЛО: : Endoscopy International Open 2016; 04: E918–E921
Переклад з англійської — Арська Олена

TOM G. MOREELS, NATHALIE KOUINCHE MADENKO, ALAA TAHA, HUBERT PIESSEVAUX, PIERRE H. DEPREZ
УНІВЕРСИТЕТСЬКА КЛІНІКА СЕН-ЛЮК, ГЕПАТО-ГАСТРОЕНТЕРОЛОГІЯ, БРЮССЕЛЬ, БЕЛЬГІЯ

Вступ

Однобалонна ентероскопія (з англ. «**single-balloon enteroscopy**» SBE) стала доступною з 2007 року. Ця методика дозволяє проводити глибоку ентероскопію і навіть ендоскопічну ретроградну холангіопанкреатографію (ЕРХПГ) у хворих зі зміненою анатомічною будовою кишечника. Проте, через тонкий калібр (9,2 мм) комерційно доступної моделі SIF-Q180 SBE, робочий канал обмежується 2,8 мм. Це може робити введення додаткових катетерів важким, викликаючи занадто багато тертя, особливо коли ентероскоп знаходиться в зігнутому положенні. Крім того, SIF-Q180 SBE не має додаткового каналу для подачі води. Отже, робочий канал повинен бути очищений, для того щоб використовувати його для подачі води для промивання.

Останнім часом була розроблена вкорочена модель терапевтичного SIF-Y0004 SBE (152 см) з робочим каналом 3,2 мм і додатковим каналом подачі води, що дозволяє проводити ЕРХПГ у хворих після формування короткої петлі по Ру (***Roux-en-Y***). Ці пристосування вже були вбудовані в 200-см XSIF-180JY SBE прототип з робочим каналом 3,2 мм і додатковим каналом подачі води без збільшення зовнішнього діаметра ентероскопа (Зображення 1). Ці характеристики можуть поліпшити терапевтичне застосування SBE, а також у пацієнтів зі зміненою анатомічною будовою після формування анастомозу по Ру (***Roux-en-Y***).

Пацієнти і методи

Ми оцінювали XSIF-180JY SBE протягом 2 місяців (січень і лютий 2016 р.). Дані по всіх процедурах були зібрані ретроспективно.

В цілому виконано 16 процедур SBE у 14 пацієнтів протягом періоду дослідження. У 12 хворих 14 процедур було виконано з терапевтичними намірами, і ці дані використані для подальшого аналізу. Модель ентероскопа XSIF-180JY SBE використовувалася зі звичайною комерційно доступною зовнішньої трубкою ST-SB1 і блоком управління балона OBCU. Всі процедури були виконані в положенні лежачи на спині під загальною анестезією з інтубацією трахеї і інсуфляцією CO2.

Флюороскопія проводилася при наявності показів. Ми проаналізували покази і терапевтичний успіх SBE з використанням XSIF-180JY і визначили переваги більшого робочого каналу і додаткового каналу для подачі води. Були використані наступні додаткові катетери: Olympus прототипи (Olympus Medical Systems Corp., Японія) — катетер для канюляції (PR-Y0001), сфінктеротом (KD-Y0005), балон для екстракції (B-Y0003), кошик для екстракції (FG-Y0003) і стент-пушер (MAJY0025-1); Boston Scientific (Ірландія) — провідник (0.025 дюйма 450 cm Jagwire Guidewire ST), дилатаційний балон (8-10 мм CRE Microvasive), петля для поліпектомії (Captivator), щипці для біопсії (Radial Jaw 4); Cook Medical (Ірландія) — пластиковий біліарний



Зображення 1. Відмінності між комерційно доступною моделлю SIF-Q180 SBE і XSIF-180JY SBE прототипом: XSIF-180JY має більший робочий канал (велика стрілка) 3,2 мм калібр і додатковий канал для подачі води (маленька стрілка).

стент (7 Fr), кровоспинні кліпси (Instinct Endoscopic Hemoclip), ін'єкційна голка від Prince Medical (Франція).

Результати

Співвідношення чоловіків/жінок становило 3/9 (25/75%) із середнім віком 50 років (діапазон 8-87). Основним показом був холангіт у 10 хворих зі зміненою анатомічною будовою тонкої кишки після формування анастомозу по Ру (***Roux-en-Y***).

В цілому було успішно виконано 12 ЕРХПГ восьми пацієнтам з короткою петлею по Ру і біліарним анастомозом (операція з накладенням біліоентерального анастомозу), ***Roux-en-Y*** трансплантацією печінки і ***Roux-en-Y*** операцією Уіппла або інтактним сосочком (гастректомія по Ру) та двом пацієнтам з довгою петлею по Ру і неушкодженим сосочком (обхідний анастомоз шлунка по Ру). У всіх 10 пацієнтів була досягнута система жовчовивідних шляхів, і ЕРХПГ виконана успішно.

Холангіт через стеноз біліарного анастомозу або через каміння в жовчовивідних шляхах був показом до проведення ЕРХПГ у пацієнтів із зміненою анатомією після операції по Ру. У разі біліарного стенозу канюляцію проводили з використанням PR-Y0001 канюляційного катетера і 0.025-дюймового провідника, який був введений в систему жовчних шляхів. Потім канюляційний катетер був замінений по провіднику на 8- до 10-мм дилатаційний балон, щоб виконати прогресивне розширення анастомозу під контролем рентгеноскопії та ендоскопії. Балон був заповнений контрастом для оцінки повної дилатації стенозу. У випадку з нативним сосочком, канюляцію проводили з використанням PR-Y0001 катетера з 0.025-дюймовим провідником. Потім канюляційний катетер був замінений на KD-Y0005 сфінктеротом над провідником, і була проведена сфінктеротомія.

При наявності показів пацієнтам проводили екстракцію каменів з використанням B-Y0003 балона для екстракції. У 2-х пацієнтів використовували FG-Y0003 кошик для екстракції, щоб очистити загальну і внутрішньопечінкову жовчні протоки від декількох каменів. У 4-х пацієнтів встановлені 1, 2 або 7 Fr пластикові стенти, які були введені по провіднику за допомогою MAJ-Y0025-1 стент-пушера, щоб поліпшити дренаж жовчних шляхів після балонної дилатації анастомозу жовчних протоків або після сфінктеротомії. Одному з пацієнтів з обхідним анастомозом шлунка проведена SBE ЕРХПГ, тому що при біліарній обструкції діагностована ампулома. Була виконана сфінктеротомія і установка пластикового стента з біопсією для підтвердження діагнозу. Ендоскопічне видалення ампуломи все ще обговорюється.

Введення і використання допоміжних катетерів через 3,2-мм робочий канал було можливим без надмірного тертя, навіть з кінчиком ентероскопа в положенні ретрогляду (Зображення 2). У 2-х пацієнтів з біліоентеральним анастомозом, ускладненим наявністю жовчних каменів, анастомоз був розширений до 10 мм, дозволяючи подавати струмінь води в канал для вимивання каменів з жовчних проток в кишку без необхідності використання балона для екстракції або кошика. При використанні кошика для вилучення, камені були видалені з нього за допомогою каналу для подачі води (Зображення 3). 7 Fr пластикові стенти були легко введені без надмірного тертя. Цю процедуру проводили за допомогою сфінктеротома всередині 3,2-мм робочого каналу (Зображення 4).

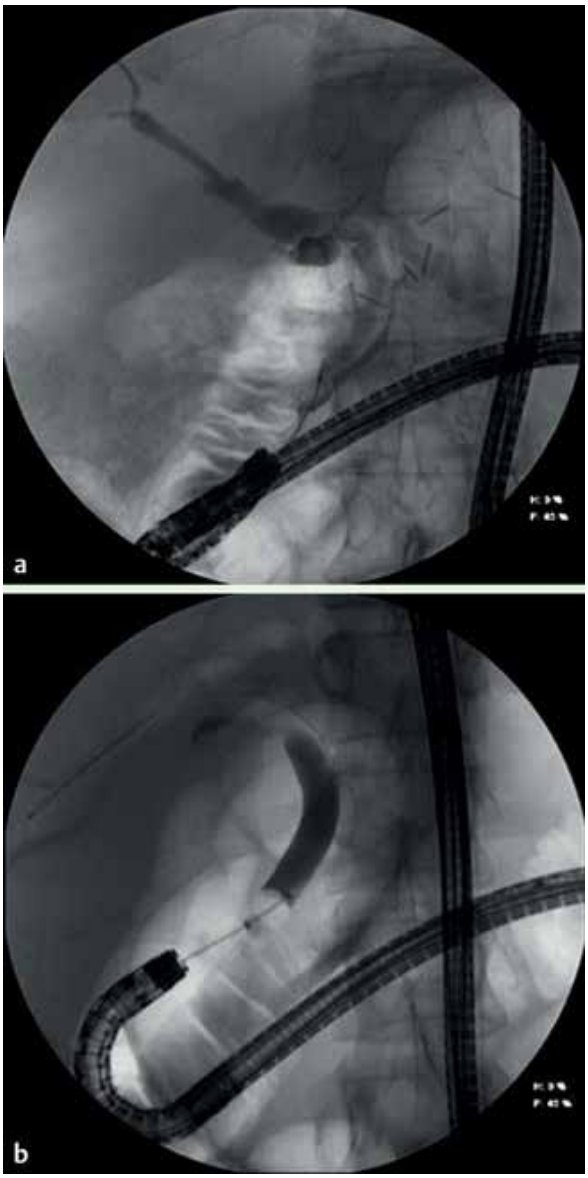

Зображення 2. Холангіографія з використанням XSIF-180JY в положенні ретрофлексії у хворого з формуванням петлі короткого типу по ***Roux-en-Y*** і тотальною гастректомією (a) і довгою петлею по ***Roux-en-Y*** і обхідним анастомозом шлунка (b). Завдяки більшому робочому каналу, введення канюляційного катетера (a) або балона для екстракції (b) було можливим без надмірного тертя.

Зарубіжний досвід

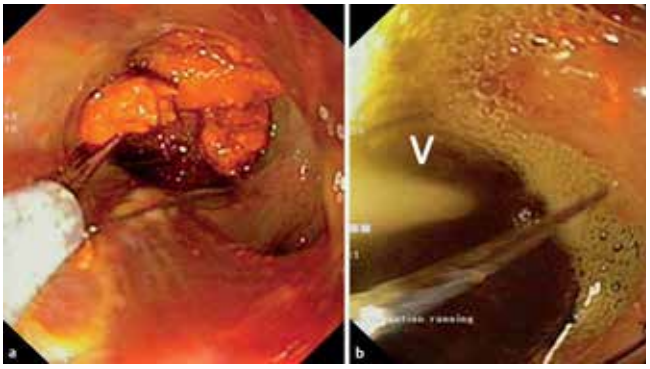

Зображення 3. Ілюстрація користі від додаткового каналу для подачі води: очищення від множинних жовчних каменів (a) з кошика за допомогою каналу для подачі води (стрілка) (b)

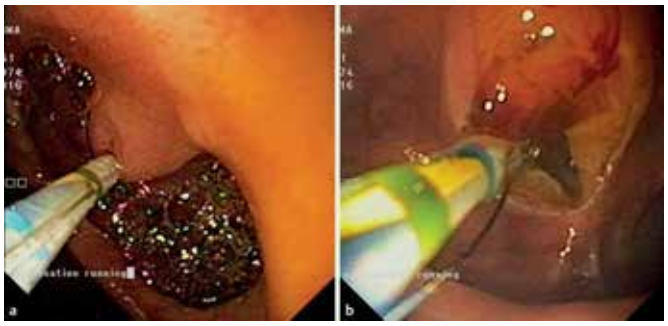

Зображення 4. Ілюстрація ротаційності катетера сфінктеротома (a) за годинниковою стрілкою всередині робочого XSIF-каналу 180JY для того, щоб правильно зорієнтувати напрямок ріжучого дроту на рівні сосочка (дистальний підхід) (b)

Одне ускладнення було виявлено під час ЕРХПГ у 87-річного пацієнта після тотальної резекції шлунка по ***Roux-en-Y*** з холангітом через каміння в загальній жовчній протоці. Була виконана сфінктеротомія з використанням провідника, що призвело до інтенсивної артеріальної кровотечі. Початковий гемостаз був досягнутий після місцевої ін'єкції в підслизову 4 см3 1/100000 адреналіну. Тим не менш, через 2 дні у пацієнта виникла мелена, і рівень гемоглобіну знизився до 2 г/дл. Невідкладну SBE проводили з використанням XSIF-180JY, при якій підтвердився рецидив кровотечі на місці недавньої сфінктеротомії. Кров і згустки легко змилися за допомогою додаткового каналу для подачі води і катетера типу голки в робочому каналі. Ще раз була виконана місцева ін'єкція 4 см3 1/100000 адреналіну, і кровотечу вдалося зупинити.

1 антеградну і 1 ретроградну терапевтичні процедури SBE було виконано через патологію кишечника. Кілька поліпектомій проведено в порожній кишці у пацієнта з підозрою на синдром Пейтца-Єгерса від дистальної порожньої до дванадцятипалої кишки. Всі поліпи були ендоскопічно вилучені і витягнуті для гістологічного аналізу шляхом видалення ентероскопа з поліпом, залишаючи роздуту зовнішню трубку на місці. Витяг поліпів розміром >20 мм виконується через зовнішню трубку. Після кожної поліпектомії ентероскоп знову вводять в зовнішню трубку для виконання наступної операції. Для запобігання кровотечі або перфорації встановлені ротаційні гемокліпси, щоб закрити дефект слизової після поліпектомії. Введення і обертання катетера гемокліпси було можливим з використанням XSIF-180JY SBE. У 1 пацієнта з хворобою Крона ретроградна SBE була успішно виконана для розширення 2 см стриктури клубової кишки.

Обговорення

Балонна ентероскопія стала золотим стандартом для виконання терапевтичної ендоскопії в тонкій кишці. Це дозволяє провести практично всі звичайні терапевтичні втручання на рівні тонкої кишки, а також ЕРХПГ у пацієнтів зі зміненою анатомічною будовою. Тим не менш, на даний час доступні одно- і дво- балонні ентероскопи з робочою довжиною 200 см, які мають робочий канал тільки 2,2 мм (EN-450P5/20 DBE) або 2,8 мм (EN-450T5 DBE, SIF-Q180 SBE), що робить використання аксесуарів важким або навіть неможливим.

Щоб поліпшити терапевтичне застосування, Olympus розробила XSIF-180JY однобалонний ентероскоп з робочим каналом 3,2 мм і додатковим каналом для води без збільшення зовнішнього діаметра пристрою (9,2 мм). Таким чином, цей новий ентероскоп можна використовувати зі звичайною зовнішньої трубкою CT-SB1 і OBCU-блоком управління балона. Більший робочий канал обмежує тертя при введенні додаткових катетерів і полегшує їх використання. Канал для подачі води дозволяє провести промивання просвіту кишечника або навіть системи жовчних протоків з допоміжним катетером усередині робочого каналу для терапевтичного втручання.

Ми оцінювали цей недавно розроблений SBE протягом 2-х місяців.

Ми зробили 14 терапевтичних процедур з використанням нового прототипу ентероскопа XSIF-180JY SBE, який показав свої переваги. Всі процедури були успішними без ускладнень за винятком одного випадку, в якому була необхідна ендоскопічна зупинка кровотечі після сфінктеротомії. Всі процедури були зроблені з терапевтичною метою. Найбільш частим показанням до ЕРХПГ (86%) була змінена анатомічна будова після операції.

АНОНСИ ТА ОГОЛОШЕННЯ

5-9 грудня

Пройде IV Московський міжнародний Всеросійський фестиваль ендоскопії та хірургії. Будуть представлені передові досягнення в ендоскопії, хірургії, інтервенційних методах діагностики та лікування. Очікується 1000 учасників. Місце проведення: Інститут хірургії ім. А В Вишневського, Москва (РФ), вул. Большая Серпуховская, буд. 27. e-mail оргкомітету: Ygstarkov@gmail.com

8-9 грудня

В Каїрі (Єгиет) відбудеться 9th Hepatology and Gastroenterology Post-Graduate Course
В рамках форуму будуть читатися лекції і пройдуть практичні майстер-класи.
Програма заходу за посиланням.
Контактна інформація

19-20 грудня

Пройде Amsterdam Live Endoscopy
Це одна з провідних спеціалізованих подій в Європі транслюється наживо і збирає близько 500 учасників щороку. У центрі уваги зустрічі — демонстрація висококваліфікованих ендоскопічних технік, а також огляд майбутніх методів лікування пацієнтів із захворюваннями шлунково-кишкового тракту. В рамках конференції буде проведено сателітний симпозіум і можлива публікація тез, інформація за посиланням: www.epgs.nl
Гості заходу: Lars Aabakken (Осло, Норвегія), Michael Bourke (Сідней, Австралія), Jacques Devière (Брюссель, Бельгія), Greg Ginsberg (Філадельфія, США), Horst Neuhaus Дюссельдорф, Німеччина), Erik Schoon, (Ейндховен, Нідерланди), Siwan Thomas -Gibson (Лондон, Великобританія).
Місце проведення: Okura hotel, Амстердам
Реєстрація.

Вакансії

Клініка Przychodnia Termedica Poznań (Piątkowo) м.Познань (Польща) пропонує роботу за контрактом доктору-ендоскопісту за спеціалізацією «гастроскопія і колоноскопія».
Зацікавленим фахівцям звертатися по електронній пошті зі сторінки (посилання).

Лікарські секрети

Як поліпшити показник виявлення аденом під час колоноскопії?

Neil Gupta

Центр здоров'я травного тракту, інтервенційної ендоскопії, відділення медицини, відділення гастроентерології, Медичний центр університету Лойола, Мейвуд, Іллінойс

Чим вищий у ендоскопіста показник виявлення аденом (ADR), тим менший ризик розвитку інтервального колоректального раку (КРР), КРР в пізній стадії і КРР зі смертельним наслідком.

Крок 1. Щоб поліпшити ADR, ви повинні оцінити якість підготовки кишечника ваших пацієнтів до процедури. Якщо вам важко зробити це, потрібно почати використовувати перевірену шкалу оцінки якості підготовки кишечника під час колоноскопії і документувати якість підготовки кишечника для кожної процедури. Більшість програм для створення ендоскопічних висновків обстеження вже пропонує цю опцію в своїх системах.

Після того як ви стали записувати якість підготовки кишечника при кожній колоноскопії з використанням стандартизованої шкали, наступним кроком є практика регулярного моніторингу відсотка колоноскопій з адекватною підготовкою кишечника.

Якщо в більшості колоноскопій (>85%) відзначається адекватна підготовка кишечника, і ваш ADR все ще залишається низьким, то потрібно розглядати додаткові фактори, що впливають на нього.

Зведення до мінімуму часу між завершенням підготовки кишечника і початком процедури показало поліпшення якості підготовки кишечника. Це часто досягається за рахунок використання поділу дози препарату, але також може бути досягнуто і прийомом препарату в цей самий день у пацієнтів, які проходять колоноскопію в другій половині дня.

Крок 2. Якщо час виведення колоноскопа у вас постійно становить <6 хвилин за умови відсутності поліпів, значить потрібно використовувати більше часу для детального обстеження стінок кишки на наявність поліпів, щоб збільшити ADR.

Крок 3. Є кілька прийомів поліпшення навичок ендоскопіста: застосування ретрофлексії для дослідження правої половини товстої кишки (якщо вам незручно проводити ретрофлексію в сліпій кишці, то потрібно провести звичайний огляд двічі); динамічна зміна положення пацієнта для обстеження звивистих частин кишки; використання води під час ендоскопії.

Крок 4. Використання різних допоміжних технологій/пристроїв для збільшення ADR, таких як хромоендоскопія, i-scan, а також для збільшення огляду за складками кишки — Endocuff Vision (Arc Medical, Leeds, England), EndoRings (US Endoscopy, Mentor, OH), FUSE Full Spectrum Endoscopy (EndoChoice, Alpharetta, GA).

Фото номеру

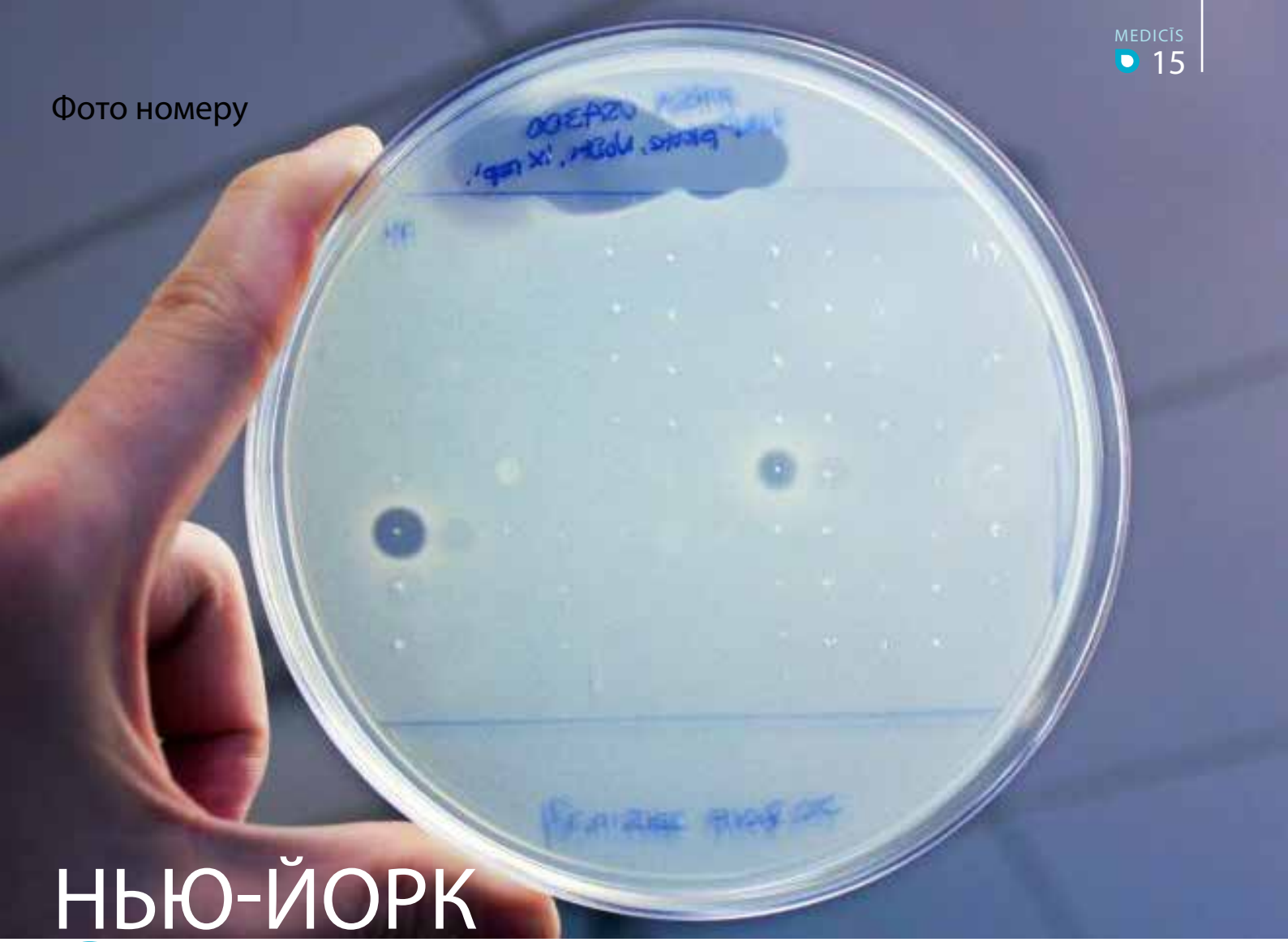

НЬЮ-ЙОРК США

ДОСЛІДНИКИ ВІДКРИВАЮТЬ НОВІ АНТИБІОТИКИ ШЛЯХОМ ВІДБОРУ ЧЕРЕЗ МІКРОБІОМ ЛЮДИНИ

Команда на чолі з керівником лабораторії генетично кодованих малих молекул з Університету Рокфеллера в Нью-Йорку використовувала спеціалізоване програмне забезпечення для сканування сотні геномів кластерів генів бактерій, які знаходяться в людському тілі, щоб отримати основу багатьох антибіотиків — молекули, відомі як нерібосомальні пептиди.

Шляхом випробувань цих сполук проти патогенів людини, дослідники успішно ідентифікували два тісно пов'язаних антибіотика, які вони назвали ***humimycin A*** і ***humimycin B***. Обидва зустрічаються в родині бактерій під назвою ***Rhodococcus***, які раніше не виробляли нічого схожого на ***humimycins*** при культивуванні за допомогою традиційних лабораторних методів. Ці антибіотики виявилися особливо ефективними при стрепто- і стафілококових інфекціях, при яких часто виникає резистентність до антибіотиків.