Листопад 2016 випуск №11

Наступний випуск — 17 листопада 2016 року

Medicis

Невідкладна транскатетерна артеріальна емболізація для досягнення успішного гемостазу у 2-річного хлопчика при кровотечі з виразки, пов'язаної з норовірусною інфекцією

сторінка 9

Електромагнітна навігаційна бронхоскопія: клінічне використання в діагностиці раку легень

сторінка 4

НОВИНИ

МОЗ планує продовжити держзакупівлі у Crown Agents

Міністерство охорони здоров'я України підписало угоду про закупівлю лікарських засобів і виробів медичного призначення за кошти держбюджету 2016 року з британським закупівельним агентством Crown Agents. Найближчим часом буде уточнено, за якими програмами і на яку суму будуть здійснюватися закупівлі.

Нагадаємо, що 6 листопада 2015 року агентство підписало контракт з Міністерством охорони здоров'я на закупівлю і поставку ліків за програмою лікування дитячої та дорослої онкології на суму $32 млн.

«У рамках цієї програми Crown Agents завершило 92% всіх поставок, інші повинні бути завершені до 7 грудня 2016 року. Поставки 314 номенклатурних позицій здійснюються з боку 29 підприємств, 45% з яких — прямі виробники», — відзначають в Crown Agents.

Однак такі дані свідчать про те, що 55% закупівель, всупереч очікуванням МОЗ, не проходять безпосередньо у виробників, а, отже, можуть мати місце закупівлі через посередників, що підвищує вартість препаратів.

Це вже третій договір з чотирьох, яке Міністерство охорони здоров'я підписало з міжнародними організаціями, щоб запустити процес закупівель лікарських засобів та медичних препаратів за кошти держбюджету 2016 року.

Джерело: За матеріалами Інтерфакс-Україна, Уніан

У МОЗ знайшли спосіб фінансування системи медстрахування

МОЗ України пропонує фінансувати систему медичного страхування із загального податку, повідомив заступник міністра охорони здоров'я Павло Ковтонюк на прес-конференції. При цьому він зазначив, що загальні податки платять всі проживаючі в країні громадяни, в тому числі ті, що працюють в тіньовому секторі. «Тому ми віримо, що для України найкращим способом є використання загального податку як інструменту збору коштів від громадян», — вважає він.

Як повідомлялося, в Україні перехід на страхову медицину почнеться в 2017 році і триватиме до 2020 року. Трансформація стартує з запуску сімейної медицини європейського зразка на базі існуючої первинної ланки української системи охорони здоров'я.

Джерело: Інтерфакс-Україна

Генпрокуратура зайнялася чиновниками МОЗ

Генпрокуратура проводить досудове розслідування службової недбалості посадових осіб МОЗ при проведенні вакцинації, зокрема, за фактом неефективного використання вакцини для боротьби з поліомієлітом, наданої Україні в якості гуманітарної допомоги від уряду Канади в 2015 році. Йдеться про вчинення кримінального правопорушення, передбаченого ч. 2 ст. 367 Кримінального кодексу України — службова недбалість, що спричинила тяжкі наслідки. Воно карається позбавленням волі на строк від 2 до 5 років з позбавленням права обіймати певні посади чи займатися певною діяльністю на строк до 3 років та зі штрафом від 250 до 750 неоподатковуваних мінімумів доходів громадян.

На даний момент суд задовольнив клопотання слідства про отримання дозволу на доступ до документів, які знаходяться у володінні ДП «Державний експертний центр МОЗ України» для проведення слідчих дій.

Джерело: Аптека

В.о. міністра охорони здоров'я Уляна Супрун живе на проценти від внесків

Про це свідчать дані її електронної декларації за 2015 рік, оприлюдненій у відкритому доступі на сайті Національного агентства з питань запобігання корупції.

За минулий рік Уляна Супрун за основним місцем роботи заробила лише 36 тис. грн., ще 93 тис. (не вказано яких саме грошових одиниць) склали відсотки в швейцарській фінансовій компанії UBS Financial Services.

В Україні у керівника МОЗ не так багато фінансових заощаджень: майже 29 тис. грн. А ось за кордоном куди більше. В неї з чоловіком розміщено 3,87 млн. доларів в UBS Financial Services, ще майже 460 тис. доларів розміщених в цій же компанії складають пенсію в.о. міністра, і близько 55 тис. доларів, спільних з чоловіком, розміщені в великих американських банках.

Джерело: НАЗК

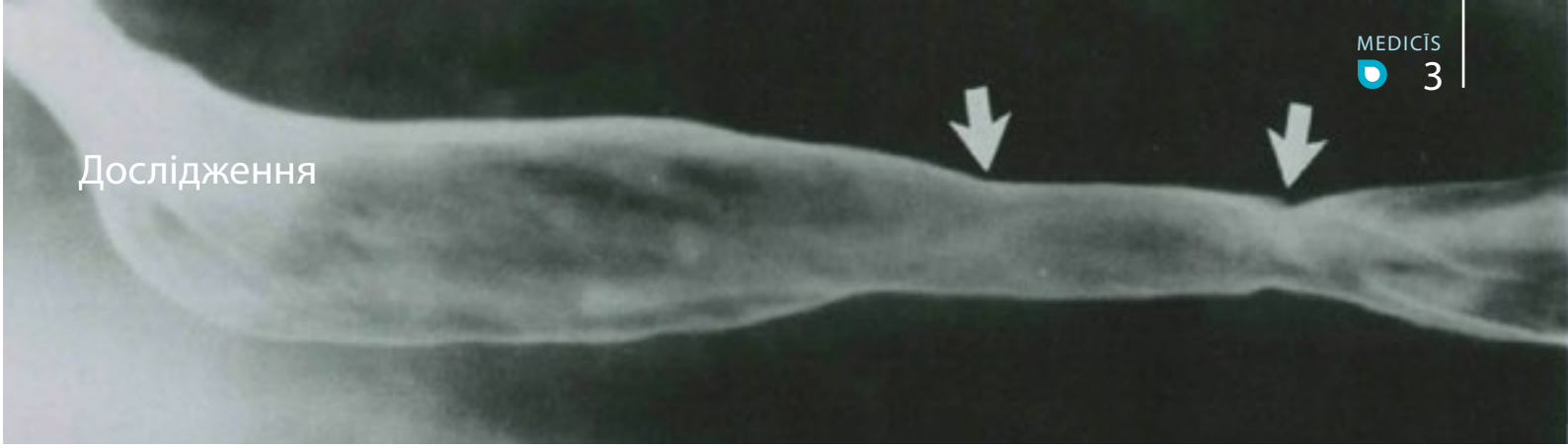

НЕСПОДІВАНИЙ ЗВ'ЯЗОК МІЖ СТРАВОХОДОМ БАРРЕТТА І РАННІМ РАКОМ ШЛУНКОВО-КИШКОВОГО ТРАКТУ

ДЖЕРЕЛО: Endoscopy Suite
Переклад з англійської – Климюк Юрій

Дослідники виявили, що діагноз стравоходу Барретта пов'язаний з наявністю раку шлунка на ранній стадії за межами шлунково-стравохідного з'єднання. Несподівані результати, отримані з ретроспективного аналізу поліетнічної і багаторасової когорти пацієнтів в міській лікарні, були представлені лікарем James W. Freston на конференції Американської гастроентерологічної асоціації в 2016 році.

Як зазначила провідний автор Shailja C. Shah, доктор медичних наук, гастроентеролог, співробітник Школи медицини гори Синай в Нью-Йорку, стравохід Барретта, як відомо, іноді прогресує в аденокарциному стравоходу, але його зв'язок з раком шлунка некардіальних відділів не був добре вивчений.

Лікар Stuart Spechler з південно-західного медичного Центру в Далласі говорить, що знайти зв'язок між цими двома патологіями дивно хоча б тому, що інфекція Helicobacter Pylori є основним фактором ризику розвитку раку шлунка, в той час як, згідно з дослідженнями, люди з хелікобактерною інфекцією є менш схильними до розвитку стравоходу Барретта і пов'язаних з ним видів раку.

Щоб вивчити це питання більш детально, Shah і її колеги провели ретроспективний аналіз 108 пацієнтів з раком шлунка некардіальних відділів, які мали ендоскопічні дані, доступні в період між 2008 і 2016 роками в лікарні Маунт Синай в Нью-Йорку. Дев'ять з цих пацієнтів (8,3%) мали підтверджений діагноз стравоходу Барретта. Не було ніякої різниці у віці або расової/етнічної приналежності пацієнтів, які мали це захворювання.

У семи пацієнтів (77%) із стравоходом Барретта була 0 або I стадія в порівнянні з 40% (40/99) пацієнтів без діагнозу стравоходу Барретта (P=0,02). У жодного з пацієнтів зі стравоходом Барретта не було дисплазії чи аденокарциноми стравоходу, або шлунково-стравохідного з'єднання.

Тільки 7,4% від загальної когорти пацієнтів були інфіковані H. Pylori, яка має неясний зв'язок зі стравоходом Барретта, але пов'язана з підвищеним ризиком розвитку раку шлунка некардіальних відділів. Аналіз не виявив істотного зв'язку між інфекцією H. Pylori і наявністю або відсутністю стравоходу Барретта.

Shah зазначила, що дослідження не визначило показань до ендоскопії верхніх відділів ШКТ, що є істотним обмеженням. «Може бути, що ми виявляємо некардіальний рак шлунка при ендоскопії верхніх відділів шлунково-кишкового тракту, тому що пацієнти мають шлунково-кишкові симптоми, а не тому, що існує фізіологічна кореляція, — сказала вона. — Більшість пацієнтів в когорті були білими чоловіками, які демографічно, як правило, пов'язані із стравоходом Барретта».

Лікар Spechler погодився, що ендоскопічний скринінг пацієнтів з наявністю симптомів був вірогідним поясненням виявленого зв'язку, так як люди, які мають шлунково-кишкові симптоми, більш ймовірно будуть проходити скринінгову ендоскопію. «Виявлення зв'язку між пухлиною, яка зазвичай пов'язана з H. Pylori і патологічним станом, проти якого H. Pylori має захисну функцію, є несподіваним», — сказав л-р Spechler.

Він зазначив, що результати цього невеликого дослідження не мають безпосереднього клінічного застосування на даний момент, але це цікаве спостереження, яке вимагає подальшого вивчення.

Потрібні великі проспективні дослідження, щоб підтвердити ці результати. Якщо наступні результати підтвердять, що виявлення раку шлунка на ранній стадії було епізодичним при наявності класичних симптомів рефлюксу, то може бути запропоновано скринінгове обстеження для осіб з високим ризиком розвитку раку шлунка. Якщо він буде діагностований раніше, то матиме більший потенціал для лікування.

До групи ризику належать іммігранти з регіонів з високою поширеністю раку шлунка або їхні діти, довгострокові курці і люди з сімейним анамнезом раку шлунка.

ЕЛЕКТРОМАГНІТНА НАВІГАЦІЙНА БРОНХОСКОПІЯ: КЛІНІЧНЕ ВИКОРИСТАННЯ В ДІАГНОСТИЦІ РАКУ ЛЕГЕНЬ

Джерело: Lung Cancer: Targets and Therapy
2016: №7, p. 111–118
Переклад з англійської – Климюк Юрій

Luis M Seijo,
Відділення пульмонології, Центр біомедичних досліджень та респіраторних захворювань Мадрид, Іспанія

Вступ

Поодинокі легеневі вузлики (SPN) часто зустрічаються випадково на рентгенограмі грудної клітки або комп'ютерній томографії (КТ). Щороку в США діагностується близько 150 000 вузликових утворень легень. Поява скринінгового КТ дослідження раку легень з низькою дозою опромінення означає, що лікарі зіткнуться з віртуальною лавиною вузликових утворень, які потрібно буде проаналізувати, хоча для деяких з них будуть необхідні інвазивні втручання.

Вибір діагностичної процедури залежить від побажань пацієнта і досвіду практикуючого лікаря, а також наявних ресурсів. Багато лікарів твердо переконані, що негайна хірургічна резекція може бути кращим вибором для багатьох пацієнтів з резектабельними вузликовими утвореннями, так як негативна прогностична цінність отримання діагнозу доброякісної пухлини за допомогою малоінвазивних методів не є прийнятною в цій ситуації. Агресивна діагностична тактика може привести до проведення багатьох інвазивних процедур при доброякісних вузликових утвореннях. Крім того, пацієнти з підозрілими утвореннями в легенях часто є людьми похилого віку та курцями з супутнім ХОЗЛ, серцево-судинними захворюваннями або іншими коморбідними станами, і хірургічне втручання у таких пацієнтів не є виправданим.

Трансторакальна голкова біопсія (TTNA) під контролем КТ та пункційна біопсія є мінімально інвазивними альтернативами бронхоскопії або хірургічному втручанню. Черезшкірна біопсія є золотим стандартом для мінімально інвазивної діагностики периферичних утворень і залишається найбільш поширеним методом при наявності утворення проміжного розміру з діагностичною точністю 90%. Чутливість TTNA для раку легень становить 80-95%, а специфічність — 50-88%. Найбільшим недоліком є ризик пневмотораксу, і в недавньому дослідженні на підставі більш 15000 процедур повідомляється про виникнення цього ускладнення у 15% пацієнтів, а також про значні кровотечі у 1% пацієнтів. Ризик зростає в 11 разів, якщо діаметр вузлового утворення становить менш ніж 20 мм, а також зі збільшенням відстані від вузлика до плевральної поверхні. У 68% пацієнтів, оперованих з діагнозом доброякісної пухлини, отриманому при TTNA, надалі діагностують рак.

Роль звичайної бронхоскопії при раку легень

Останні досягнення в галузі ендобронхіального ультразвукового дослідження потіснили бронхоскопію з позиції основного методу в діагностиці та стадіюванні хворих з розповсюдженою формою раку легені. Звичайна бронхоскопія, однак, має багато обмежень при діагностиці легеневих вузликів. Техніка часто ґрунтується на методиці «наосліп» або на методиках під контролем флюороскопії, таких як бронхоальвеолярний лаваж, використання щіточок для цитології, голкової аспірації або щипців для біопсії певного вузлика. Гнучка бронхоскопія неоціненна в діагностиці ендоскопічно видимих або дифузних захворювань, в тому числі лімфангіту при поширенні пухлин в легенях, але успішний забір зразка тканини вузликів легень залежить від розміру і їх локалізації. Крім того, діагностичні бронхоскопи мають робочі канали малого калібру, так що діагностичні зразки часто бувають малого розміру. Наявність артефактів і відсутність швидкої оцінки відібраних зразків тканини на місці обмежують діагностичні можливості.

Основними перевагами звичайної бронхоскопії при обстеженні пацієнтів з підозрою на рак легені є її відмінний профіль безпеки і широка доступність. Серйозні ускладнення зустрічаються рідко і, як правило, не перевищують 1%. За підсумками більш ніж 20000 обстежень було повідомлено тільки про три смертельні випадки. Частота виникнення пневмотораксу є набагато нижчою, ніж після TTNA, і становить менше 5%. Незважаючи на це, пацієнтам з підозрою на периферичний рак легень потрібно провести трансбронхіальну біопсію, техніка якої є причиною 73% всіх серйозних ускладнень, пов'язаних з процедурою.

На жаль, незважаючи на профіль безпеки, звичайна бронхоскопія дає недостатні можливості для діагностики малого периферичного утворення. Керівництво Американського коледжу пульмонологів (ACCP) не рекомендує проведення звичайної бронхоскопії для оцінки невеликих легеневих утворень, якщо немає певного зв'язку бронха з цим утворенням

(з англ. «Bronchus sign»). Великі злоякісні вузлики, розташовані близько до воріт легені, більше підходять для звичайної бронхоскопії. Результати можуть поліпшуватися при використанні рентгеноскопії, але утворення <2 см в діаметрі часто залишаються пропущеними. Крім того, рентгеноскопія є не тільки обтяжливим методом, а й вимагає вживання заходів радіаційної безпеки і професійної підготовки, а також більше місця, ніж доступно в стандартному приміщенні для проведення бронхоскопії, що і продовжує процедуру.

Звичайну бронхоскопію можна використовувати для доопераційної оцінки у пацієнта з обмеженою стадією периферичного раку легенів. Іспанське товариство торакальних хірургів рекомендує використовувати звичайну бронхоскопію в обраній групі хворих з підозрілими легеневими вузликовими утвореннями, які є кандидатами для операції. За результатами проспективного європейського дослідження встановлено, що показник діагностичного успіху при проведенні передопераційної бронхоскопії становить 41%, що може призвести до змін хірургічної тактики в значній кількості випадків.

Нарешті, скринінг раку легенів є новим викликом для звичайної бронхоскопії, так як в цьому випадку діагностують рак легенів менш ніж 2 см в діаметрі. Van't Westeinde та ін. недавно повідомили про результати використання гнучкої бронхоскопії в оцінці легеневих вузликів, виявлених при скринінгу раку легенів. Середній розмір утворень, виявлених в цьому дослідженні, не перевищував 15 мм, і загальна чутливість бронхоскопії склала всього 13,5%. Що ще більш важливо, хірургічна резекція була необхідна 95% пацієнтів, що є сильним аргументом на користь стратегії «прямо до операції» (таблиця 1).

Електромагнітна навігаційна бронхоскопія

Електромагнітна навігаційна бронхоскопія (ENB) була розроблена, щоб подолати недоліки звичайної бронхоскопії при дослідженні на периферії легені. Застосування ENB показано для діагностики периферичних легеневих вузликів і медіастінальної лімфаденопатії, хоча широке використання ендобронхіального ультразвукового дослідження вплинуло на те, що цю методику використовують в окремих випадках при обстеженні центральних дихальних шляхів. Процедура забирає більше часу в порівнянні зі звичайною бронхоскопією, враховуючи планування перед процедурою і моделювання, а також фактичне втручання, але, ймовірно, вона є більш безпечною, обмежуючи ризик пневмотораксу та кровотечі. Ті, хто зараз використовує цю технологію, покладаються на ENB для пацієнтів високого ризику з дрібними або середнього розміру вузликовими утвореннями в якості альтернативи проведенню операції або TTNA під контролем КТ. Протипокази до ENB аналогічні тим, які описані для звичайної бронхоскопії в центрах, де практикують проведення седації. Деякі центри виконують ENB під загальним наркозом і повинні брати це до уваги при відборі пацієнтів високого ризику для даної процедури.

ENB заснована на платформі, подібній системі глобального позиціонування (з англ. «Global Positioning System-like frame work»), але замість використання супутникового сигналу, використовується електромагнітне поле для точного визначення розташування керованого зонда всередині пацієнта. Система ENB складається з чотирьох основних компонентів: вищезгаданого електромагнітного поля і керованого зонда, також відомого як пересувний провідник, розширеного робочого каналу (EWC) і ліцензійного програмного забезпечення. Процедура може бути виконана з проведенням седації або загальної анестезії, але рідко у пацієнта в повній свідомості, так як постійний рух, швидкі дихальні рухи та кашель можуть перешкоджати нормальній навігації і/або забору зразків тканини. У нашій клініці ми, як правило, виконуємо ENB під седацією з комбінацією мідазоламу і фентанілу.

Планування процедури

Всі процедури ENB вимагають ретельного планування. Дані нещодавно проведеної КТ грудної клітки з певною товщиною зрізу і інтервалом зберігаються на диску і відображаються в модулі планування на портативному комп'ютері. Під час планування програмне забезпечення створює віртуальну бронхоскопічну реконструкцію дихальних шляхів пацієнта і аксіальні, коронарні та саггитальні зображення грудної клітки пацієнта, якими повинен керувати оператор, щоб генерувати ряд орієнтирів та цілей. Після завершення планування, файл, який містить всю необхідну інформацію, зберігається на USB-накопичувачі, який потім вставляється в пристрій для бронхоскопії, щоб завантажити його зміст і виконати процедуру ENB. Віртуальні орієнтири, обрані під час планування, будуть реєструватися або вручну, або автоматично при просуванні керованого зонда (Зображення 1). Як правило, вибирають добре відомі орієнтири, такі як трахеальна і лобарна каріни, і хоча ризик пневмотораксу є досить низьким, вибирають прицільні ділянки для огляду тільки в одній легені для даної процедури. Також можуть бути обрані лімфатичні вузли середостіння по обидві сторони. Планування дозволяє оператору вивчити дихальні шляхи, що призводить до заданої мети і дає можливість заздалегідь пройти через них під час віртуального моделювання для того, щоб підготуватися до процедури.

Програмне забезпечення для планування повинно використовуватися також для звичайної ендоскопії, оскільки в деяких ситуаціях при можливості доступу до утворення в легені за допомогою стандартної бронхоскопії, можна не використовувати ENB, враховуючи вартість процедури.

Процедура ENB

Процедура ENB, в тому числі з місцевою анестезією дихальних шляхів і седацією, починається як звичайна бронхоскопія. Першочергове значення має моніторинг життєво важливих ознак, телеметрія і оцінка сатурації. Так як увага оператора майже повністю буде присвячена навігації, вкрай важливо, щоб один або кілька помічників відповідали за моніторинг пацієнтів і обробку взятого матеріалу для дослідження під час ENB. Процедура починається з профілактичного огляду дихальних шляхів за допомогою введення

керованого зонда через робочий канал бронхоскопа (EWC). EWC є невеликим гнучким катетером, який може досягати периферії легенів, призначений для розміщення керованого зонда та інструментів для забору тканини.

Як правило, ми розгортаємо зонд після проведення повного звичайного огляду, так як таким чином можна оцінити толерантність пацієнта до процедури, і випадкові знахідки можуть змінити цілі дослідження. Як тільки зонд з'єднаний з технічним оснащенням, він використовується тільки для цього пацієнта і не може бути очищений або повторно використаний, тому дуже важливо переконатися в нормальній толерантності пацієнта до процедури. Після того, як керований зонд введений і розширений, починається реєстрація.

У той час як проходить поточне оновлення програмного забезпечення, потрібно покладатися на автоматичну реєстрацію, яка здійснюється шляхом просування зонда за заздалегідь обраний віртуальний орієнтир. Також залишається в силі ручна реєстрація. Остання попереджає оператора про так звану помилку дивергенції, також відому як середня помилка реєстрації фідуціарної цільової точки (AFTRE), яка оцінює розбіжність між віртуальною та фактичної метою дослідження. AFTRE на 4 мм вважається оптимальною, хоча ENB може бути виконана незалежно від AFTRE, до тих пір, поки враховується можливість упустити цільову ділянку. Хоча автоматична реєстрація не дає оцінки помилки, програмне забезпечення ENB не дозволить процедурі тривати, якщо показник AFTRE досить низький для безпечного і точного виконання.

Після завершення реєстрації, EWC і зонд одночасно скеровуються через дихальні шляхи за генерованим комп'ютером шляхом з урахуванням індивідуальних орієнтирів. Оператор покладається на віртуальні сагітальні, коронарні, аксіальні проекції огляду і на екран, який вказує відстань до цілі і позначку, яка відображає позицію зонда. Апаратне забезпечення ENB залежить від обраних орієнтирів та інформації

	Звичайна бронхоскопія	ENB	Бронхоскопія під УЗ-контролем	EBUS	TTNA під контролем КТ	Операція
Чутливість	+	++	++	+++	+++	+++
Специфічність	++	++	++	+++	++	+++
NPV	+	++	++	+++	++	+++
Профіль безпеки	++	+++	+++	+++	++	+
Вартість	+	++	++	++	+	+++
Доступность	+++	+	+	++	+++	++
Центральний РЛ	++	++	++	+++	-	+
Периферичний РЛ	+	++	++	-	+++	+++
Значимість ознаки наявності зв'язку пухлини з бронхом (з англ. «bronchus sign»)	+++	+++	+++	-	-	-

Таблиця 1. Відносні результати, переваги та недоліки наявних у даний час діагностичних методів для клінічного обстеження при раку легень.

Абревіатури: NPV - прогностична цінність негативного результату; РЛ - рак легені; ENB - електромагнітна навігаційна бронхоскопія; EBUS - ендобронхіальна ультрасонографія; КТ - комп'ютерна томографія; TTNA - трансторакальна голкова біопсія.

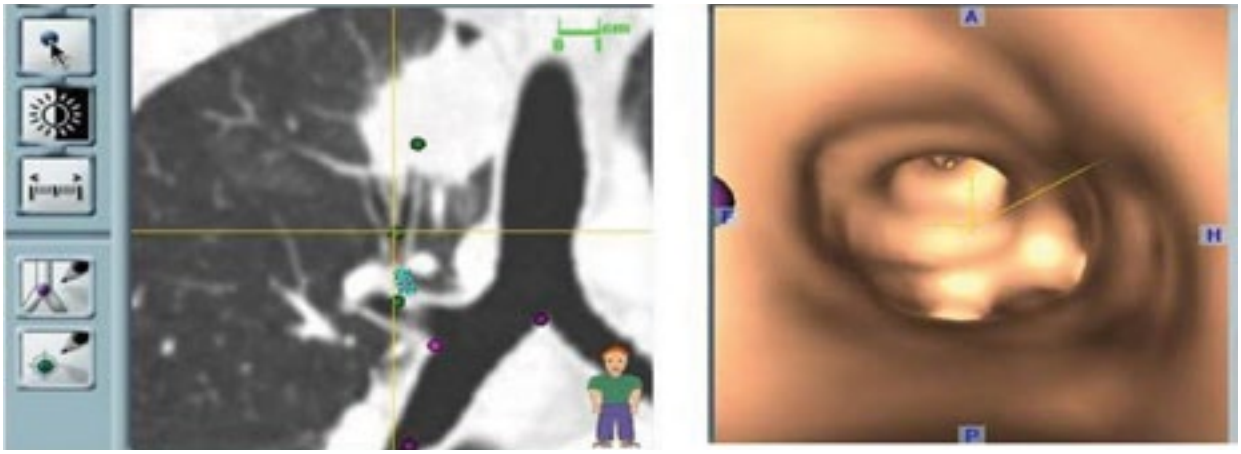

Зображення 1. Віртуальна реконструкція ендобронхіального шляху до утворення показує очевидну ознаку зв'язку бронха з пухлиною.

від трьох зовнішніх датчиків, розташованих на грудній стінці пацієнта. Відповідні повороти здійснюються з використанням ручного, телескопічного пристрою і EWC з вигнутою конструкцією накінечника катетера. Зворотній зв'язок від програмного забезпечення є постійним і в режимі реального часу. Після того як мета досягнута, EWC фіксується на місці, і зонд видаляється з метою забору тканини (Зображення 2).

ENB EWC є досить об'ємним, щоб вмістити більшість інструментів для біопсії, в тому числі щипці, щітки для цитології і голки. Згідно з протоколом, процедура забору тканини зазвичай виконується після катетерної аспірації з наступним використанням щипців для біопсії, щітки і/або біопсійної голки і, нарешті, міні-промивання з використанням EWC і 10 мл стерильного фізіологічного розчину.

ENB при раку легень

Існуючі рекомендації ACCP підтримують проведенення ENB при наявності утворень, яких важко досягти за допомогою звичайного бронхоскопа, для того, щоб уникнути непотрібних інвазивних тестів при наявності обладнання та досвіду. Вартість є проблемою, оскільки частина пристрою і EWC є одноразові. Недавній аналіз порівняння витрат на ENB і TTNA встановив, що середні витрати на одного пацієнта збільшилися на $3719 при проведенні ENB. Проте, ENB є більш безпечним методом, при якому необхідність постановки дренажу в плевральну порожнину становить лише 6% з усіх хворих і зводить до мінімуму інші ускладнення, такі як великі кровотечі і дихальна недостатність. Основною перевагою бронхоскопії під контролем ультразвукового дослідження є те, що ультразвуковий зонд можна повторно використовувати.

Результати ENB значною мірою залежать від наявності ознак зв'язку бронха з пухлиною, про що свідчать результати проспективного дослідження. Ця ознака частіше зустрічається при злоякісних пухлинах великого розміру з загостреними краями, ніж при доброякісних вузлових утвореннях (>30 мм).

ENB часто є клінічно значущим методом саме тому, що його часто використовують, щоб виключити рак у пацієнтів з підозрілою ділянкою високого ризику (Зображення 3).

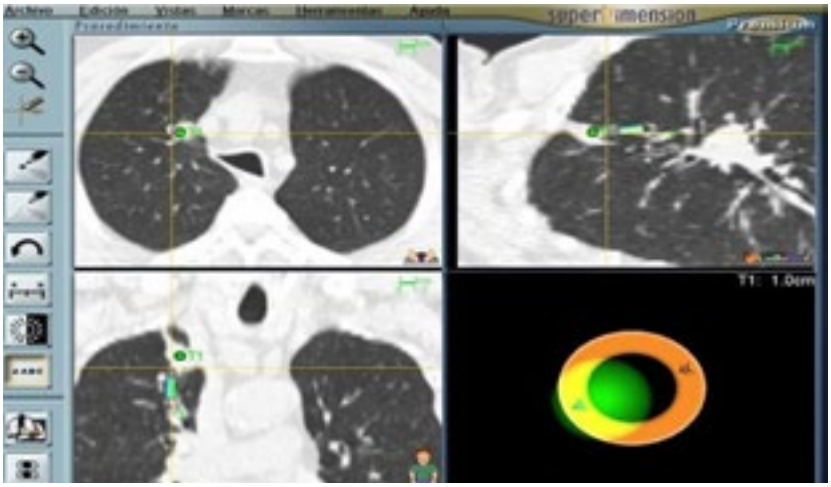

Зображення 2. Знімок екрану при ENB, на якому показано, що була досягнута аденокарцинома (зелена точка); (A-C) сагітальна, коронарна та аксіальна проекції. Вузлик розташований досить центрально і його важко досягти. (D) Вказує відстань до цілі і положення зонда. Пацієнту потрібно провести передопераційну діагностику для того, щоб взяти участь у клінічному дослідженні

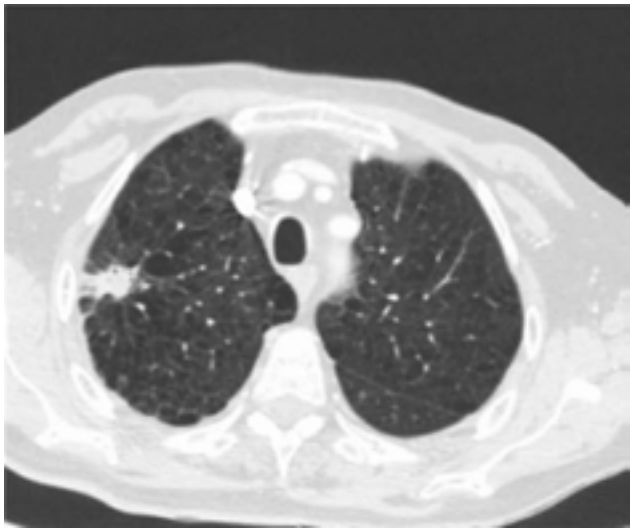

Зображення 3. Вузлове утворення із загостреними краями (спікулами) у пацієнта групи високого ризику. За результатами ENB — аспергільома. Довгострокове спостереження підтвердило діагноз доброякісного утворення, що позбавило цього пацієнта (з обмеженою функцією легенів) ризикованої хірургічної резекції.

ТЕХНОЛОГІЇ

Pure-Vu — система для колоноскопії для очищення забрудненого просвіту кишки

Оскільки багато пацієнтів, які звертаються для проведення колоноскопії, не завжди належним чином очищають свій кишечник, побачити поліпи під шаром фекалій стає проблемою. Нова, схвалена FDA, система ізраїльської фірми MOTUS GI тепер пропонує можливість більш ретельно очистити просвіт кишки, якщо там занадто багато залишків фекалій.

Система Pure-Vu сумісна з більшістю колоноскопів і має чотири розпилювачі плюс канал відсмоктування, які працюють разом, щоб очистити товсту кишку. Розбризкувачі активуються за допомогою ніжної педалі і стріляють водою та повітрям, щоб відокремити і змити накопичений вміст всередині кишки. Коли пристрій виявляє перешкоду, він автоматично очищає себе і запускає процес знову.

Ця система не перешкоджає роботі колоноскопа або робочих каналів всередині нього, так що ендоскопіст може взяти зразки тканини або виконувати інші процедури. Система Pure-Vu складається з одноразового компонента і контролера робочої станції.

Одноразові компоненти пристрою легко підходять для стандартних колоноскопів без потреби використання робочого каналу, що дозволяє лікарю очистити, а потім візуалізувати, діагностувати і, при необхідності, проводити терапевтичні процедури при попередньо недостатньо підготовленій товстій кишці.

Робоча станція контролює технологію зрошення, яка створює імпульсну суміш води і повітря, щоб відокремити вміст просвіту кишки і провести ефективний цикл його евакуації з технологією автоматичного продування для запобігання засмічення.

Джерело: **MotusGi**

Новий кровоспинний пристрій для кліпування

Boston Scientific запускає новий ендоскопічний кровоспинний пристрій для кліпування під назвою Resolution 360 Clip, який, як правило, призначений для використання в шлунково-кишковому тракті для видалення поліпів, лікування виразкової хвороби і роботи з дивертикулами товстої кишки. Цей пристрій може повністю обертатися в обох напрямках кліпси на дистальному кінці інструменту, і водночас зберігається можливість відкривати і закривати кліпсу.

Завдяки металевій оплетці, пристрій має можливість досконалого управління 1 до 1 від ручки до кінчика для точного розташування. «Resolution 360 Clip дає мені унікальну перевагу контролювати рух і розташування кліпси, одночасно маневруючи ендоскопом під час кліпування, — в своїй заяві сказав David L. Carr-Locke, доктор медичних наук, завідувач відділом захворювань органів травлення медичного центру Mount Sinai Beth Israel в Нью-Йорку. — Можливість мати повний контроль допоможе підвищити точність накладання кліпси і швидкість процедури, особливо в складних випадках».

Джерело: **Boston Scientific**

Нова система ендоскопічної візуалізації ELUXEO від Fujifilm

Fujifilm офіційно представив свою нову ендоскопічну систему ELUXEO на 24-му Європейському тижні гастроентерології, який відбувся у Відні, Австрія. Це інноваційна ендоскопічна система, яка оснащена 4-LED мультисвітловою технологією, що є власною розробкою Fujifilm. Ця технологія використовує чотири окремі світлодіодні лампи, розташовані у вбудованому джерелі світла, який виробляє і поєднує в собі різні довжини світлових хвиль. Це дозволяє дозволяє ендоскопісту легко перемикати між режимами світла трьох зображень: білий режим, режим в синьому світлі (BLI), і об'єднаний кольоровий режим (LCI). Кожен світловий режим використовує унікальний спектр світла, щоб поліпшити візуалізацію конкретних структур в шлунково-кишковому тракті.

Режим BLI системи LUXEO використовує синє світло, яке має більш коротку довжину хвилі, ніж біле світло, і краще поглинається гемоглобіном. Це збільшене поглинання світла гемоглобіном полегшує ендоскопісту виявлення кровоносних судин і можливість диференціювати їх між шарами тканини без потреби використання фільтра в режимі реального часу, як при використанні традиційних ендоскопів. У режимі реального часу фільтри, як правило, роблять зображення більш темними і більш низької якості.

Професор Alessandro Repicі, завідувач відділенням ендоскопії в дослідницькій лікарні Хуманітас в Мілані, Італія, був одним з перших користувачів BLI і автором доповідей про систему ELUXEO: «... це полегшує виявлення утворень, запалень і ранніх стадій колоректального раку, робить встановлення діагнозу простішим і точнішим, і таким чином сприяє поліпшенню результатів для пацієнтів».

Крім того, ELUXEO пропонує передові 135x Multi Zoom технології, щоб оптимально збільшити структури і надалі допомогти в діагностиці та плануванні лікування. ELUXEO також оснащений настроювачем гнучкості і має менший радіус вигину для підвищення маневреності і створення максимального комфорту для пацієнта.

Джерело: **Fujifilm**

Зарубіжний досвід

НЕВІДКЛАДНА ТРАНСКАТЕТЕРНА АРТЕРІАЛЬНА ЕМБОЛІЗАЦІЯ ДЛЯ ДОСЯГНЕННЯ УСПІШНОГО ГЕМОСТАЗУ У 2-РІЧНОГО ХЛОПЧИКА ПРИ КРОВОТЕЧІ З ВИРАЗКИ, ПОВ'ЯЗАНОЇ З НОРОВІРУСНОЮ ІНФЕКЦІЄЮ

ДЖЕРЕЛО: Acute Medicine & Surgery
Переклад з англійської - Арська Олена

WAKATO MATSUOKA[1,2] NORIYUKI KAKU[1,2] YUICHIRO HIRATA[1,2] SOOYOUNG LEE[1,2] TOMOHIKO AKAHOSHI[1], HIROSHI SUGIMORI[1], MAKOTO HAYASHIDA[3], RYOTA SOUZAKI[3], NORIHIRO FUJITA[4], YOSHIKI ASAYAMA[4] TOMOAKI TAGUCHI[3] HIDETOSHI TAKADA[2] AND YOSHINIKO MAENARA[1],[1]ЦЕНТР НЕВІДКЛАДНОЇ ДОПОМОГИ ТА ІНТЕНСИВНОЇ ТЕРАПІЇ, УНІВЕРСИТЕТСЬКА ЛІКАРНЯ КЮСЮ, ФУКУОКА, ЯПОНІЯ, [2]ВІДДІЛЕННЯ ПЕДІАТРІЇ; [3]ВІДДІЛЕННЯ ДИТЯЧОЇ ХІРУРГІЇ І [4]ВІДДІЛЕННЯ РАДІОЛОГІЇ, ВИЩА ШКОЛА МЕДИЧНИХ НАУК, УНІВЕРСИТЕТ КЮСЮ, ФУКУОКА, ЯПОНІЯ

ВСТУП

Шлунково-кишкова кровотеча рідко зустрічається у дітей. Описано декілька випадків кровотечі в результаті гастроентериту. Транскатетерна артеріальна емболізація (ТАЕ) іноді застосовується для лікування шлунково-кишкових кровотеч у дорослих, але рідко застосовується у маленьких дітей. Ми повідомляємо про 2-річного хлопчика з виразковою хворобою дванадцятипалої кишки з активною кровотечею, яка відбулася в результаті норовірусного гастроентериту. Мета даної публікації — показати рідкісний випадок успішного лікування дитини за допомогою ТАЕ. Наш досвід може допомогти лікарям розглянути питання ангіографічного втручання в якості варіанту лікування шлунково-кишкової кровотечі у дітей. Крім того, ми обговоримо основний механізм кровотечі в цьому випадку.

Клінічний випадок

Дворічний раніше здоровий хлопчик був прийнятий у відділення невідкладної допомоги з раптовою масивною меленою. За чотири дні до його надходження у його молодшої сестри було блювання і водяниста діарея. Тест на наявність норовірусного антигену не проводився. На наступний день у нашого пацієнта виникли такі ж симптоми. Він був апатичним навіть після регідратаційної терапії, проведеної в клініці поруч з його будинком. У той час він не скаржився на болі в животі. На наступний день у пацієнта тричі виникла раптова, масивна мелена, і він був доставлений на машині швидкої допомоги в нашу лікарню.

Після прибуття у відділення швидкої допомоги, хлопчик був блідим і апатичним з наступними показниками: частота серцевих скорочень — 150 уд./хв; артеріальний тиск 72/54 мм рт.ст.; частота дихання — 18 вдихів/хв; і температура — 37,9 ° С. За шкалою ком Глазго — 10 балів (E4V2M4). При огляді виявлені бліда кон'юнктива і похолодання кінцівок. Живіт був плоским без ознак локальної чутливості або болю при раптовому ослабленні натискання на черевну стінку, перистальтика кишечника була гіпоактивною. Незважаючи на те, що у хлопчика в анамнезі було лікування з приводу бронхіальної астми, він не приймав ніяких препаратів, таких як кортикостероїди або нестероїдні протизапальні препарати, перед потраплянням до лікарні.

Терміново було розпочато проведення болюсної інфузійної терапії, але не вдалося отримати жодного значного результату. Лабораторні дослідження показали важку анемію з рівнем гемоглобіну 5,8 г/дл і гематокритом 17,1%. Було розпочато переливання еритроцитарної маси. Крім цього, був введений інгібітор протонної помпи для профілактики можливих пептичних виразок. В іншому аналізі крові зафіксовано кількість лейкоцитів крові 14,290/IL, тромбоцитів — 290,000 /IL, і концентрація С-реактивного білка — 1,41 мг/дл.

На рентгенограмі черевної порожнини не було вільного повітря або ознак роздуття кишечника. Проте, на комп'ютерній томографії органів черевної порожнини з контрастуванням було виявлено вогнище кровотечі в низхідній частині дванадцятипалої кишки, де спостерігалося витікання контрастної речовини (Зображення 1).

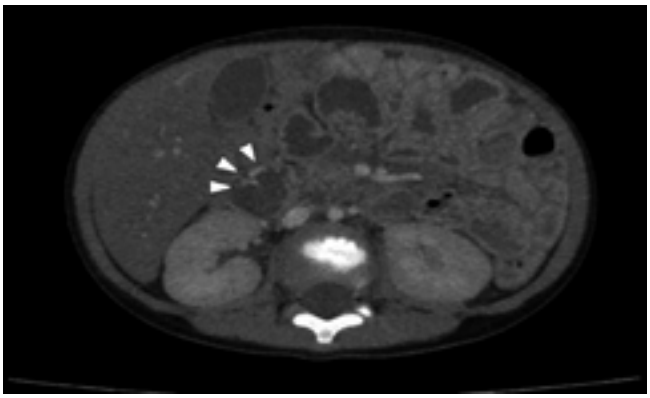

Зображення 1. Комп'ютерна томографія показує кровотечу в низхідній частині дванадцятипалої кишки (накінечники стріл) у 2-річного хлопчика в результаті норовірусного гастроентериту.

Незважаючи на переливання крові, пацієнт не відновився від стану шоку. Пацієнт був інтубований для

дихальної підтримки. Ми вирішили провести ТАЕ, щоб зупинити кровотечу. На ангіографії було виявлено екстравазацію з передньої верхньої гілки панкреатодуоденальної артерії (Зображення 2). Щоб досягти гемостазу, в стегнову артерію було введено 4-Fr Cobra-подібний катетер (Terumo Medical Corporation, Токіо, Японія). Емболізацію проводили з желатиновою губкою (Gelpart; Asterals, Токіо, Японія), N-бутил-2-ціаноакрилатом (Histoacryl; Aesculap, Тутлинген, Німеччина) і йодованою олією (Lipiodol; Гербі, Токіо, Японія) в співвідношенні 1:6 через коаксіальний мікрокатетер (Carnelian Pixie, 1.8F/2.7F 110 см; Tokai Medical Products, Касугаї, Японія). Після лікування були досягнуті стабільні життєві показники, і рівні гемоглобіну підтримувалися в межах нормального діапазону. Через тиждень після ТАЕ ендоскопічне обстеження показало виразку дванадцятипалої кишки в низхідній частині (Зображення 3).

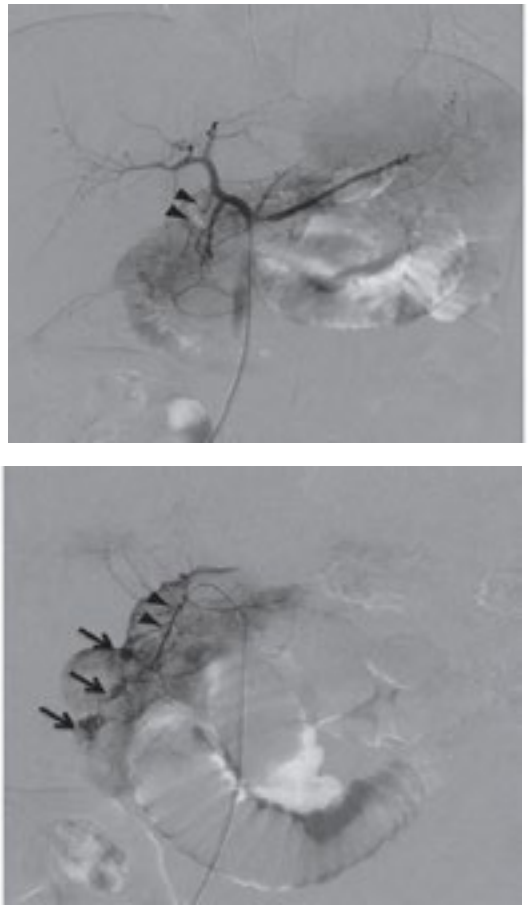

Зображення 2. Ангіограма у 2-річного хлопчика з виразковою хворобою дванадцятипалої кишки з активною кровотечею в результаті норовірусного гастроентериту. А. селективна ангіографія черевного стовбура і суперселективна ангіографія передньої верхньої гілки панкреатодуоденальної артерії (накінечники стріл). В. Ангіографічне зображення активної кровотечі. Стрілки вказують на екстравазацію контрасту.

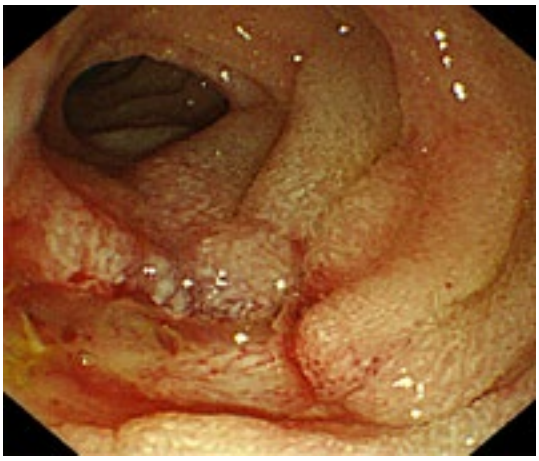

Зображення 3. Ендоскопічна знахідка у 2-річного хлопчика з активною кровотечею з виразки дванадцятипалої кишки. 1 тиждень після лікування транскатетерною артеріальною емболізацією. Показано виразкові ушкодження ДПК.

Ніяких ознак судинних вад розвитку, таких як псевдоаневризма артерії, не було виявлено за допомогою комп'ютерної томографії, ангіографії або ендоскопії. Тест калу пацієнта на наявність норовірусного антигену був позитивним. Результати дослідження на наявність культур патогенних бактерій були негативними. Не виявлено ні Helicobacter Pylori, ні ротавірусного антигену. Тест імуноглобуліну G до H. Pylori також був негативним. Пацієнт повністю видужав і був виписаний без будь-яких ускладнень. Ендоскопічне дослідження показало зникнення виразки дванадцятипалої кишки після перорального прийому інгібітора протонної помпи і терапії протягом 2 місяців.

ОБГОВОРЕННЯ

Невідкладна ТАЕ була успішно проведена для лікування кишкової кровотечі, що загрожувала життю 2-річного хлопчика. Наш випадок був унікальним, тому що норовірус, який є одним з найбільш поширених збудників гастроентериту, став причиною виразки дванадцятипалої кишки, яка супроводжувалася сильною кровотечею. Виразкова хвороба вважається рідкістю у дітей, і найбільш поширеними причинами кровотечі з верхніх відділів шлунково-кишкового тракту є виразки шлунка і дванадцятипалої кишки, езофагіт, гастрит і варикоз. За статистикою, частота кровотеч з виразки у дітей становить в межах від 0,5 до 4,4/100 000. Згідно з іншим дослідженням, у 5,4% дітей, яким була проведена ендоскопія верхніх відділів шлунково-кишкового тракту через наявність різних шлунково-кишкових симптомів, була діагностована виразкова хвороба шлунка. Ці результати показали, що поширеність виразкової хвороби є більшою, ніж очікувалося.

Первинні виразки частіше зустрічаються у дітей у віці 10 років і старше. Переважна більшість випадків

первинної виразки дванадцятипалої кишки пов'язані з інфекцією H. Pylori. У молодших дітей вторинні виразки виникають в результаті зовнішніх факторів впливу, таких як стрес або ліки, включаючи нестероїдні протизапальні та стероїди. Стрес-індуковані виразки зустрічаються у дітей з дихальним або серцевим дистресом, сепсисом, гіпоглікемією, зневодненням, випадковими травмами або травмами від жорстокого поводження. Переважною причиною гострої кровотечі з верхніх відділів шлунково-кишкового тракту є виразки дванадцятипалої кишки (75%); хелікобактерна інфекція була визначена у 55% хворих.

Останнім часом повідомляється про те, що пептичні виразки пов'язані із шлунково-кишковими вірусними інфекціями. Проте, співвідношення між гастроентеритом і розвитком виразкової хвороби залишається неясним. У нашому випадку була діагностована норовірусна інфекція. Хоча деякі випадки гострої виразки з важкою меленою супроводжувалися ротавірусною інфекцією, тільки три випадки були зареєстровані в асоціації з норовірусною інфекцією. Беручи до уваги механізм кровотечі в цьому випадку, норовіруси заражають зрілі ентероцити ворсинок дванадцятипалої кишки, що призводить до дисфункції епітеліального бар'єру та індукції епітеліального апоптозу. Пряме ушкодження стінки ДПК, індуковане норовірусною інфекцією, може бути в основі механізму утворення виразки. Незважаючи на те, що норовірусна інфекція зазвичай є обмеженою, некротичний ентероколіт, перфорація кишечника і виразкова хвороба можуть виникнути як ускладнення.

Ендоскопія, як правило, ефективна при лікуванні активної кровотечі. Ендоскопія верхніх відділів шлунково-кишкового тракту є діагностичним методом вибору, і при кровотечах з верхніх відділів шлунково-кишкового тракту забезпечує терапевтичне втручання. Безпека діагностичної ендоскопії була підтверджена у дітей, навіть у немовлят і новонароджених. Терапевтичну ендоскопію важче застосувати у дітей молодшого віку. По-перше, потрібне проведення глибокої седації при ендоскопії верхніх відділів шлунково-кишкового тракту. По-друге, ендоскопи меншого калібру обмежують розмір катетерів, які можуть бути використані через робочий канал. Спочатку ми розглядали можливість ендоскопічного лікування, але це було важко застосувати у 2-річного хлопчика через відсутність малогабаритних ендоскопів в нашій лікарні. І, нарешті, нам здавалося, що кровотеча є занадто масивною для ендоскопічного лікування. На КТ було виявлено кровотечу з низхідної частини ДПК, а це означає кровотечу з панкреатодуоденальної артерії. Тому ми вибрали ТАЕ, щоб зупинити масивну кровотечу з ДПК, і провели її безпечно без будь-яких ускладнень. Не було необхідності в хірургічному лікуванні.

Наскільки нам відомо, це один з наймолодших пацієнтів, якого лікували за допомогою ТАЕ для зупинки сильної кровотечі з шлунково-кишкового тракту. Цей випадок показує, що ТАЕ може бути безпечною альтернативою ендоскопічного лікування і повинна бути розглянута як терапія вибору у дітей з кровотечею з виразки ДПК.

АНОНСИ ТА ОГОЛОШЕННЯ

21 жовтня

Мер Києва Віталій Кличко звільнив заступника глави департаменту охорони здоров'я КМДА Андрія Скіб'яка. У сферу його відповідальності входило проведення тендерів. ЗМІ пишуть, що цей департамент піддавався систематичній критиці і звинуваченням в корупції і протекціонізмі при проведенні тендерів.

26 жовтня

Розпорядженням міського голови Одеської міськради Геннадія Труханова звільнений від займаної посади глава департаменту охорони здоров'я Ігор Шпак. Він очолював департамент з 2012 року. Раніше він керував Міністерством охорони здоров'я Криму. Ігор Шпак збирається працювати практикуючим лікарем. На його місце, за неофіційними даними, планується призначити Левона Нікогосяна, який очолює «Одесафарм».

17-18 листопада

У Києві пройде науково-практична конференція з міжнародною участю «Мультидисциплінарні інтервенційні втручання». Очікується 200 учасників з України, Японії, Німеччини.

Організатор: Національний інститут хірургії та трансплантології імені О. О. Шалімова АМН України. 03680, м. Київ, вул. Героїв Севастополя, 30. Тел. (044) 408-27-34, 454-20-79, 497-13-74

До 20 листопада

Міністерство охорони здоров'я України чекає пропозиції і зауваження за підсумками публічного обговорення проекту постанови Кабінету Міністрів України «Про утворення Національної служби здоров'я України».

Проект, пояснювальна записка оприлюднені на офіційному сайті МОЗ: http://www.moz.gov.ua/ua/portal/Pro_20161020_0.html

Пропозиції та зауваження до проекту МОЗ просить направляти за адресою: вул. Грушевського, 7, м. Київ, 01601, Управління координації центрів реформ та/або e-mail: karpinska@moz.gov.ua; 226-23-31.

Консультант: Карпінська Леся Григорівна

24-25 листопада

У Києві пройде Другий міжнародний конгрес «Актуальні питання дитячої гастроентерології». На форумі чекають 500 учасників з України, Білорусі, Польщі.

Організатор: Асоціація педіатрів-гастроентерологів та нутриціологів України. 04050, м. Київ, вул. П. Майбороди, 8. Тел. (044) 469-11-40, (067) 444-41-42

24-25 листопада

У столиці відбудеться науково-практична конференція з міжнародною участю «Дні гастроентерології в Києві». Про свій інтерес заявили 400 учасників з України, Німеччини, Казахстану.

Організатор: Українська спілка терапевтів. 01030, м. Київ, б-р. Т. Шевченка, 17. Тел. (044) 234-29-02

Лікарські секрети

Радіочастотна абляція при диспластичному і недиспластичному стравоході Барретта

George Triadafilopoulos, MD

Професор гастроентерології та гепатології

Медичного факультету Стенфордського університету,

Стенфорд, Каліфорнія

Чим відрізняється лікування недиспластичного стравоходу Барретта від дисплазії при стравоході Барретта?

- Пацієнти з недиспластичним стравоходом Барретта знаходяться під спостереженням. Періодично слід проводити ендоскопію і біопсію, щоб оцінити площу ураження стравоходу Барретта. Клінічні протоколи в даний час не рекомендують ерадикаційну терапію, або проведення резекції чи абляції, хоча деякі лікарі будуть намагатися зруйнувати недиспластичні ділянки стравоходу Барретта на цьому етапі.

Резекція виконується у хворих з диспластичним стравоходом Барретта, зокрема, в тих ділянках, в яких ендоскопічно виявлені виразки, вузлуватість або підозра на дисплазію. Навколишні тканини, які не є диспластичними, потім зазвичай видаляються за допомогою абляції.

Чи необхідне проведення повторних сеансів радіочастотної абляції?

- Так. Як правило, і методи резекції, і абляція повинні повторюватися від 1 до 3 разів для того, щоб переконатися, що була усунена вся тканина (диспластична або недиспластична).

Яку роль відіграють інгібітори протонної помпи при радіочастотній абляції для недиспластичного стравоходу Барретта?

- ІПП грають важливу роль. Процедура радіочастотної абляції або кріотерапії включає в себе видалення тканини, а потім збереження ділянки, яка піддавалася припіканню або заморожуванню у відносно гіпоацидному або нейтральному pH. Для того щоб досягнути цього, ІПП або хірургічне втручання, таке як фундоплікація, необхідні для підтримки нейтрального pH, що прискорить процес загоєння після терапії. Таким чином, використання ІПП є необхідним доповненням до ендоскопічних методів лікування ПБ.

Фото номеру

ПІТТСБУРГ, ПЕНСИЛЬВАНІЯ США

ШТУЧНА РУКА З ВІДЧУТТЯМ ДОТИКУ

Людина, яка втратила рухливість і чутливість в своїх руках та ногах в автокатастрофі 10 років тому, отримала другий шанс завдяки імплантованим електродам в ділянку його мозку, яка контролює відчуття дотику. Дослідники з Піттсбурзького університету підключили електроди до комп'ютера, пов'язаного з механічною рукою, оснащеною сенсорним датчиком. Натан Коупланд здатний безпомилково відрізнити (з зав'язаними очима), якого пальця його штучної руки торкаються, може також оцінити силу дотику і тиск, що має важливе значення для можливості практичного застосування штучних рук.