Жовтень 2016 випуск №10

Наступний випуск — 3 листопада 2016 року

Medicīs

Первинний мікропапілярний рак товстої кишки з підслизовою інвазією: клінічний випадок

сторінка 9

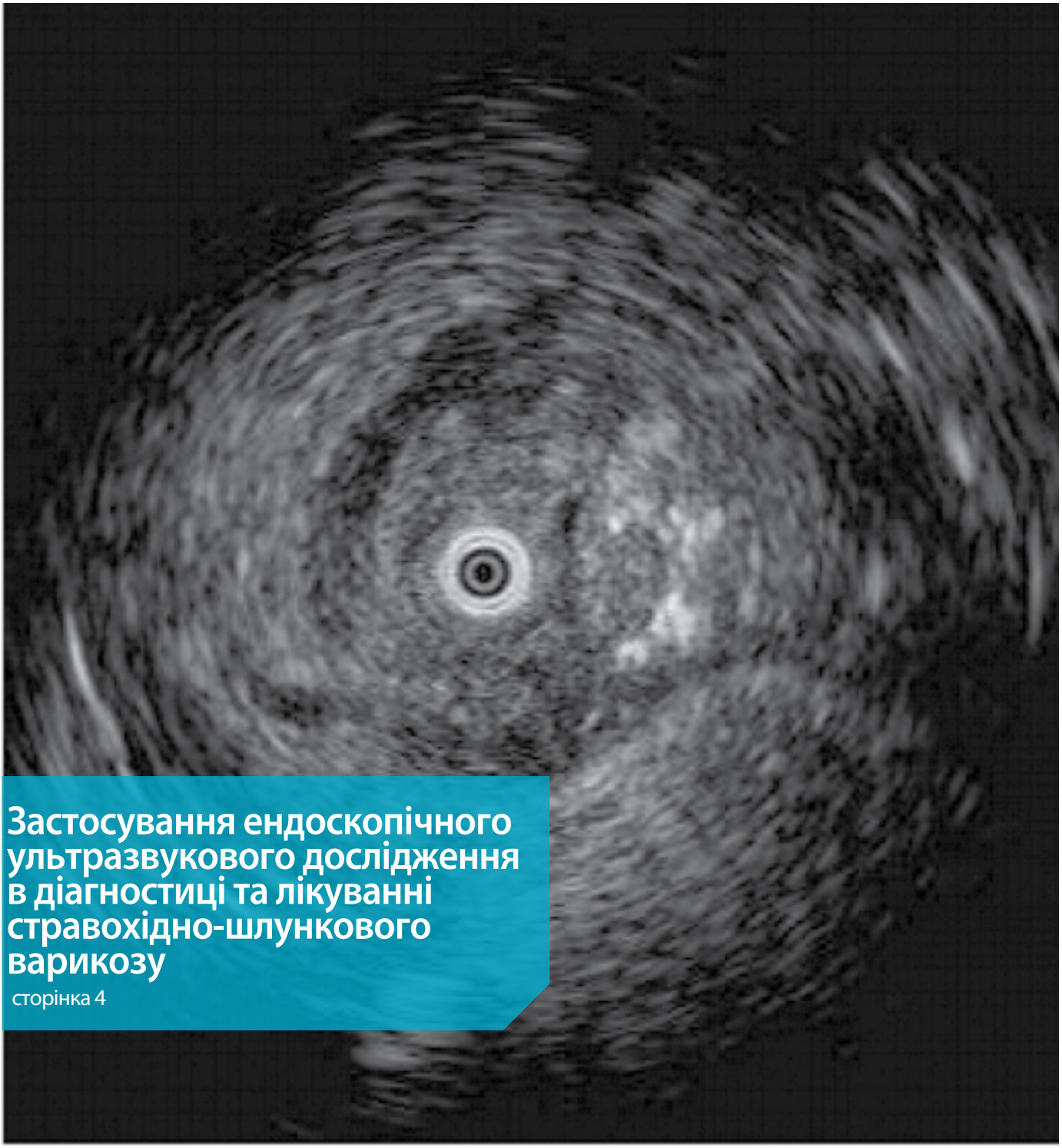

Застосування ендоскопічного ультразвукового дослідження в діагностиці та лікуванні стравохідно-шлункового варикозу

сторінка 4

НОВИНИ



Львів першим в Україні придбав HD-відеосистему в міську лікарню

Львівська міська дитяча лікарня купила ендоскопічну відеосистему Pentax HD-якості з можливістю віртуальної хромоскопії. Система включає в себе відеопроцесор високої роздільної здатності EPK-i7000, ультратонкий відеогастроскоп EG-16-K10, відеоколоноскоп EC-2990Fi. Це перша міська дитяча лікарня в Україні, в якій встановлено обладнання такого класу.

Відеогастроскоп EG-16-K10 Pentax має унікальний діаметр робочого кінця трубки, який становить лише 5,4 мм. Таке обладнання ідеально підходить для проведення звичайної гастроскопії у новонароджених і трансназальної гастроскопії у дорослих.

Відеоколоноскоп EC-2990Fi Pentax також має дуже малий діаметр робочого кінця трубки. Вік становить 9,8 мм, що вкрай важливо для діагностики патології у новонароджених та дітей молодшого віку.

Обладнання було необхідне лікарні, оскільки тут, серед іншого, роблять операції по виправленню вроджених вад шлунково-кишкового тракту дітям з усієї України у віці навіть кілька годин життя. Керівництво лікарні заявляє, що і далі буде купувати найсучасніше обладнання провідних світових виробників для забезпечення українців в цій лікарні якісною медичною допомогою.

Джерело: Еспресо ТВ

Держпрограма для фінансування установки «механічного серця» може запрацювати в Україні з 2017 року

Як повідомив генеральний директор держустанови «Інститут серця Міністерства охорони здоров'я» Борис Тодуров на прес-конференції в Києві, програма передбачає виділення 15 млн. грн на програму імплантації механічних сердець. «Це лише п'ять сердець на рік, але це буде суттєвий крок вперед», — сказав він.

Обсяг фінансування програми буде сформований після того, як Міністерство охорони здоров'я визначить потребу в імплантації механічних сердець. «Ми розглядаємо «механічне серце» як перший крок до трансплантації", — підкреслив Тодуров.

У той же час до кінця 2016 року в парламенті в другому читанні може бути винесено на голосування законопроект про внесення змін до деяких законодавчих актів щодо трансплантації органів та інших анатомічних матеріалів людини. Собівартість проведення операції з трансплантації серця в Інституті серця може становити близько $20-25 тис. Це в 4 рази дешевше, ніж, наприклад, в Білорусі. Заступник міністра охорони здоров'я Олександр Лінчевський повідомив, що в Міністерстві охорони здоров'я запрацювала робоча група зі створення координаційного центру трансплантології.

Джерело: Інтерфакс-Україна, ЮБР

МОЗ скасує паперову звітність для лікарів

У 2017 році буде скасовано паперову звітність для лікарів первинної ланки. Про це повідомили в прес-службі Міністерства охорони здоров'я України.

Також буде прискорена процедура ліцензування медичних практик, вони будуть гармонізовані відповідно до європейського законодавства.

Заступник міністра охорони здоров'я Павло Ковтонюк підкреслив, що ключова функція сімейного лікаря — підтримувати здоров'я своїх пацієнтів.

«Будь-яка інша робота буде мінімізована. У разі, якщо сімейний лікар вирішить почати приватну практику, оплата буде надходити на його рахунок безпосередньо, минаючи посередників. Це дозволить створити просту, прозору і зрозумілу для всіх систему», — сказав Ковтонюк.

За його словами, технічним оператором перерахування бюджетних коштів стане прозоре страхове агентство, яке буде здійснювати документообіг з лікарями. Ковтонюк також підкреслив, що введення нових податків або страхових внесків не передбачається.

«Українці і так платять податки. Наше завдання — забезпечити їх прозоре і ефективне використання. Кожен громадянин України, незалежно від місця проживання і достатку повинен мати доступ до сімейного лікаря, а громади не повинні відправляти «гінців» до Києва для вимолювання додаткових бюджетів. Логіка дуже проста: ви вибираєте лікаря — ми йому платимо», — уточнив заступник міністра.

Джерело: Ліга

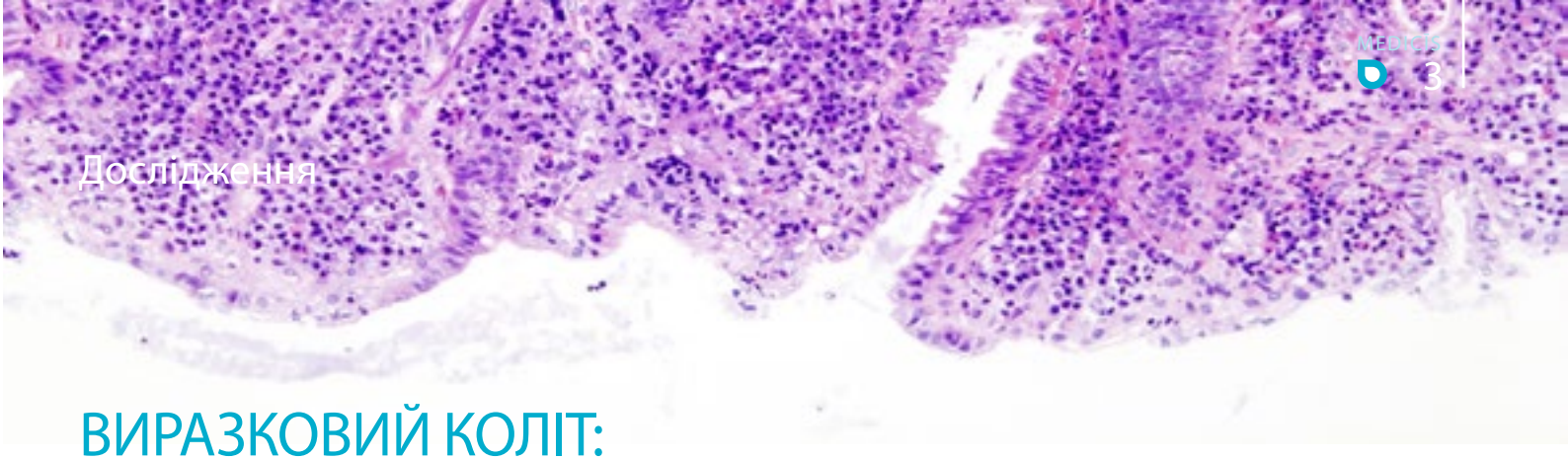

ВИРАЗКОВИЙ КОЛІТ: СИМПТОМИ ЧАСТО ПРОДОВЖУЮТЬ БУТИ ПРИСУТНІМИ, НЕЗВАЖАЮЧИ НА ГІСТОЛОГІЧНІ ОЗНАКИ ЗАГОЄННЯ

ДЖЕРЕЛО: Gut
Переклад з англійської — Юрій Климюк

Згідно з даними дослідження доктора Жан-Фредеріка Коломбеля і його колег з Медичного центру Ікана в Нью-Йорку, опублікованого в журналі «Gut», у пацієнтів з виразковим колітом (ВК) не завжди вдається досягти повного полегшення симптомів, особливо за критерієм частоти випорожнень (ЧВ), навіть коли результати ендоскопії та гістологічне дослідження свідчать про загоєння.

Група дослідження EMBARK складалася зі 103 пацієнтів з ВК, які не отримували ніякого попереднього лікування. Всі пацієнти пройшли повну ілеоколоноскопію, і клінічну активність хвороби у них оцінювали за допомогою показника клініки Мейо (MCS). Як відзначають автори, ректальна кровотеча (РК), частота випорожнень і ендоскопічні допоміжні критерії Мейо (MCSE) є окремими компонентами показника клініки Мейо.

«Важкість захворювання, визначена за загальним MCS, була помірною в популяції EMBARK (медіана=4, середнє значення=4,5±3,8) з 60% (61/103) пацієнтів, що мають неактивне захворювання при ендоскопії», - пишуть автори .

Проте, дослідники виявили, що не було послідовного співвідношення між кількістю критеріїв і симптомами. «Із збільшенням числа симптомів частка пацієнтів без ознак ендоскопічної активності (MCSE=0) зменшилася, але частина пацієнтів без ендоскопічної активності захворювання все ще мала більш серйозні симптоми», — пояснюють автори.

Зокрема, невелика частина пацієнтів (5%) все ще мала більш серйозні симптоми РК за відсутності ендоскопічної активності, як і 18% пацієнтів, які повідомили про значне збільшення частоти випорожнень. Чутливість та специфічність кожного з двох симптомів і двох симптомів разом, щоби припустити ендоскопічне загоєння, була визначена відповідно до шкали MCSE від 0 до 1, і цей показник також значно відрізнявся в групі хворих.

Загоєння слизових

Дослідники також розглянули різні категорії загоєння слизових оболонок і виявили, що майже чверть пацієнтів з балом за MCSE 0 або 1 мали 1 бал за критерієм РК або більше, в той час як 6% пацієнтів у тій самій категорії мали 2 бали за критерієм РК або більше. У тій самій групі 39% пацієнтів мали показник ЧВ≥1 і 25% повідомили про ЧВ≥2. Аналогічна тенденція спостерігалася у пацієнтів з MCSE=0.

Слід зазначити, що у більшості пацієнтів з MCSE=0 результати гістології не свідчили про активність хвороби, а додавання показника гістологічної неактивності процесу до результатів ендоскопії не змінили показник пацієнтів з симптомами захворювання.

Аналіз біомаркерів

Дослідники також оцінювали рівні фекального кальпротектину, С-реактивного білка та інших відомих біомаркерів запалення і виявили, що у пацієнтів з більш високим балом за шкалою ендоскопічних показників (2 або 3) були значно вищі рівні фекального кальпротектину у порівнянні з тими, хто відповідав критеріям для загоєння слизових оболонок (P<0,01).

Рівень С-реактивного білка був також вищим у пацієнтів з більш високим балом за шкалою MCSE у порівнянні з тими, чиї оцінки показали загоєння слизових оболонок (P<0,01). Як і слід було очікувати, лише невелика частина (7%) пацієнтів без ознак захворювання за результатами ендоскопії мала ознаки РК, хоча багато хто з них повідомив про ненормальну частоту випорожнень. «Ми виявили, що шкали оцінювання симптомів у цілому добре корелюють з ендоскопічними балами, але деякі пацієнти як і раніше мають постійні симптоми при ендоскопічній оцінці 0 або 1, — пишуть автори. — З огляду на те, що наявність симптомів значною мірою впливає на якість життя пацієнтів, життєво важливо зрозуміти механізми в основі найбільш ефективних схем лікування, які можуть вплинути на загоєння слизової оболонки і полегшення симптомів».

ЗАСТОСУВАННЯ ЕНДОСКОПІЧНОГО УЛЬТРАЗВУКОВОГО ДОСЛІДЖЕННЯ У ДІАГНОСТИЦІ ТА ЛІКУВАННІ СТРАВОХІДНО-ШЛУНКОВОГО ВАРИКОЗУ

Джерело: Endoscopic Ultrasound
Переклад з англійської — Юрій Климюк

Цзян Ван[1], Бі-Мін Лі[1], Сюе-Ліан Чжеу[2], Сюй Шу[2], Сюань Чжу[2]
Відділення гастроентерології та гепатології[1] і Факультет фармації, Перший госпіталь Наньчан[2]

ВСТУП

Кровотеча зі стравохідно-шлункових варикозно розширених вен (СШВ) є однією з найбільш поширених причин смерті серед пацієнтів з портальною гіпертензією. Успішна діагностика і лікування СШВ можуть значно поліпшити стан таких пацієнтів.

Є декілька видів ендоскопічного лікування СШВ, таких як ендоскопічні склеротерапевтичні ін'єкції (ЕСІ), ендоскопічне лігування варикозних вен (ЕЛВ), ін'єкції ціаноакрілатного клею (ЦАК) при звичайній ендоскопії. Проте, ці методи застосовуються наосліп, оскільки точне розташування варикозно розширеної вени під або зовні стінки стравоходу та шлунка неможливо визначити. Останнім часом ендоскопічне ультразвукове дослідження (ЕУЗД) надало переваги в діагностиці та лікуванні СШВ. Найбільшою перевагою ЕУЗД є те, що воно дозволяє ендоскопістам бачити просвіт варикозного осередку безпосередньо під або зовні стінки стравоходу та шлунка. У цьому огляді ми прагнули підкреслити важливість застосування ЕУЗД у діагностиці та лікуванні СШВ.

Градація стравохідно-шлункового варикозу

Градація варикозно розширених вен стравоходу, тобто стравохідного варикозу (СВ) за допомогою ендоскопії має суб'єктивний характер. У даний час існують три системи класифікації, в тому числі висунуті Даграді, Японським дослідним товариством із вивчення портальної гіпертензії (JRSPH) та Північно-італійським ендоскопічним клубом із вивчення та лікування СВ (NIEC). У 1972 році Даграді класифікував СВ за п'ятьма класами:

I: СВ-виміри 1-2 мм у діаметрі з прямою або сигмовидною формою;

II: СВ схожий на СВ I ступеня, але візуалізується без зупинки кровотоку в судині;

III: СВ 3-4 мм у діаметрі з прямою або звивистою формою;

IV: СВ 4-5 мм у діаметрі, звивисті, часто скручені у спіраль, і спостерігаються у всіх квадрантах стравоходу;

V: СВ більше 5 мм у діаметрі, щільно розташовані, формою нагадують виноград і покриті тонкою, зморшкуватою слизовою оболонкою з вищерозташованими вишнево-червоними плямами і телеангіектазіями.

У 1980 році з'явилася система класифікації варикозу JRSPH залежно від локалізації, форми, кольору і наявності червоних знаків.

(1) Варикоз може локалізуватися у верхній, середній, а також нижній третині стравоходу або у верхній частині шлунка;

(2) Форма варикозно розширених вен класифікується як маленька і пряма (F1), збільшена і звивиста (F2), велика та у формі котушки (F3);

(3) Колір варикозу класифікується як білий (Cw) або синій (Cb);

(4) Червоний колір присутній за наявності розширених, дрібних судин (з англ. «red wale sign»), а також телеангіектазій або вишнево-червоних плям на поверхні варикозу.

У 1988 році був запропонований індекс NIEC на основі наступних чинників: (1) клас цирозу за Child-Pugh (A, B або C), (2) розмір варикозних вен (маленький, середній або великий), і (3) наявність знаків червоного кольору (відсутні, легкі, помірні або виражені).

Градація варикозно розширених вен шлунка

Шлунковий варикоз (ШВ), як правило, класифікується за Sarin на основі локалізації та напрямку кровотоку. Гастроезофагеальний варикоз 1 (ГЕВ 1) є найбільш поширеним типом і становить 74% усіх ШВ. Цей тип складається з СВ, що тягнеться уздовж малої кривизни шлунка.

ГЕВ 2 використовується для опису ШВ, що тягнеться уздовж великої кривизни поблизу дна шлунка. ІШВ1 (ізольований ШВ) описує ізольований ШВ, який локалізується у дні шлунка і не має зв'язку зі СВ. Ці ШВ виникають зі спленоренальних або гастроренальних шунтів, при яких живляча судина виходить з воріт селезінки, і відтік здійснюється до

лівої ниркової вени через вени кардіального відділу шлунка або дна шлунка. ІШВ2 описує окремі ШВ, що виникають в інших місцях, крім дна шлунка, які також здійснюють відтік до лівої ниркової вени, але із множинними відгалуженнями. На ГЕВ2 та ІШВ1 доводиться 80% всіх кровотеч у пацієнтів із ШВ, хоча вони менш поширені, ніж ГЕВ1 варикоз. Інша часто використовувана класифікація ШВ заснована на формі варикозно розширених вен (звивиста=F1, вузлова=F2 і F3=пухлиноподібна), їх локалізації (передня=La, задня=Lp, мала кривизна=Ll, велика кривизна=Lg, кардія, і фундальна частина=Lf) та їх кольорі (білий=Cw або червоний=Cr).

Візуалізація та оцінка стравохідно-шлункового варикозу

Було встановлено, що візуалізація та оцінка варикозно розширених вен стравоходу на ЕУЗД (EUS) поступається звичайній ендоскопії у виявленні та класифікації СВ (14% при 1 ступені, 50% при 2 ступені, і 78% при 3 ступені), але цей метод перевершує звичайну ендоскопію у виявленні білястравохідних вен (57% при 1 ступені, 89% при 2 ступені, і 100% при 3 ступені) і фундальних вен шлунка. Крім того, виявлення білястравохідних вен на EUS зростає зі збільшенням діаметра СВ при ендоскопії. Аналогічні спостереження були зроблені в іншому дослідженні, що передбачає збільшення чутливості EUS за більш високого ступеня СВ на ендоскопії.

Візуалізація та оцінка варикозно розширених вен шлунка

Низка досліджень підтвердила перевагу ЕУЗД у порівнянні зі звичайною ендоскопією у виявленні ШВ. Недавнє дослідження показало, що діаметр ШВ не залежить від форми варикозу, класу по Child-Pugh, і наявність гепатоцелюлярної карциноми була тісно пов'язана з об'ємом кровотоку в ділянках ШВ.

Візуалізація та оцінка ворітної вени, портосистемного шунта і непарної вени

Версема та ін. використовували дуплексний та кольоровий Доплер (CD), ендоскопічну ультрасонографію для обстеження 20 безсимптомних добровольців і 11 пацієнтів з підозрою на селезінковий та/або портальний тромбоз або наявність портосистемного шунта. У 10 з 11 пацієнтів за допомогою дуплексної ендосонографії було встановлено правильний діагноз, у той час як за допомогою трансабдомінального УЗД не вдалося встановити правильний діагноз у всіх пацієнтів. Цей висновок показав, що пацієнти з підозрою на селезінковий та/або портальний тромбоз або портосистемний шунт мають пройти ЕУЗД, оскільки трансабдомінальне УЗД не допомагає встановити діагноз.

В іншому дослідженні також порівняли рівень виявлення гастроренальних шунтів за допомогою EUS (curved linear array — CLA) з використанням контрастної комп'ютерної томографії (КТ). Ці результати показали, що CLA ехо-ендоскопія може успішно ідентифікувати гастроренальний шунт і забезпечує таку саму точність, як і КТ з контрастуванням. Діаметр непарної вени з використанням ЕУЗД на дистальному і проксимальному краях був також значно більшим у хворих з портальною гіпертензією. Більш того, дослідження показало, що діаметр також збільшується у залежності від ступеня варикозу.

Прогнозування кровотечі та оцінка відповіді на лікування

За допомогою EUS можна ідентифікувати гематоцистні плями на поверхні СВ, що свідчить про високий ризик розриву варикозно розширених вен стравоходу. Вони виглядають як мішкоподібні аневризми, схожі на виступи варикозно розширених вен, що можна спостерігати за допомогою ендолюмінальної сонографії з високою роздільною здатністю. Крім того, параезофагеальний і парагастральний варикоз, виявлений при ЕУЗД, корелює із наявністю та тяжкістю портальної гіпертензії і може бути фактором ризику для варикозної кровотечі.

Декілька досліджень класифікують ці колатералі як великі, якщо вони були на>5 мм або ширше селезінкової вени. Файгель та ін. вивчили 36 пацієнтів із цирозом (31 з попередніми кровотечами) і 32 пацієнтів із контрольної групи, і параезофагеальний варикоз був виявлений у 97% у пацієнтів із цирозом та у 3% у пацієнтів контрольної групи. Крім того, слизова оболонка шлунка та підслизова були товстішими при циротичних змінах у порівнянні з контрольною групою, і параезофагеальний варикоз (відношення шансів [OR] 3.1) і парагастральной варикоз (або 3,7) були більшими у пацієнтів з крововиливом.

Дослідження, проведене Міллером та ін., показало, що ЕУЗД могло би виміряти ступінь СВ шляхом підсумовування площі поверхні зрізу (з англ. «cut surface area», CSA), використовуючи оцифроване зображення. Ці автори показали 76-кратне зростання ризику рецидиву кровотечі з варикозних вен за рік при збільшенні варикозної поверхні CSA на кожен см^2. Використовуючи критичне значення (cut off) поверхні зрізу 0,45 см^2 для CSA, чутливість і специфічність для майбутньої варикозної кровотечі становили 83% і 75% вище і нижче цієї величини відповідно.

Оцінка ендоскопічної відповіді на лікування

В одному дослідженні використовували ЕУЗД для вивчення 38 пацієнтів, яким проводили ін'єкційну склерозуючу терапію (ІСТ). При проведенні ЕУЗД була встановлена значно більша частота важких навколостравохідних колатеральних вен і значно більше великих і перфорантних вен у пацієнтів з ендоскопічними рецидивами ЕВ у порівнянні з пацієнтами без рецидиву. ЕУЗД також допомагає візуалізувати ліву шлункову вену (ЛШВ). Було встановлено тісний взаємозв'язок типу розгалуження ЛШВ із раннім рецидивом ЕВ, оскільки домінуюча передня гілка може спрямовувати кровотік через



варикозно розширені вени на рівні проксимального відділу шлунка.

Допомога в ендоскопічній терапії на варикозно розширених венах стравоходу

Ін'єкції склерозанта в цілому здійснювались із застосуванням звичайної ендоскопії для лікування СВ. Ін'єкції здійснюються «наосліп» і можуть бути паравaрикозними. Введення склерозанта під контролем ЕУЗД шляхом стандартної тонкоголкової аспірації має перевагу сприятливого підтвердження у режимі реального часу доставки до просвіту варикозно розширеної вени. ЕУЗД може відображати основну живильну вену. Орієнтація на перфоруючу судину, а не на варикозний просвіт, зменшує кількість необхідного склерозанта для досягнення облітерації варикозу і зменшує ризик рецидиву кровотечі та ускладнень.

У рандомізованому контрольованому дослідженні порівнювали ефективність ІСТ та склеротерапії стравохідних колатеральних вен з ЕУЗД контролем. Результати показали меншу частоту рецидивів СВ, які відбувалися пізніше, хоча значна різниця не була досягнута (Зображення 1). Цей висновок повинен бути підтверджений у більшій кількості багатоцентрових досліджень з великим розміром вибірки. Тільки після того, як буде доведено перевагу ЕУЗД над звичайної ендоскопією, ми могли б рекомендувати рутинне застосування ЕУЗД для лікування ЕГВ.

Ендоскопічна терапія шлункового варикозу

Дно шлунка добре візуалізується на ЕУЗД у положенні датчика в дистальній частині стравоходу. При ЕУЗД-доступі до варикозно розширених вен дна шлунка (GFV) трансезофагеальному підходу не перешкоджає наявність крові або їжі. Також не порушується слизова оболонка шлунка, що покриває варикозні ділянки. Одне дослідження оцінило здійсненність, безпеку та ефективність черезстравохідного ЕУЗ-лікування GFV шляхом комбінованого введення спіралі та ін'єкції ціаноакрілатного клею. Автори обстежили 30 пацієнтів із варикозом фундальних вен шлунка у період між 2009 і 2011 роками, і ці пацієнти успішно пройшли трансезофагеальне лікування GFV під контролем ЕУЗД.

Їх результати показали, що середнє число процедур склало 1,3 на одного пацієнта, а середній обсяг ціаноакрилатного клею склав 1,4 мл на одну ділянку варикозу. Гемостаз при гострій кровотечі був досягнутий у всіх пацієнтів, і GFV був ліквідований після одного сеансу лікування у 96% пацієнтів. Повторна кровотеча відбулася тільки у 16,6% хворих. Крім того, не знайдено не пов'язаних з процедурою ускладнень. Проте, це було експериментальне дослідження в одному

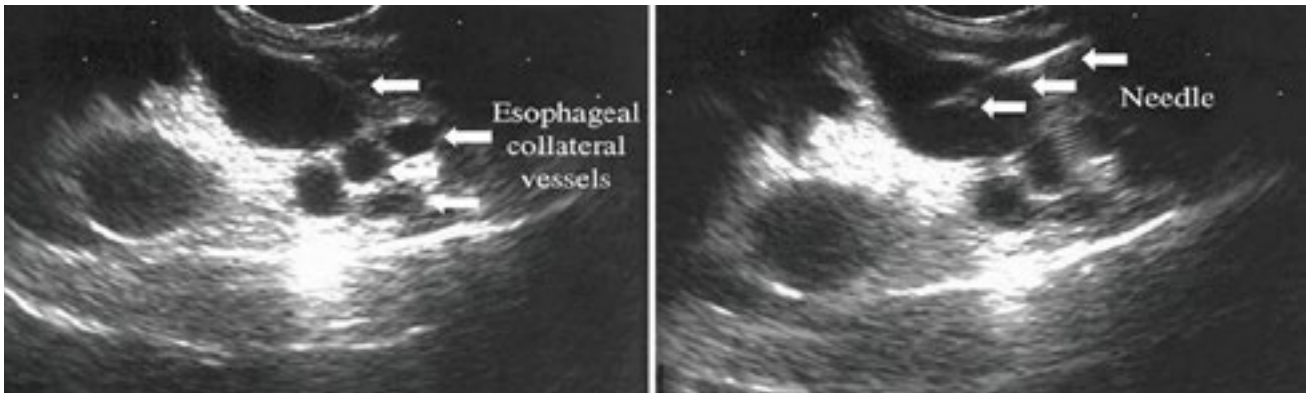

Зображення 1. Склеротерапія під контролем ендоскопічної ультрасонографії (a). Ендоскопічне ультразвукове зображення, що показує у стравоході колатеральні судини (стрілки); (b) склеротерапія стравохідного варикозу під контролем ЕУЗД (стрілки вказують розташування голки).

Зображення 2. Ендоскопічна картина (a) варикозних розширених вен шлунка з ознаками недавнього кровотечі (стрілка) з використанням вигнутого лінійного датчика для ендоскопічного ультразвукового дослідження; (b) екструзія спіралі та клею (стрілка) 1 місяць після лікування; (c) зникнення шлункового варикозу (стрілка) через 3 місяці після лікування

центрі, і безпека та ефективність цієї нової методики вимагає подальшого вивчення (Зображення 2 і 3).

Висновки

ЕУЗД відіграє важливу роль у діагностиці та лікуванні СШВ. Використання методу при СШВ і портальної гіпертензії розширило доступність цього інструменту в усьому світі та поліпшило наше розуміння і навчання ендосонографії. Проте, лікування під контролем ЕУЗД має деякі проблеми, оскільки зроблено лише декілька одноцентрових рандомізованих досліджень з малим розміром вибірки, в яких були доведені переваги цього підходу.

Лікування СШВ під контролем ЕУЗД є більш дорогим для пацієнтів і вимагає більшого досвіду ендоскопістів, ніж звичайний ендоскопічний підхід, тому також потрібно врахувати вартість застосування ЕУЗД для лікування варикозу. Що стосується ін'єкційної терапії СВ та ШВ, у даний час немає консенсусу щодо місця локалізації ін'єкції, кількості ін'єкцій при кожній сесії, типу агентів та об'єму кожної ін'єкції, які впливають на ефективність і безпеку процедури. Є великі варіації у цих аспектах між різними ендоскопістами через їх технічний рівень і досвід. Проте, ми вважаємо, що використання ЕУЗД у діагностиці та терапії СШВ розширюється та буде відіграти більш істотну роль у майбутньому.

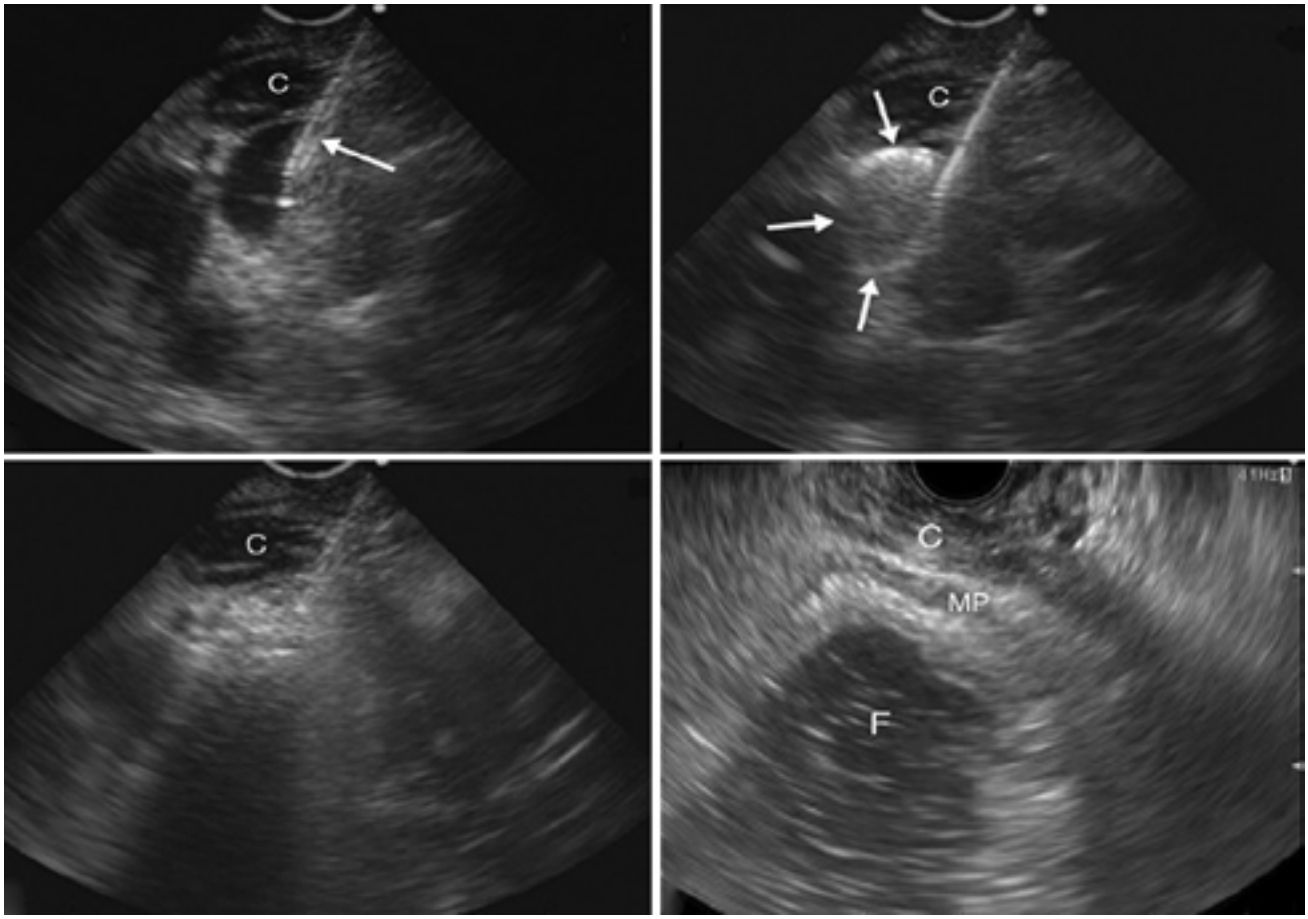

Зображення 3. Лікування шлункового варикозу із комбінованим введенням спіралі та ін'єкцією клею. (a) Черезстравохідна ендоскопічна ультрасонографія (передній огляд, використання вигнутого лінійного датчика для ендоскопічного ультразвукового дослідження), показані варикозно розширені вени шлунка зі спрямованої голкою 19G (стрілка); (b) розгортання спіралі (стрілки) через голку 19G; (c) введення 1 мл клею через 19G голку для облітерації варикозного вузла; (d) ерадикація варикозних вузлів шлунка. C: Ніжка діафрагми; F: Дно шлунка; MP: Власна м'язова пластинка стінки шлунка.

ТЕХНОЛОГІЇ

Нове захисне покриття може забезпечити чітку візуалізацію під час ендоскопії

Учені з Гарвардської школи інженерних і прикладних наук ім. Джона А. Полсона і з Гарвардського університету використали раніше винайдену SLIPS технологію проф. Айзенберга (слизьку пористу поверхню), яку вони застосували для створення спеціалізованого покриття, що може запобігти потраплянню рідин і блокуванню оптичного поля зору камери ендоскопа. Результати роботи групи вчених опубліковані в журналі «The Proceedings of the National Academy of Sciences (PNAS)».

«Будучи повністю прозорим і здатним покрити кривизну скляної лінзи камери ендоскопа, покриття також має витримувати постійний контакт із агресивними рідинами організму і тертя об м'які тканини», — сказав один з авторів дослідження Стеффі Санні.

Для досягнення цієї мети, команда використала техніку пошарового накладання кремнієвих наночастинок на скляну лінзу камери ендоскопа. Ці шари створюють пористу поверхню, яку просочують силіконовою олією, заповнюючи пористі порожнини і створюючи самозаповнюваний шар рідини. Було отримано повністю біосумісне покриття, яке може витримати багато процедур і стерилізацій та може бути повторно заповнене силіконовою олією, щоб зберегти свою гідрофобність. Винахід вже було протестовано in vivo у свиней при бронхоскопії, та були отримані хороші результати.

Джерело: R & D

Switch: новий інструмент для накладення швів однією рукою

Голландська компанія Mellon Medical представила новий пристрій для накладення швів однією рукою, що може у кінцевому підсумку заощадити багато часу в операційній.

За допомогою пристрою можна зшивати як трубчасті структури, такі як кровоносні судини, так і пошарові тканини, такі як шкіра.

Перша розроблена модель являє собою 8 см пристрій, який використовується для сонних артерій, трансплантації нирок і шунтування. Інструмент виглядає як пара пінцетів, але між кінцями є невелика голка із шовним матеріалом. У міру того як пінцети стискають разом, голка проходить від одного наконечника до іншого. При повторному стисканні голка проходить назад. Голка завжди гарантовано буде утримуватися одним із двох кінців інструменту, і рухатися назад і вперед у лінійному напрямку. Цей рух через тканину повторюється багаторазово, без потреби відволікатися для захоплення шовного матеріалу, його передачі з однієї руки в іншу при накладенні кожного шва.

Персонал може безпечно і зручно зарядити нитку за допомогою пристрою Switch-Aid®, який використовується з кожним швом. В якості шовного матеріалу використовується стандартна поліпропіленова нитка, яка відповідає найвищим стандартам.

Джерело: Medgadget

Нова система сканування з ОКТ

Компанія NinePoint Medical випустила нову систему візуалізації NvisionVLE з удосконаленою оптичною когерентною томографією (ОКТ), яка використовує метод збору і обробки сигналів для створення більш повноцінних зображень поперечних зрізів, що дозволяє фахівцеві оцінити 100% тканини.

Система NvisionVLE застосовується у якості інструменту візуалізації для оцінки мікроструктури тканин людини, в тому числі мікроструктури тканини стравоходу, забезпечуючи двомірну, поперечно-зрізову глибоку візуалізацію в режимі реального часу.

Нова система виконує поперечне сканування на довжину 6 см і глибину 3 мм, що дозволяє візуалізувати шари тканини, включаючи плаского клітинну слизову оболонку, підслизову і м'язову, а також виявити підозрілі ділянки у тканині. Використовуючи ці дані, лікарі можуть отримати більш ретельну оцінку, що потенційно веде до поліпшення вибору ділянки прицільної біопсії для гістологічної діагностики і отримання більш повної інформації для визначення кращої тактики лікування пацієнтів.

Переваги системи:

- захоплює зображення до 3 мм під слизовою оболонкою при розділенні 7 мкм в режимі реального часу;
- забезпечує повний огляд (~10,000 мм2);
- забезпечує до 25X більш високу роздільну здатність, ніж при ендоскопічному ультразвуковому дослідженні.

Джерело: NinePoint Medical

Зарубіжний досвід

ПЕРВИННИЙ МІКРОПАПІЛЯРНИЙ РАК ТОВСТОЇ КИШКИ З ПІДСЛИЗОВОЇ ІНВАЗІЄЮ: КЛІНІЧНИЙ ВИПАДОК

ДЖЕРЕЛО: Endoscopy International Open
Переклад з англійської — Арська Олена

ЮЧІ МІЯОКА ТА ІН.
ВІДДІЛЕННЯ ЕНДОСКОПІЇ, ЦЕНТРАЛЬНА ЛІКАРНЯ ПРЕФЕКТУРИ СІМАНЕ, ЯПОНІЯ

Вступ

Інвазивні мікропапілярні карциноми (ІМПК) були вперше ідентифіковані як варіант інвазивного раку молочної залози авторами Сіріангуль і Тавассолі. Останнім часом ІМПК була зареєстрована в інших локалізаціях, в тому числі в сечовому міхурі, легенях, яєчниках, слинних залозах, шлунку і товстій кишці. ІМПК має клінічні характерні ознаки для карциноми з високою частотою лімфатичної інвазії, метастазами у лімфатичні вузли і поганим клінічним результатом. ІМПК характеризується гістологічними ознаками, що складаються з округло-овальних мікрососочкових кластерів у оточенні вільних просторів і відсутністю судинно-волокнистих ядер.

У літературі описано декілька випадків виявлення колоректальної ІМПК при використанні збільшувальної колоноскопії та ендоскопічної резекції слизової оболонки. Збільшувальна ендоскопія була розроблена для діагностики колоректальних пухлин. Класифікація нерівностей і поглиблень слизової колоректальних утворень визначається збільшувальною ендоскопією та пов'язана з гістологічними характеристиками ураження. Таким чином, цей метод є ефективним для діагностики глибини інвазії та відбору пацієнтів для лікування. Крім того, аналізується також мікросудинний малюнок ураження і його діаметр та/або розподіл з використанням вузькоспектральної візуалізації (NBI), при якій можна розрізняти аденому і карциному, а також визначити глибину інвазії. У цьому клінічному випадку ми повідомляємо про ІМПК товстої кишки, виявлену при колоноскопії, і подальшу ендоскопічну резекцію слизової оболонки.

Історія хвороби

47-річна жінка звернулася в нашу лікарню, оскільки був отриманий позитивний результат тесту на приховану кров у калі. У неї не було ніяких симптомів, та її анамнез життя і сімейний анамнез не були обтяжені. В аналізі крові була виявлена легка анемія (гемоглобін — 10,7 г/дл); сироваткові рівні карциноембріонального антигену (CEA) і CA19-9 були нормальними. Колоноскопія була виконана за допомогою збільшувального колоноскопа. При колоноскопії в білому світі було виявлено червоний поліп на ніжці <10 мм у діаметрі зі злегка нерівною поверхнею, але без виразкування або ерозії, а також було відзначено легке ущільнення у сигмовидній кишці (Зображення 1).

Зображення 1. При колоноскопічному огляді в білому світлі було виявлено червоний поліп на ніжці <10 мм у діаметрі зі злегка нерівною поверхнею, але без виразки або ерозій. Пухлина мала пружну консистенцію, що наводить на думку про підслизову інвазію.

Збільшувальна NBI колоноскопія показала змінену структуру поверхні із судинами різного діаметру та розсіяним розподілом судин, що наводить на думку про стромальну інвазію пухлинними клітинами (Зображення 2).

При використанні збільшувальної ендоскопії з фарбуванням кристалічним фіолетовим були виявлені поглиблення з неправильними краями, нечіткими контурами і

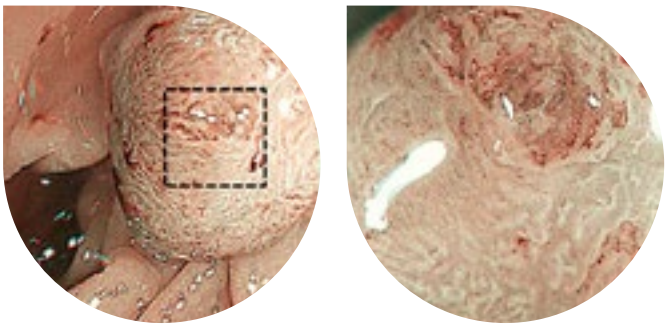

Зображення 2. Збільшувальна NBI колоноскопія. Загальна картина відображається на малюнку a, і розширене зображення ділянки ураження відображається на малюнку b. Це поліповидне утворення має нерівномірний рельєф поверхні, гетерогенний діаметр судин та їхній розподіл.

звуженим просвітом, та зниження/зникнення забарвлення у стромальних ділянках. Ці знахідки були класифіковані як V тип ямкового малюнка слизової товстої кишки. Крім того, ділянка строми між кожною протокою була розширеною (Зображення 3).

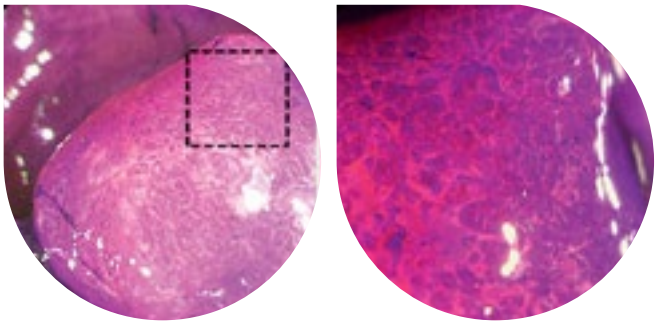

Зображення 3. Збільшувальна ендоскопія з фарбуванням кристалічним фіолетовим. Загальна картина відображена на малюнку a, і збільшене зображення ділянки показано на b.

Було встановлено передопераційний діагноз раку сигмовидної кишки з підслизовою інвазією та виконана діагностична ендоскопічна резекція пухлини сигмоподібної кишки, оскільки пацієнтка сподівалася на ендоскопічну резекцію через невеликий розмір утворення. Макроскопічно у пацієнтки була 7-мм пухлина на ніжці. Мікроскопічно спостерігалася масивна підслизова інвазія на глибину до 3,6 мм з великою лімфатичною інвазією (Зображення 4a).

Осередок ураження переважно (~80%) складався з полігональних клітин, розташованих у кластерах, оточених лакунарноподібними вільними просторами (Зображення 4b), а решта 20% — помірно диференційовані трубчасті аденокарциноми. Імуногістохімічно була визначена експресія MUC1 біля стромальних країв кластерів пухлини в мікропапілярних структурах (Зображення 4c). Крім того, клітини пухлини дали позитивну реакцію на цитокератин 20 (Зображення 4d) і негативний результат для цитокератину 7 (Зображення 4e), що свідчить про первинну ІМПК з товстої кишки.

Зображення 4 (a). Гістологічний аналіз резектованих зразків показав інвазію в підслизову на глибину 3,6 мм з вираженою лімфатичною інвазією.

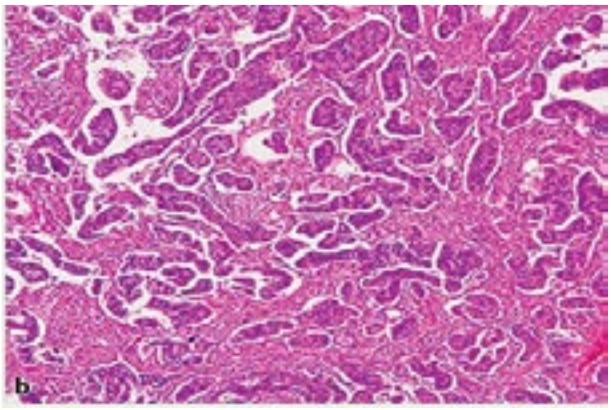

Зображення 4 (b). Осередок ураження переважно (~80%) складався з полігональних клітин, розташованих у кластерах, оточених лакунарноподібними вільними просторами, а решта 20% — помірно диференційовані трубчасті аденокарциноми.

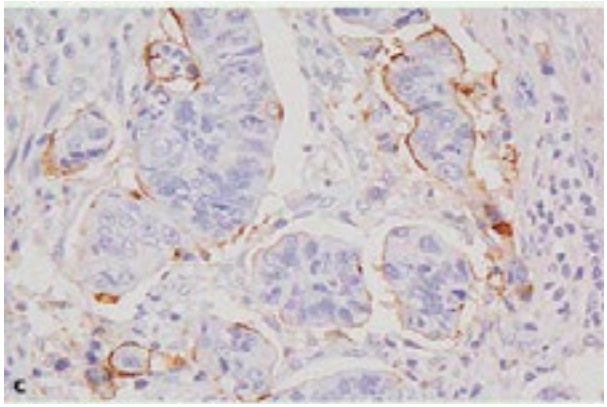

Зображення 4 (c). Експресія MUC1 біля стромальних країв кластерів пухлини в мікропапілярних структурах.

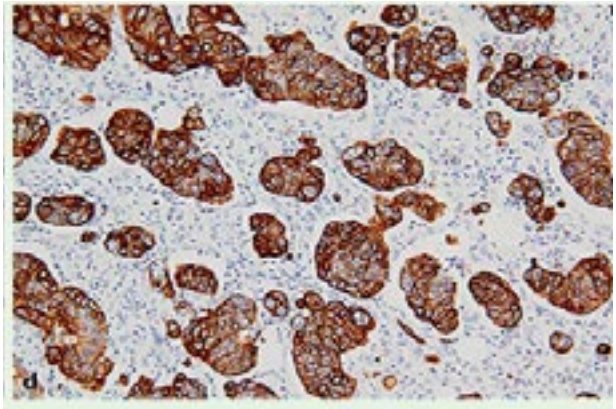

Зображення 4 (d). Клітини пухлини дали позитивну реакцію на цитокератин 20.

Пацієнтці провели лапароскопічну сигмоідектомію та резекцію регіонарних лімфатичних вузлів, хоча вертикальний край резектованого зразка був негативним, жоден з регіональних лімфатичних вузлів не був збільшеним, і наявність метастазів після проведення комп'ютерної томографії органів грудної клітини та черевної порожнини було виключено. Не було виявлено залишкових ракових

клітин або метастазування в лімфатичні вузли. Ця пацієнтка живе вже 15 місяців після операції без ознак рецидиву.

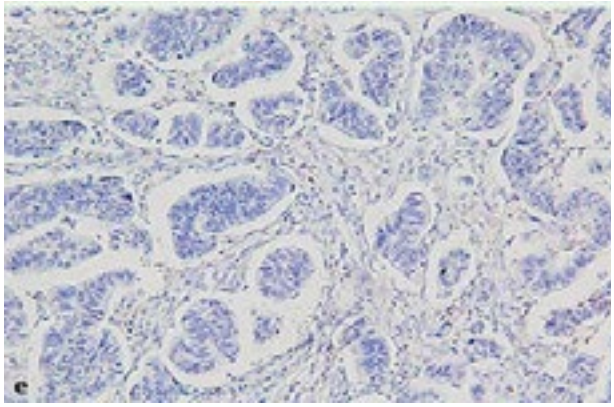

Зображення 4 (e). Негативний результат для цитокератину 7 у пухлинних клітинах.

Обговорення

ІМПК була вперше описана як варіант інвазивного раку молочної залози по Сіріангуль та Тавассолі у 1993 році. ІМПК товстої кишки стала ще більш розпізнаваною патологією після того, як в 2005 році Сакамото та ін. повідомили про 3 таких випадки у ободовій кишці. Проте, ендоскопічні особливості та оптимальні терапевтичні стратегії ІМПК товстої кишки досі не з'ясовані. Нещодавно ми зіткнулися з випадком ІМПК на ранній стадії у товстій кишці і провели збільшувальну колоноскопію, в тому числі NBI ендоскопію і хромоендоскопію з кристалічним фіолетовим.

У більшості випадків ІМПК товстої кишки діагностують на пізній стадії, отже, операція та хіміотерапія є основними клінічними методами лікування. Тільки 5 випадків (в тому числі і цей) були віднесені до категорії T1 (TNM класифікації) пухлин. У 4 випадках, включаючи цей, була виконана ендоскопічна резекція. Проте, у всіх цих випадках спостерігалися підслизова інвазія та інвазія у лімфатичні судини. Додаткові операції були виконані у 3-х випадках, і консервативне лікування був обрано в четвертому випадку через серйозні ускладнення хвороби. В останньому випадку, на жаль, при колоноскопії та КТ було виявлено місцевий рецидив і множинні метастази в легені, печінку, лімфатичні вузли, селезінку через 6 місяців після ендоскопічної резекції.

Таким чином, достатня увага повинна бути приділена ІМПК товстої кишки, навіть якщо захворювання діагностовано на ранній клінічній стадії, оскільки у цих пацієнтів прогноз гірший, ніж у пацієнтів із ранньою стадією раку іншого підтипу. В даному випадку були виконані колоноскопія в білому світлі та збільшувальна колоноскопія NBI, а також фарбування кристалічним фіолетовим. Під час колоноскопії в білому світлі візуалізувався червонуватий поліп на ніжці з нерівною поверхнею і напруженою консистенцією, який, незважаючи на свої невеликі розміри, навів на думку про підслизову інвазію. Збільшувальна NBI колоноскопія показала неправильну структуру поверхні з судинами різного діаметру і розподілу, а верифікація діагнозу була проведена за допомогою фарбування кристалічним фіолетовим. В результаті виявлено V тип поверхні слизової кишки. Крім того, площа строми між кожною протокою була розширена. На основі цих результатів ендоскопії був установлений діагноз мікропапілярного раку товстої кишки, який відрізняється від типової аденоми слизової або карциноми.

Також необхідно диференціювати це утворення з муцинозною карциномою і недиференційованою карциномою з глибокою інвазією слизової. Ендоскопічно резектований зразок складався з мікропапілярних клітин, також була знайдена велика підслизова інвазія. Ми припускаємо, що ІМПК слід розглядати в плані диференціальної діагностики, якщо під час колоноскопії виявлені підслизова глибока інвазія, змінений малюнок ямок і заглиблень з розширеною ділянкою строми, і невидимий судинний малюнок, незважаючи на невеликі розміри. Ці ознаки можуть бути характерними особливостями ІМПК товстої кишки на ранній стадії та ідентифікуватися за допомогою збільшувальної колоноскопії. Проте, в майбутньому необхідно провести дослідження з великою кількістю випадків, щоб підтвердити ці висновки.

АНОНСИ ТА ОГОЛОШЕННЯ

17 жовтня

У Львівській ОДА оголошено конкурс на зайняття вакантної посади директора департаменту охорони здоров'я
Про це йдеться в розпорядженні голови Львівської ОДА Олега Синютки. Інформацію про проведення конкурсу опубліковано на офіційному сайті Львівської ОДА. Богдан Чечотка, який очолював департамент охорони здоров'я, 13 жовтня написав заяву на звільнення.

До 6 листопада

Приймаються пропозиції та зауваження до проекту постанови Кабінету Міністрів України «Про внесення змін до порядку складання, розгляду, затвердження та основних вимог до виконання кошторисів бюджетних установ».
Проект, пояснювальна записка оприлюднені на офіційному сайті Міністерства охорони здоров'я України: http://www.moz.gov.ua/ua/portal/Pro_20161006_0.html
Зауваження направляти до Міністерства охорони здоров'я України в письмовому та/або електронному вигляді за адресою: Департамент економіки і фінансової політики, 01601, м. Київ, вул. Грушевського, 7
e-mail: p_yemets@moz.gov.ua
тел. (044) 200-08-45.
Консультант: Ємець Петро Володимирович

До 7 листопада

Приймаються пропозиції та зауваження за проектом наказу Міністерства охорони здоров'я України «Про визнання такими, що втратили чинність, наказів Міністерства охорони здоров'я України з питань державної реєстрації медичної техніки та виробів медичного призначення» (http://www.moz.gov.ua/ua/portal/dn_20161007_0.html).
Зауваження направляти за адресою: МОЗ України, 01601, м. Київ, вул. М. Грушевського, 7,
e-mail:
taras.lyaskovsky@gmail.com
Лясковський Тарас Михайлович,
тел. (044) 200-07-93;
Державна регуляторна служба України, 01011, м.Київ, вул. Арсенальна, 9/11,
e-mail: inform@dkrp.gov.ua.

10-11 листопада

У Національному медуніверситеті ім. Богомольця (01601, м. Київ, вул. Шовковична, 39/1, корпус 6-а) відбудеться науково-практична конференція з міжнародною участю «Актуальні питання сучасної хірургії».
Очікується 450 учасників з України, Грузії, Польщі, Швеції, Нідерландів, Німеччини.

Лікарські секрети

Забезпечення безпеки пацієнта за допомогою ендоскопічного татуювання

Дуглас К. Рекс,

**професор Університету Індіани,
Завідувач відділенням ендоскопії
Університетської лікарні Індіани
Індіанаполіс, Індіана, США**

У моїй практиці нанесення ендоскопічного татуювання є важливим клінічним прийомом. Забезпечення резекції правильної ділянки кишки є спільною відповідальністю ендоскопіста і хірурга. Важливо застосовувати в практиці правильні техніки нанесення татуювання і, якщо можливо, уникати введення ін'єкції через кишку до перитонеальної порожнини, сальника або до іншого органу. Ключовим моментом для успішної маркування є дотичний доступ до слизової, а не напряму. Використовуючи голку 23- або 25G з 3 або 4 мм наконечником, я вводжу голку в стінку і потім виводжу її, поки одна третина або половина голки не буде закріплена. Потім я піднімаю її в напрямку просвіту так, щоб форма введеної частини голки і положення наконечника було видно крізь слизову. Зробіть ін'єкцію невеликого об'єму, щоб побачити підслизовий міхур, і потім продовжуйте вводити більший обсяг.

При маркуванні поліпа для подальшої ендоскопічної резекції, татуювання не повинне перебувати під утворенням. Воно має бути на кілька сантиметрів більш дистально від утворення або на протилежній стінці. Для більш легкого контролю місця маркування перед ендоскопічною резекцією я розмістив би тату поруч з місцем, в якому видно сліди ін'єкції.

При підготовці до операції, вся окружність кишки має бути промаркована. Локалізацію тату (наприклад «татуювання по колу розміщене на 3 см дистально від пухлини») необхідно позначити в документації. Ендоскопіст має бути обережним при зазначенні сегмента кишки без специфічних ендоскопічних характеристик (наприклад «пухлина знаходиться в низхідній кишці»).

ШТАТ МІННЕСОТА США

СИНТЕТИЧНІ АРТЕРІЇ ПІСЛЯ ІМПЛАНТАЦІЇ ДО ОРГАНІЗМУ РОСТУТЬ, НА ВІДМІНУ ВІД СУЧАСНИХ СТАНДАРТНИХ ТКАНИННИХ ТРАНСПЛАНТАТІВ

Діти, народжені з серйозними вадами серця, можуть бути вилікувані після однієї операції, замість декількох етапів хірургічних втручань на відкритому серці, оскільки дослідники створюють штучні кровоносні судини, здатні рости разом з дитиною.

Синтетичні кровоносні судини Роберта Транкуілло виконані з гелів, в них поміщені живі клітини-фібробласти. Клітини продукують еластичну павутину колагену, який надає шкірі її міцність. Для того щоб сформувати з гелів артерії або вени, їх обгортають навколо маленьких стрижнів і вирощують у «біореакторі», який забезпечує клітини теплом, випробуванням механічних властивостей і поживними речовинами.