Жовтень 2016 випуск №9

Наступний випуск — 20 жовтня 2016 року

Medicis

Видима перевага: шлунково-кишкова ендоскопія з HD + і технологіями i-scan і i-scan OE

сторінка 10

Застосування робототехніки в ендоскопії шлунково-кишкового тракту: огляд

сторінка 5

НОВИНИ

Нобелівська премія за вивчення аутофагії

Нобелівську премію в галузі фізіології і медицини отримав японець Йосінорі Осумі за вивчення механізму аутофагії — процесу «самопоїдання» клітин.

У 2016 році на премію в галузі фізіології і медицини претендували 273 вчених.

Японський біолог протягом двадцяти років займався дослідженням розкладу всередині клітин. Йому вдалося виділити гени, які відповідають за аутофагію в дріжджах, і описати схожі процеси в клітинах інших організмів.

«Відкриття Осумі змінили наші уявлення про те, як клітини переробляють самі себе. Його роботи відкрили новий напрямок в розумінні аутофагії як частини різних фізіологічних процесів — від пристосування до голоду до реакції на зараження», — йдеться в прес-релізі Каролінського інституту, який вручає премію.

Відзначається, що розробки Осумі привели до популяризації аутофагії в науковому середовищі, тому що вони можуть «самознищити» ракові клітини.

Джерело: УНІАН

Профспілка медпрацівників назвала проект держбюджету-2017 неконституційним

Профспілка працівників охорони здоров'я України направила до Верховної Ради України звернення щодо проекту Закону України «Про Державний бюджет України на 2017 рік».

Як повідомляє прес-служба організації, положення проекту бюджету щодо забезпечення соціальних стандартів, рівня фінансування охорони здоров'я, підвищення заробітної плати працівникам охорони здоров'я, не відповідають Конституції України, законодавству та реальним потребам галузі.

За словами представників профспілки, витрати на фінансування системи охорони здоров'я на 2017 рік сформовані за «залишковим принципом».

У 2017 році закладено фінансування охорони здоров'я на рівні 3% від ВВП, що менше на 0,3% в порівнянні з показником 2016 року — 3,3%.

Обсяг медичної субвенції визначено в сумі 46,8 млрд. грн., що становить лише 53% від потреби (87,9 млрд. грн.).

Профспілка категорично наполягає на виключенні з проекту Держбюджету статті та додатків, якими передбачається передати на фінансування з місцевих бюджетів 30 установ охорони здоров'я, що знаходяться в сфері управління МОЗ України.

Джерело: Сайт профспілки працівників охорони здоров'я

Україна втрачає професійних лікарів: за кордон виїхало 7 тис.

Мізерна зарплата, відсутність державного житла та кар'єрного зростання спонукають молодих фахівців до від'їзду за кордон. За даними Всеукраїнського лікарського товариства, в минулому році сім тисяч медпрацівників покинули країну.

Після закінчення навчання випускники медичних вишів повинні відпрацювати три роки в державних медустановах на мізерних зарплатах. Так прописано в постанові Кабміну від 22 серпня 1996 року. У минулому році 46 нардепів разом з юристами звернулися до Конституційного суду, щоб там пояснили окремі положення урядової постанови. Рішення досі немає.

У МОЗ кажуть, що працюють над тим, щоб позбутися від практики розподілу і не вказувати, в якому районі працювати.

«Є 6% збільшення надання фінансування на медичну допомогу, тому я думаю, що вже на місцях будуть вирішувати і головні лікарі, і міські, і обласні ради, щоб фінанси видавати на потреби, які зможуть підвищити і зарплату медпрацівникам», — говорить в. о. міністра охорони здоров'я України Уляна Супрун.

Відзначимо, що в сфері охорони здоров'я України намічається одна з найсерйозніших проблем в державі. Незважаючи на декларацію про реформи всіх міністрів і виконуючих обов'язки міністра охорони здоров'я, жодна реформа не була реалізована. На розгляді в комітетах парламенту перебуває кілька реформаторських законопроектів, але перспектива їх не переконлива.

Джерело: ICTV

Дослідження



ЕОЗИНОФІЛЬНИЙ ЕЗОФАГІТ: ЩО ПОТРІБНО ЗНАТИ ПРО ТРИ НОВІ ДОСЛІДЖЕННЯ?

ДЖЕРЕЛО: Medscape gastroenterology
Переклад з англійської — Юрій Климюк

Девід А. Джонсон, професор медицини і завідувач відділом гастроентерології в медичній школі Східної Вірджинії в Норфолку, штат Вірджинія (США)

Еозинофільний езофагіт продовжує залишатися дуже поширеною темою в медичній літературі. Це значною мірою відображає відсутність нашого розуміння багатьох аспектів цієї хвороби, з якими ми зараз стикаємося не так уже й рідко, особливо серед дорослого населення, а не тільки в педіатрії. Є три статті про еозинофільний езофагіт, які були опубліковані останнім часом і стали найбільш важливими для нашої уваги

Хелікобактерна інфекція і ризик еозинофільного езофагіту

У першій статті авторами von Arnim U. та ін. встановлено, що інфекція Helicobacter Pylori була пов'язана зі зменшенням ризику розвитку еозинофільного езофагіту. Ми знаємо, що поширеність інфекції H. Pylori значно зменшилася за останні три десятиліття в промислово розвинених країнах. Це обумовлено поліпшенням гігієни з меншим антигенним впливом, але відповідним збільшенням багатьох атопічних захворювань, таких як астма і дерматит. В цілому, це говорить про те, що вплив H. Pylori насправді може вплинути на розвиток імунної системи. Еозинофільний езофагіт є антиген-опосередкованим алергічним захворюванням стравоходу, але кореляція з H. Pylori раніше не оцінювалася у пацієнтів з вираженими симптомами цієї хвороби.

У Німеччині було проведено дослідження методом випадок-контроль. Вчені оцінювали серологічні дослідження крові на H. Pylori у 58 хворих (81% були чоловіки, як і слід було очікувати), у яких на основі критеріїв консенсусу був діагностований еозинофільний езофагіт. Ці результати були зіставлені зі 116 пацієнтами з групи контролю, які мали такий самий вік і стать.

Серед досліджуваних випадків було 5,2% позитивних серологічних результатів інфікування H. Pylori, коли були включені тільки учасники з наявною інфекцією, і в 13,8% випадків, коли були також включені пацієнти, які раніше лікувалися (8,6% учасників). У групі контролю, загальний показник інфікування H. Pylori склав 37,9%. Було встановлено статистично значуще відношення шансів (OR=0,24) для асоціації між еозинофільним езофагітом та інфікуванням H. Pylori. У цьому дослідженні інфікування H. Pylori могло мати захисну дію проти розвитку еозинофільного езофагіту.

Це дослідження додатково підтверджує потенційну захисну роль H. Pylori в імуноопосередкованих алергічних захворюваннях, якими в даному випадку були еозинофільний езофагіт або «астма стравоходу». Зростання кількості алергічних захворювань пов'язують з можливим порушенням балансу Т-хелперів (ТН), зокрема імунних відповідей ТН1 і ТН2. В основному, відповідь ТН1 залучена в клітинний імунітет, який допомагає боротися з вірусами та іншими внутрішньоклітинними патогенами. Відповідь ТН2 бере участь в гуморальному імунітеті, де виробництво антитіл активується до деякого типу інфекційних збудників. Обидва ці шляхи можуть взаємодіяти один з одним і впливають на регуляцію імунної системи.

Вважається, що все більше сприяння умов для розвитку алергічних реакцій, про які ми говоримо, може відображати порушений баланс між цими імунними реакціями ТН1 і ТН2, можливо, в результаті більш високих стандартів гігієни. Інфікування H. Pylori

> «НЕЗВАЖАЮЧИ НА ПОЛІПШЕННЯ КЛІНІЧНИХ СИМПТОМІВ, ПОТРІБНО ОЦІНЮВАТИ ГІСТОЛОГІЧНЕ ПОШИРЕННЯ ЕОЗИНОФІЛЬНОГО ІНФІЛЬТРАТУ В СТРАВОХОДІ».

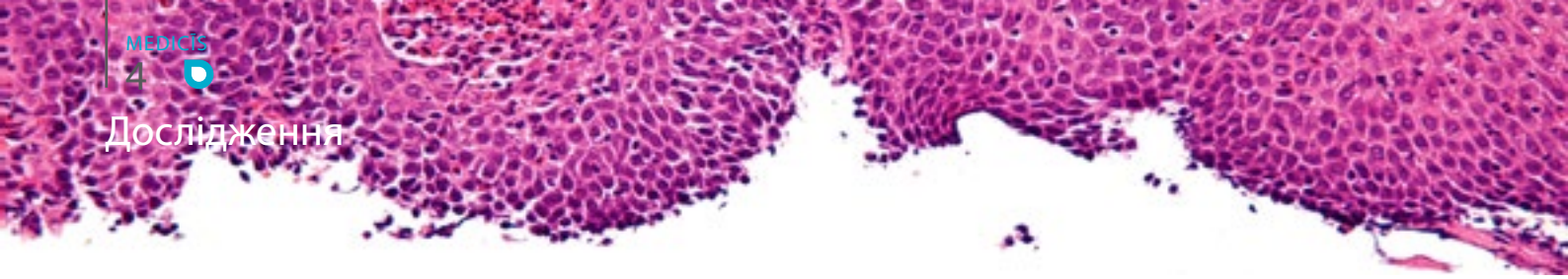

більше викликає відповідь TH1, і ці цитокіни пригнічують відповідь TH2 або гуморально-опосередковану відповідь, яка є основним шляхом для еозинофільного езофагіту. Цей дисбаланс може призвести до більш високої ймовірності виникнення алергічних захворювань із впливом на TH2 або гуморальний тип імунітету.

Я думаю, що це дослідження дає нам патофізіологічні дані, які свідчать про те, що необхідно оцінювати також і терапевтичні наслідки. Це особливо потрібно застосовувати у нашому поспіху з ерадикацією H. Pylori, де ми повинні враховувати потенційні захисні властивості цієї інфекції. Замість того, щоб намагатися «стріляти на ураження», ми, можливо, захочемо спочатку зрозуміти цей науковий факт, щоб запобігти цій помилці.

Чи можуть допомогти алергічні проби у визначенні харчових тригерів при еозинофільному езофагіті?

Друга стаття авторів Philpott H. та ін. також пов'язана з алергічними станами в контексті еозинофільного езофагіту. Рекомендація полягає в тому, що ми повинні проводити тестування алергії у пацієнтів з еозинофільним езофагітом, щоб спробувати визначити алергени, які могли б стати мішенню для лікування цього стану. Ми всі вчили, що виключення шести продуктів з раціону є правильним кроком на шляху діагностики. Багато разів було поставлено під сумнів, чи можемо ми перевірити конкретні харчові тригерні фактори, а не комплексно усувати такі продукти, як молоко, соя, пшениця, молюски або морепродукти, арахіс, горіхи і яйця.

У цьому дуже цікавому і всебічному дослідженні розглянуто безліч різних методів діагностики алергії. Було виявлено, що ми не можемо покладатися на якийсь конкретний метод тестування, крім гістологічного висновку, коли ми виключаємо ці продукти, а потім знову включаємо їх до раціону. Дослідники розглянули випадки пацієнтів з еозинофільним езофагітом, у яких спостерігалася хороша відповідь на елімінацію шести продуктів з раціону, цю групу склали близько 50% учасників. Вони зробили комплексну панель тестування алергії. Дослідники оцінювали прік-тести та аплікаційні проби, рівні IgE до харчових продуктів та аероалергенів; тестування активації базофілів, яке використовується у пацієнтів, які, можливо, мали анафілактичні реакції, а також сироваткові рівні специфічних IgG до харчових продуктів. Жоден з цих тестів не передбачив результат при послідовному повторному введенні продуктів в раціон, і не було встановлено ніякої кореляції з гістологічним заключенням.

Коли до раціону цих пацієнтів ви починаєте повторно вводити деякі харчові продукти, які раніше були виключені, ви повинні покладатися на гістологічну оцінку. Це ключова теза. Алергічні проби, схоже, не грають ніякої ролі, оскільки вони належать до оцінки харчових тригерів.

Кореляція симптомів з ендоскопічною та гістологічною ремісією

В останній статті описано недавнє дослідження за даними спостережень зі Швейцарії. Сафронєєва Катерина та ін. розглядали значення симптомів еозинофільного езофагіту. Наприклад, коли ми починаємо виключати продукти, чи можемо ми покладатися на клінічні симптоми, а не на ендоскопічні та гістологічні ознаки ремісії?

Коротка відповідь — «ні», тому що в цьому дослідженні не було надійної кореляції між клінічною, ендоскопічною та гістологічною ремісією. Симптоми є важливим параметром оцінки відповіді при еозинофільному езофагіті, але вони не можуть бути використані окремо в якості надійного визначника активності захворювання у відповідь на терапію. Ми повинні дивитися на гістологічні критерії відповіді, тому що при субклінічному еозинофільному езофагіті ми просто не знаємо, чи може ця форма захворювання призвести до більш серйозних наслідків, оскільки може виникнути утворення стриктури. Незважаючи на поліпшення клінічних симптомів, потрібно оцінювати гістологічне поширення еозинофільного інфільтрату в стравоході.

Будемо сподіватися, що ці три нещодавно опубліковані статті дадуть вам деякі рекомендації і нову інформацію для ведення пацієнтів з еозинофільним езофагітом.

Тема номеру

ЗАСТОСУВАННЯ РОБОТОТЕХНІКИ В ЕНДОСКОПІЇ ШЛУНКОВО-КИШКОВОГО ТРАКТУ: ОГЛЯД

Джерело: WJGE
Переклад з англійської — Юрій Климюк

Болвін По Мен Енг, Філіп Вей Ян Чіу
Хірургічне відділення лікарні Принца Уельського, Гонконг, Китай

Вступ

Впровадження провідних ендоскопічних методів лікування, таких як ендоскопічна підслизова дисекція (ESD) і відносно широке визнання роботизованої лапароскопічної хірургії, а саме системи Да Вінчі, стимулює уяву інженерів, лікарів і підприємців розробляти роботизовані системи для здійснення медичних послуг.

В даний час застосування робототехніки в ендоскопії було зосереджено на автономній локомоції та електромеханічній маніпуляції інструментів.

Пересування за допомогою робототехніки

Електромеханічний контроль звичайного ендоскопа. При цьому підході управління контрольним колесом звичайного ендоскопа здійснюється за допомогою електромеханічного механізму. Управління механізмом відбувається через джойстик або інтерфейс сенсорної панелі управління. Це найбільш бажаний шлях управління, який обирають новачки в ендоскопії, однак, важко побачити його сприйняття експертами в цій галузі. Перші кроки включають заміну звичайних навігаційних коліс ендоскопа на двигуни з порожнистим валом. Інші спроби включали використання автоматизованого програмного забезпечення стабілізації горизонту. Проте, було показано, що це погіршило орієнтування ендоскопіста та продуктивність. Відомими системами, що використовують цей підхід, є система з роботизованим рульовим керуванням і автоматизованою просвітною централізацією (англ. «Automated lumen centralization», RS-ALC), а також ендоскопічний оперуючий робот (EOR) та Invendoscope.

RS-ALC (Нідерланди)

Система складається з блоку дистанційного приводу з можливістю стикування коліс вигину звичайного ендоскопу (Зображення 1). Управління по розімкненому контуру досягається за допомогою джойстика з візуальним зворотним зв'язком з оператором. Проведене ex vivo дослідження на фантомі показало, що, хоча система сприяла новачкам-ендоскопістам у більш швидкому досягненні сліпої кишки, цей ефект не зберігався для досвідчених ендоскопістів; медіана часу інтубації сліпої кишки звичайним ендоскопом становила 129 сек в порівнянні зі 781 сек із системою RS-ALC.

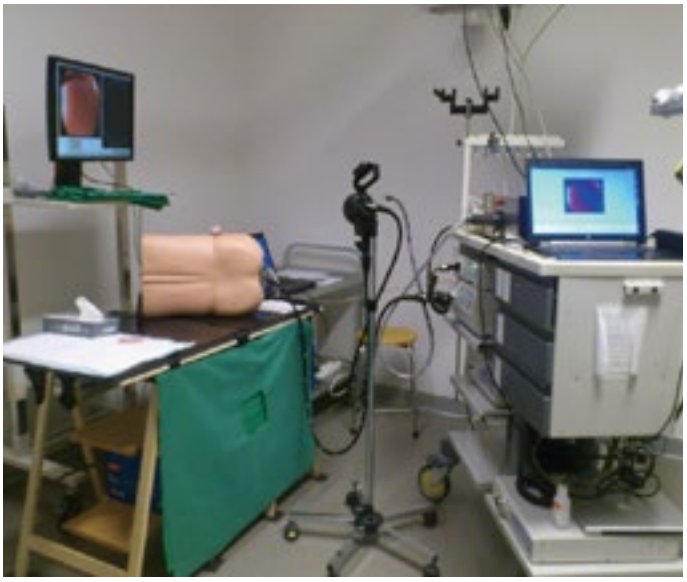

Зображення 1. RS-ALC система: Звичайний ендоскоп встановлюється на електромеханічні колеса управління. Управління системою здійснюється через джойстик пристрою.

EOR (Технологічний інститут Кюсю, Японія)

EOR є роботизованою системою за принципом «ведучий-ведений», яка встановлюється на звичайному ендоскопі (Зображення 2). Система здатна маніпулювати звичайним

Тема номеру

ендоскопом через колеса приводу, які управляються двома джойстиками. Мета дизайну полягає в заміні ендоскопіста таким чином, щоб дозволити одному оператору керувати складною ендоскопічною багатозадачною платформою, такою як EndoSamurai. На додаток до можливості маніпулювати колесами, система здатна обертати ендоскоп на 150 градусів. Система була використана на стендових моделях для виконання колоноскопії та ендоскопічної підслизової дисекції.

В останній версії датчики крутного моменту були вмонтовані в систему, щоб дозволити здійснювати тактильну навігацію. Очікуються клінічні дослідження використання цієї системи.



Зображення 2. Третя версія EOR. Система складається з різних виконавчих механізмів для виконання рухів звичайного ендоскопа вперед/назад, обертання, вгору/вниз, вліво/вправо.

Invendoscope (Invendo Medical GmbH, Німеччина)

Пристрій є 10 мм ендоскопом, який рухається за допомогою поворотних приводів, розташованих за межами пацієнта. Ендоскоп і його канали захищені покриваючим вивернутим рукавом. Частина ендоскопа, що згинається, контролюється електрогідравлічно (Зображення 3). Система управляється за допомогою інтерфейсу джойстика. Під час введення вивернутий рукав розгортається, щоб захистити вставлену частину ендоскопа.

34 пацієнтам було проведено обстеження для оцінки функціональності різних прототипів пристрою. Був продемонстрований показник інтубації сліпої кишки 82%. Обстеження не могло бути завершеним у двох пацієнтів, бо розвинувся сильний біль, в результаті чого процедура була зупинена, і у чотирьох пацієнтів Invendoscope не зміг пройти за межі печінкового вигину або поперечної ободової кишки.

У недавньому клінічному дослідженні брали участь 61 пацієнт, які пройшли колоноскопію з використанням InvendoSC20. Показник інтубації сліпої кишки склав 98,4% із середнім часом інтубації сліпої кишки 15 хв. Поліпектомії були виконані 23 пацієнтам через 3,1 мм канал пристрою. Очікуються подальші порівняльні дослідження між Invendoscope і звичайним колоноскопом.

Зображення 3. Invendoscope. Дизайн схожий на звичайний ендоскоп. Область захищена одноразовою вивернутою оболонкою, яка розгортається при просуванні пристрою (Invendo Medical Ltd).

Системи автономної локомоції

В цілому, ці системи використовують концепцію пересування Inchworm, схожу на ту, яка використовується при двобаллонній ентероскопії або концепцію пневматичної рухової установки. Відомі системи, що використовують цей підхід, включають Neoguide, аероскоп і Endotics. Раннім прототипом є CUHK автоматизований двобалонний ендоскоп.

Neoguide (Intuitive Surgical, США)

Ендоскопічна система призначена для просування пристрою з урахуванням природної форми товстої кишки і, отже, дозволяє подолати ненавмисні бічні перешкоди, що виникають під час звичайної колоноскопії (Зображення 4). Вона має датчик положення дистального кінця ендоскопа і зовнішній датчик положення для вимірювання глибини введення ендоскопа. Ендоскоп має кілька незалежних сегментів, які контролюються електромеханічним способом, щоб відповідати природній формі товстої кишки. Проте, він просувається вручну таким самим чином, як і звичайний колоноскоп.

Зображення 4. Кілька гнучких сегментів дозволяють NeoGuide маневрувати.

Аероскоп (GE View Ltd, Ізраїль)

Система складається з камери з контуром, відповідним балону. Пристрій укомплектовано 5,5 мм багатоканальним поліуретановим кабелем для передачі електроенергії, повітря, води і відсмоктування (Зображення 5). Пристрій вводиться в пряму кишку за допомогою інтродьюсера. При розгортанні системи роздувають балон навколо камери, щоб сформувати герметичне ущільнення зі стінкою кишки. Контрольований комп'ютером позитивний градієнт тиску формується в дистальному відділі товстої кишки, забезпечуючи просування пристрою вперед у проксимальному відділі товстої кишки, і навпаки, під час виведення апарату. Товстокишечний тиск знаходиться під пильним контролем, щоб не перевищувати 54 мбар. У систему була вбудована камера Omnivision, яка має огляд в 360 градусів і можливість переднього огляду. Проспективне дослідження показало, що показник інтубації сліпої кишки аероскопа становить 98,2% у ендоскопістів-початківців, але показник виявлення поліпів становить лише 87,5% в порівнянні зі звичайними колоноскопами.

Зображення 5. В основі системи Aeroscope знаходиться балон на робочому кінці ендоскопа для формування ущільнення з навколишньою кишковою стінкою. Комп'ютеризована насосна система створює градієнт тиску проксимально і дистально до балона. Цей градієнт тиску проштовхує пристрій.

Endotics (ERA ендоскопії SRL, Італія)

Система Endotics складається з одноразового зонда, який має регульований кінець, гнучке тіло і спеціальний резервуар з електропневматичним роз'ємом. Наконечник має вбудовану LED-камеру. В апараті є канал для інсуфляції та відсмоктування. Датчик підключається до зовнішньої робочої станції через 7,5 мм кабель живлення. Зонд має проксимальний і дистальний фіксатори, щоб забезпечити необхідне закріплення і продуктивність автоматизованої системи просування пристрою (Зображення 6).

Початкове дослідження показало поганий показник інтубації сліпої кишки 27,5% Endotics в порівнянні зі звичайною колоноскопією, при якій він становив 82,5%. Проте, пацієнти групи, яка пройшла обстеження за допомогою системи Endotics, відчували значно менший дискомфорт. У ще одному дослідженні була проведена оцінка 71 пацієнта, який пройшов обстеження з системою Endotics та звичайною ендоскопією. Показник інтубації сліпої кишки для Endotics був 81,6%, в той час як при звичайній ендоскопії цей показник склав 94,3% (p=0,03). Тривалість процедури була значно більше з системою Endotics (45,1±18,5 хв. проти 23,7±7,2 хв.) (P <0,0001). Крім того, система Endotics продемонструвала значно нижчий рівень виявлення поліпів.

Зображення 6. Двобаллонний зонд системи Endotics.

Автоматизовані системи управління інструментами

Ці системи використовують тяговий кабель для запуску. Така система приведення в дію має значний рівень гістерезису. Електромеханічний контроль цих систем дозволяє частково компенсувати і обмежити негативну реакцію і зниження сили. Незважаючи на значні зусилля, що докладаються для подолання проблеми гістерезису, це питання залишається невирішеним. До відомих систем відносяться MASTER, ISIS-Scope, Viacath, Endomima і ендоскопічний робот Scorpion. Різні ранні прототипи також в стадії розробки.

Зображення 7. MASTER (EndoMASTER Pte, Сінгапур)

Система MASTER, яка встановлюється на двоканальний ендоскоп, здатна забезпечувати до дев'яти ступенів свободи руху кінця ефектора (Зображення 7). Дослідження на тваринах показали свою ефективність при виконанні ESD, резекції

шлункової стінки на повну товщину і резекції печінки. Система MASTER використовується для виконання ендоскопічної підслизової дисекції. У невеликому клінічному дослідженні з 5 пацієнтів з ураженнями, обмеженими тілом шлунка або антрумом, середній час розтину склав 16 хв. (3-50 хв.). До проблем, з якими стикаються при використанні цієї системи, відносяться відсутність можливості заміни інструменту і необхідність проходження системи через додаткову трубку, щоб захистити стравохід. Великі зовнішні виконавчі і громіздкі блоки управління обмежують маневреність системи. Значення такої роботизованої системи буде особливо корисним для виконання складних ендоскопічних хірургічних процедур в центрах з незначною кількістю подібних операцій і в населених пунктах, де діагноз раку ШКТ є досить рідкісною патологією.

Система ISIS-Scope/STRAS (Kark Storz/IRCAD, Європа)

Система STRAS є роботизованою версією Anubiscope (Зображення 8). Ендоскоп має діаметр 18 мм. Вона має 35 см пасивну частину і 22 см частину, що згинається, з браншами «щелепами» на передньому наконечнику, які відкриваються для тріангуляції інструментів. Електромеханічний контроль був розроблений, щоб поліпшити рух інструменту, щоб уникнути відчуття тертя з використанням розробленого чисто механічного Anubiscope. Загальний робочий простір зосереджено на 9 см від камери з максимальною апертурою 2,5 см від камери, що можна вважати занадто широким робочим полем для шлунково-кишкового просвіту.

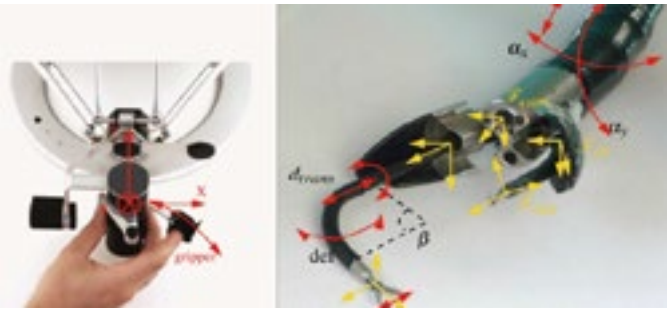

Зображення 8. Система ISIS-Scope/STRAS є електромеханічним керованим ANUBISCOPE.

Endomina (Endo Tools Therapeutics, Бельгія)

Це універсальна тріангуляційна платформа, яка може бути встановлена на звичайний гнучкий ендоскоп, подібно до вищезгаданої системи MASTER (Зображення 9). У 2015 році пристрій одержав відповідні сертифікати CE. Система має два канали для інструментів з 3 ступенями свободи для самостійного пересування. Через ці канали можуть просуватися два стандартних гнучких інструменти до 9 Fr у діаметрі. Система включається за допомогою електромеханічних тягових кабелів, що приводяться в дію. Інтерфейс управління складається з двох джойстиків. В даний момент тривають клінічні дослідження.

Зображення 9. Система Endomina може бути встановлена на звичайному ендоскопі. Важелі забезпечують проходження звичайних гнучких інструментів. Кожна рука має до 3 DOF (ступенів свободи) руху (Endotools Therapeutics).

Висновки

Застосування робототехніки в гастроентерологічній ендоскопії тільки в «дитячому» віці. Роботизована гнучка ендоскопія є областю досліджень, що швидко розвивається. Хоча більшість систем у даний час в розвитку ніколи не досягне широкого клінічного застосування, але цілком ймовірно, що вони стануть основою для наступного покоління роботизованих ендоскопів.

ТЕХНОЛОГІЇ

Apple розробляє нові додатки для моніторингу стану здоров'я

Американська компанія Apple має намір перетворити платформу HealthKit, яка до теперішнього часу збирає фітнес-дані про користувача, в пристрій для діагностики. Apple планує зробити з HealthKit помічника для користувачів і лікарів, який зможе передавати дані про здоров'я пацієнта з однієї лікарні в іншу, а також посприяє швидшому отриманню інформації, необхідної для постановки діагнозу, з великого обсягу даних.

Також співробітники Apple розробляють нові програми для Apple Watch, які зможуть відстежувати фази сну, частоту серцебиття і кров'яний тиск.

Раніше Apple придбала молоду компанію Gliimpse, яка займається аналізом даних про стан здоров'я. Платформа Gliimpse збирає медичну інформацію про людину і дозволяє ділитися нею з іншими користувачами.

Джерело: **Pharma**

Вчені навчилися «ремонтувати» переломи кісток за допомогою 3D-друку

Вчені з Північно-Західного університету США розробили особливі «чорнила», які можна використовувати в 3D-друку гнучких кісткових імплантатів будь-якого розміру і форми — від циліндричних структур кісток ноги до цілого черепа. Готовий імплантат, опинившись всередині тіла, поступово перетворюється на справжню кістку, що дає хірургам дешевий і універсальний спосіб «відремонтувати» перелом.

Як розповіла одна з авторів інновації Раміля Шах, імплантати будуть мати міцну структуру, але при цьому залишатися неймовірно еластичними. Такі характеристики дозволять хірургам різати і маніпулювати ними під час операції, щоб отримати ідеальну форму.

«У нашому уявленні лікарі могли б використовувати тривимірний друк і дуже еластичні кісткові чорнила прямо в лікарнях, так що хірурги зможуть створити індивідуальні імплантати всього за 24 години. Можна використовувати готові зразки або імплантати, створені під конкретного пацієнта за допомогою сканування», — пояснила Раміля Шах.

Відзначається, що сам матеріал виготовлений з традиційного для цієї галузі гідроксиапатиту (hydroxyapatite) — це мінерал, який зустрічається в кістках, і PLGA-полімеру, який пов'язує мінерали разом. Саме це поєднання і визначає еластичність імплантату.

За словами вчених, в імплантат, який опинився на потрібному місці, швидко проникають кровоносні судини і штучна тканина поступово перетворюється на справжню кісткову.

Повідомляється, що новий матеріал може з'явитися в клініках вже протягом найближчих п'яти років, але потрібно провести ще ряд досліджень, в тому числі на людині. Поки ж експерименти проводилися тільки на тваринах.

Джерело: **Science Translational Medicine**

Вчені створили тактильну систему зворотного зв'язку для роботів-хірургів

Вчені з Гарвардського університету і Університету Дікена розробили тактильну систему зворотного зв'язку, яка допоможе хірургам при проведенні інноваційних операцій за допомогою роботів-хірургів. Про відкриття вчених повідомляється на сайті Університету Дікена.

Система також буде запобігати зайвим рухам роботів-хірургів, що зробить операції, які проводяться за допомогою роботів, більш безпечними і ефективними.

Нова система отримала назву HeroSurg. Вбудовані в систему датчики дозволяють хірургу відчувати, з якою силою він тисне на робота і своєчасно реагувати на небезпечні рухи рук. За твердженням творців, розробка дозволить «доторкнутися» до тканин пацієнта на віртуальному рівні. Нова система допоможе хірургам розрізняти жорсткість тканин, щоб визначати тип операбельних поверхонь і вид пухлин, що до сих пір було неможливо зробити в рамках роботизованої хірургії.

Установка також включає в себе можливість отримання 3D-зображень місця операції з високою роздільною здатністю. Крім того, HeroSurg має модульну конструкцію, що дозволяє замінювати окремі деталі роботів відповідно до майбутньої операції.

Джерело: **Naked Science**

Зарубіжний досвід

ВИДИМА ПЕРЕВАГА: ШЛУНКОВО-КИШКОВА ЕНДОСКОПІЯ З HD+ І ТЕХНОЛОГІЯМИ I-SCAN І I-SCAN OE

ДЖЕРЕЛО: Pentax Medical
Переклад з англійської — Арська Олена

ПРОФЕСОР Д-Р РАЛЬФ КІСЛІХ[1], ДОКТОР РЕАН ХЕЙДРАЙ[2] ПРОФЕСОР Д-Р РАФ БІШОПС[3], ПРОФЕСОР ДОКТОР ПРАДІП БАНДАР[4]
HELIOS Д-Р ХОРСТ ШМІДТ КЛІНІКА ВІСБАДЕН, НІМЕЧЧИНА[1], ЛІКАРНЯ УНІВЕРСИТЕТСЬКОГО КОЛЕДЖУ В ЛОНДОНІ, ВЕЛИКОБРИТАНІЯ[2] ЛЕВЕН, БЕЛЬГІЯ[3] ЛІКАРНЯ КОРОЛЕВИ ОЛЕКСАНДРИ, ПОРТСМУТ, ВЕЛИКОБРИТАНІЯ[4]

Вступ

I-scan OE (оптичне поліпшення) являє собою нову технологію, яка полегшує візуалізацію поверхні і розпізнавання судинного малюнку шлунково-кишкового тракту. Сьогодні Pentax Medical є єдиним виробником, який пропонує комбінацію оптичної вузькоспектральної ендоскопії (i-scan OE) і фільтраційної цифрової обробки (стандарт сканування), розробленої для подальшого уточнення діагнозу та ендоскопічної терапії. Цей рівень деталізації може бути використаний для уточнення характеру утворень і визначення потенціалу злоякісності, дозволяючи точно спланувати і застосувати ендоскопічні методи лікування.

За допомогою методів фільтрації, які змінюють світло, що випускається на слизову оболонку, режим i-scan OE звужує спектр світла, що особливо корисно для ідентифікації дискретних змін судин і незначних змін тканин. Історично склалося, що ці деталі могли бути візуалізовані тільки із застосуванням сучасних ендоскопічних методів, таких як ендомікроскопія.

В цьому огляді представлено 3 клінічних випадки, в яких технології I-scan та I-scan OE забезпечили точну діагностику захворювань.

Діагностика ранньої плоскоклітинної карциноми з i-scan, i-scan OE і MagniView

68-річній пацієнтці з симптомами дисфагії при прийомі твердої їжі була проведена ендоскопія верхньої частини ШКТ. В анамнезі у пацієнтки цукровий діабет та гіпертензія. Не було суттєвої втрати ваги або інших тривожних симптомів. При ендоскопії верхньої частини ШКТ було виявлено кандидоз, і було отримано висновок про плоскоклітинну неоплазію після проведеної біопсії. Потім пацієнтці була проведена наступна ендоскопія, при якій був виявлений ранній плоскоклітинний рак (з англ. «Esophageal squamous cell neoplasia», ESCN), як показано нижче.

Результати ендоскопії

Ранній плоскоклітинний рак є попередником плоскоклітинного раку, його може бути дуже важко виявити ендоскопічно, і часто це залежить від таких додаткових технік як хромоендоскопія з розчином Люголя, щоб показати нефарбовані пошкодження, які свідчать про наявність новоутворення. Збільшувальна ендоскопія з візуалізацією i-scan з оптичним посиленням може дуже точно відображати аномальну васкуляризацію, що є відмінною рисою ESCN — вони відносяться до IPCL (інтрапапілярні капілярні петлі), як продемонстровано нижче.

Результат лікування пацієнта і спостереження

Пацієнтці була проведена ендоскопічна резекція з круговою ендоскопічною підслизовою дисекцією. Гістологія показала HGIN (високий ступінь інтраепітеліальної неоплазії) з чітким глибоким краєм і проникненням м3. Під час контрольної ендоскопії через 2 місяці був виявлений стеноз, який вимагав дилатації, але при біопсії не було виявлено залишкової неоплазії.

Резюме

Випадок підкреслює, що i-scan OE в поєднанні з ендоскопією з оптичним зумом допомагає візуалізувати інтрапапілярні капілярні петлі, що підтверджують точний діагноз.

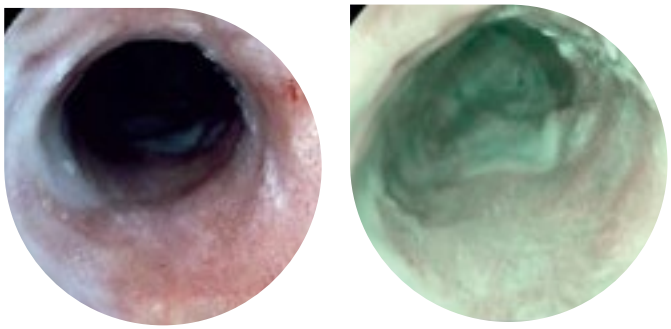

Зображення 1 і 2. Не збільшені зображення ділянок ESCN з використанням i-scan 2 (TE) і з наступним застосуванням режиму i-scan 3 (OE).

Зарубіжний досвід

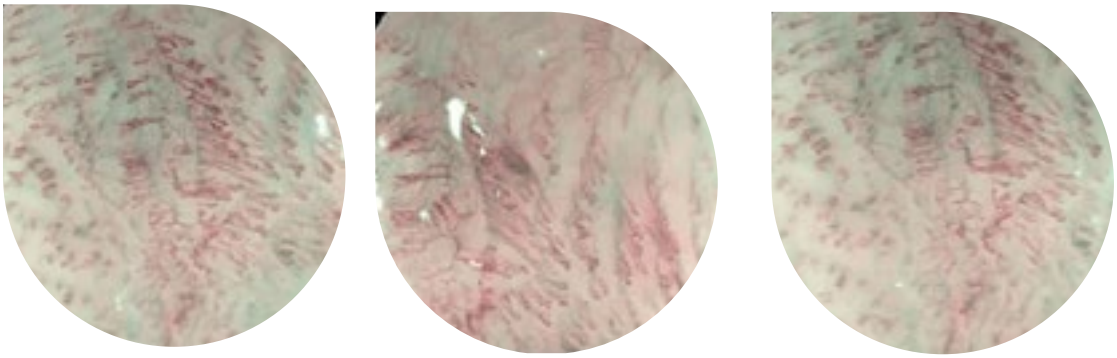

Зображення 3, 4 і 5. Візуалізація ділянки ESCN і аномального малюнка IPCL за допомогою збільшувальної ендоскопії. Ці зображення були отримані з використанням ендоскопа MagniView (EG-2990Zi).

Діагноз стравоходу Баретта з i-scan, i-scan OE і MagniView

57-річний чоловік з рефлюксною хворобою в анамнезі направлений в клініку після того, як під час ендоскопічного спостереження була проведена біопсія і виявлена дисплазія високого ступеня.

Результати ендоскопії

Був виявлений сегмент Барретта C2M5. У верхній частині по колу виявлені дискретні поразки типу II B. Режим i-scan 3 (OE) дозволив оцінити слизову оболонку і судинну архітектуру. В цьому випадку MagniView був використаний для отримання збільшених ендоскопічних зображень. Ендоскопія з оптичним зумом з i-scan 3 (OE) показала нерівномірний малюнок слизових оболонок і судинний малюнок, що наводить на думку про неопластичні зміни.

Резюме

Пацієнти з підозрою на пов'язані зі стравоходом Барретта дисплазіями вимагають ретельного ендоскопічного обстеження для виявлення невеликих поверхневих пошкоджень. Адекватна гістологія необхідна для вибору відповідних пацієнтів для ендолюмінальної терапії.

Результати лікування пацієнта і спостереження

Пацієнту було заплановано проведення ендоскопічної

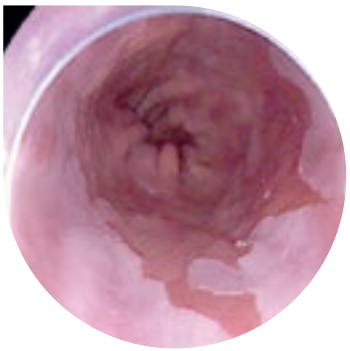

Зображення 6. За допомогою i-scan SE був виявлений сегмент Барретта C2M5.

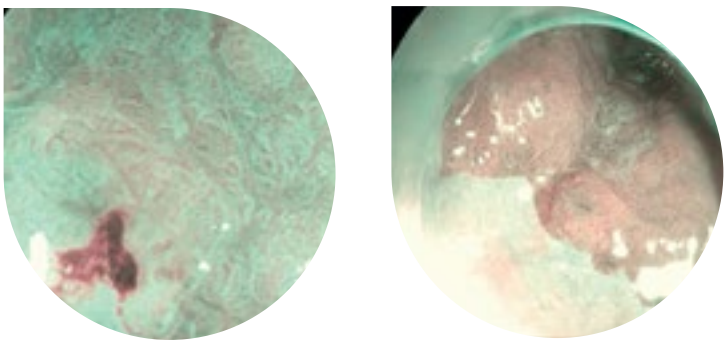

Зображення 7, 8. Зображення отримане в режимі i-scan 3 (OE) разом з гастроскопією з оптичним зумом MagniView (EG-2990Zi).

резекції слизової оболонки цього утворення для отримання правильного гістологічного діагнозу. Результати гістологічного дослідження показали хороші прогностичні фактори, такі як: обмежене ураження слизової оболонки, відсутність лімфоваскулярної інвазії і помірну диференціацію неоплазії. Пацієнту згодом буде запланована додаткова абляція вогнищ Барретта.

Оцінка ураження шлунка з використанням i-scan і i-scan OE

67-річна жінка була обстежена на наявність залізодефіцитної анемії. У пацієнтки не було в сімейній історії раку шлунка. Комп'ютерно-томографічне обстеження не показало ніяких змін товстого кишечника. Пацієнтці було заплановано проведення гастроскопії і колоноскопії. При HD WL гастроскопії було виявлено трохи підвищену ділянку в антральному відділі шлунка, але значимість цієї знахідки не була ясна. Режим i-scan 1 (SE) посилив зображення структури поверхні, що дало можливість дуже легко оцінити 10 мм IIa поразку. I-scan 2 (TE) акцентував увагу на судинному малюнку, який відрізнявся від навколишніх тканин, і був характерним для неоплазії. I-scan 3 (OE) показав підвищену васкуляризацію цієї поразки, трубчастий малюнок ямок і заглиблень, підтверджуючи підозру на аденому шлунка. I-scan 3 (OO) є дуже ефективним у виділенні ділянок неопластичних утворень і в оцінці деталей малюнка поверхні.

Результат лікування пацієнтки

Пацієнтці була проведена ендоскопічна підслизова дисекція, і утворення шлунка було видалено цілком. Гістологія підтвердила діагноз аденоми шлунка з дисплазією низького ступеня. У пацієнтки не було виявлено рецидиву при подальшому спостереженні.

Резюме

I-scan і I-scan OE були використані, щоб підкреслити тонку малопомітну поразку антральної частини шлунка і для поліпшення візуалізації васкуляризації.

Ранні диспластичні поразки шлунка легко пропустити, і використання цієї технології допомагає поліпшити огляд слизової шлунка під час діагностичної гастроскопії і в періоді спостереження.

Обговорення

Зображення з високою роздільною здатністю в білому світі від PENTAX Medical High-Definition (HD WL) є важливим кроком вперед, але коли я вмикаю i-scan 1 (SE), зображення стає гострішим і чіткішим без втрати будь-якої іншої характеристики. Я не бачу жодних причин, чому режим i-scan 1 (SE) не повинен бути включений весь час. Після того, як я знаходжу тонкі малопомітні зміни слизової або будь-які явні поразки, я включаю режим i-scan 2 (TE), і це насправді підкреслює поразку на тлі навколишньої нормальної слизової оболонки. Після того, як наявність неоплазії підтверджено, я включаю i-scan 3 (OE) для точної оцінки поверхні і судинної структури утворення (щоб диференціювати непластичні та непухлинні утворення) і визначаю точні обриси ділянки ураження. Нещодавнє приєднання i-scan OE до сім'ї PENTAX Medical стало важливим кроком вперед в оцінці і характеристиці неоплазій шлунково-кишкового тракту.

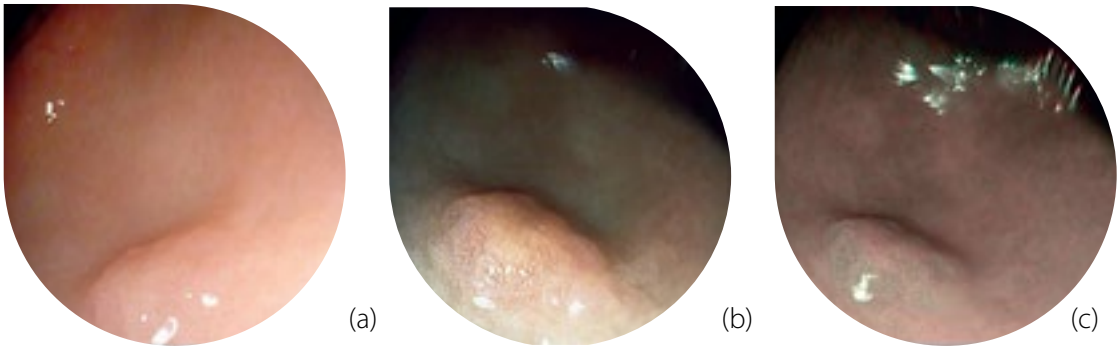

Зображення 9.

(a) У режимі I-scan 1 (SE) посилюється візуалізація структури поверхні, і при цьому дуже легко оцінити 10 мм IIa утворення.

(b) I-scan 2 (TE) акцентував увагу на судинному малюнку, який відрізнявся від навколишніх тканин і був характерним для неоплазії.

(c) I-scan 3 (OE) показав підвищену васкуляризацію цієї поразки і трубчастий малюнок ямок і заглиблень, підтверджуючи підозру аденоми шлунка.

АНОНСИ ТА ОГОЛОШЕННЯ

21 вересня

Тетяна Думенко перемогла в конкурсі на посаду генерального директора Державного експертного центру МОЗ України.

20 жовтня

У Києві пройде науково-практична конференція «Бронхообструктивні захворювання. Сучасні погляди на патогенез, можливості діагностики та лікування».

Очікується 150 учасників.

Організатор: Національний інститут фтизіатрії і пульмонології ім. Ф.Г.Яновського

НАМН України. 03680, м.Київ, вул. М. Амосова, 10.

Тел. (044) 275-05-68, 275-27-33

20 жовтня

У Києві пройде науково-практична конференція з міжнародною участю «Актуальні питання загальної та невідкладної хірургії».

Очікується 250 учасників з України, Грузії, Молдови, Білорусі, Німеччини.

Організатор: Національна медична академія післядипломної освіти ім. П.Л. Шупика МОЗ України. 01601, м. Київ, вул. Комарова, 3.

Тел. (044) 408-03-72, 497-10-72

26-28 жовтня

У Києві пройде IV з'їзд колопроктологів України.

Очікується 500 учасників з України, Білорусі, Молдови, Польщі, США, Норвегії, Німеччини.

Організатор: Асоціація колопроктологів України. 01030, м Київ, б-р. Т. Шевченка, 17.

Тел. (044) 234-82-00, 253-60-28.

Тел. / Факс (044) 235-52-89

До 26 жовтня

МОЗ просить надсилати пропозиції і зауваження до проекту наказу Міністерства охорони здоров'я України «Про затвердження уніфікованої форми акта, складеного за результатами проведення планової (позапланової) перевірки суб'єктів господарської діяльності з медичної практики».

Проектом наказу передбачається затвердження уніфікованої форми акта, який складається за результатами проведення планових та позапланових заходів державного нагляду (контролю) з визначенням вичерпного переліку питань, по яким здійснюється державний нагляд (контроль).

Разом з тим Проектом наказу передбачена об'єктивна і належна оцінка під час проведення планових або позапланових перевірок дотримання Ліцензійних умов провадження господарської діяльності з медичної практики.

Свої напрацювання можна надсилати за адресою: 01601, м. Київ, вул. Михайла Грушевського, 7.

Контактна особа: Торовець Леонід Юрійович (E-mail: inspektor@moz.gov.ua тел. (044) 200-08-17).

Лікарські секрети

Рекомендації Американського товариства гастроінтестинальної ендоскопії

1. Для пацієнтів з ознаками або симптомами, які відповідають рецидивуючій кровотечі з верхніх або нижніх відділів ШКТ, ми пропонуємо повторити ФГДС і колоноскопію, відповідно, перед оцінкою тонкого кишечника (обмежена достовірність).

2. Ми пропонуємо проведення відео капсульної ендоскопії (VCE) в якості початкового обстеження для пацієнтів з явною або прихованою кровотечею з тонкої кишки. Позитивні результати VCE повинні бути підтверджені проведенням push-ентероскопії або ентероскопії за допомогою пристроїв (англ. «device-assisted enteroscopy», DAE) (обмежена достовірність).

3. Ми пропонуємо DAE або push-ентероскопію, якщо VCE є недоступною або не має діагностичної цінності у хворих з явною кровотечею з тонкого кишечника (обмежена достовірність).

4. Ми вважаємо, що в деяких випадках (наприклад, при високому рівні можливості наявності ангіоектазій у тонкому кишечнику або у пацієнтів зі зміненою анатомічною будовою після операції) DAE можна вважати вихідною діагностичною процедурою у пацієнтів з кровотечею з тонкої кишки (обмежена достовірність).

5. Ми вважаємо, що після отримання негативних результатів обстеження на наявність кровотечі клінічно стабільних пацієнтів без повторних кровотеч можна лікувати за допомогою терапії залізом при клінічному спостереженні за наявності залізодефіциту (обмежена достовірність).

6. Ми пропонуємо проведення багатофазної КТ-ентерографії або МР-ентерографії у пацієнтів з неясною кровотечею і підозрюваною пухлиною тонкої кишки (помірна достовірність).

7. Після необхідних заходів для відновлення гемодинаміки ми рекомендуємо ангіографію для селективної емболізації у пацієнтів, які є гемодинамічно нестабільними з підозрою на наявність кровотечі з тонкої кишки (помірна достовірність).

8. Ми пропонуємо провести КТ-ангіографію (CTA) або раніонуклідне дослідження з міченими еритроцитами (RBC) для локалізації джерела кровотечі і визначати терміни ангіографії у гемодинамічно стабільних пацієнтів з підозрою на активну кровотечу з тонкої кишки (обмежена достовірність).

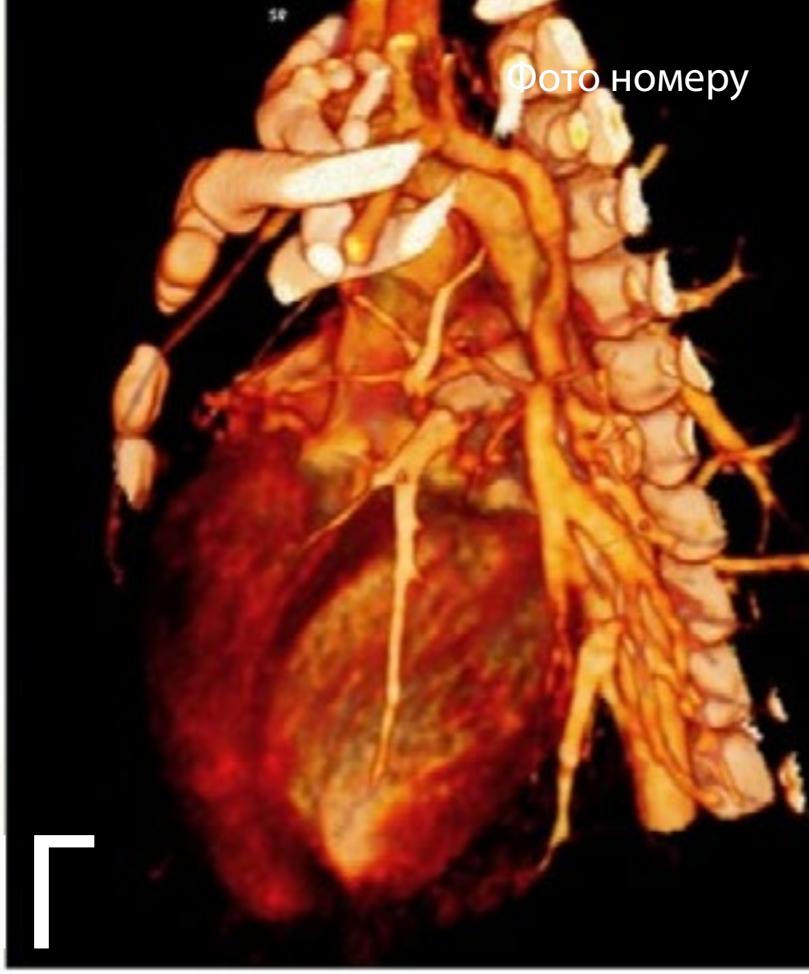

ЕЛЬБЛОНГ ПОЛЬЩА

ПРОГРАМІСТ І ВЧЕНИЙ ВОЙЦЕХ ВОЙТКОВСКІ З ЕЛЬБЛОНГА СТВОРИВ ТРИВИМІРНУ МОДЕЛЬ СЕРЦЯ СВОГО ХВОРОГО 11-МІСЯЧНОГО СИНА

В результаті, кардіохірурги можуть підготуватися до операції на серці хлопчика, планувати її етапи і прогнозувати наслідки лікування. Син програміста народився зі складною вадою серця, яка включає гіпоплазію легеневої артерії, що вимагає багатоетапного лікування. Батьки хворої дитини дізналися про це тільки після його народження. На четвертому дні життя дитину прооперували, лікарі-кардіохірурги виконали необхідний анастомоз. В цілому, хлопчик вже був прооперований чотири рази. Лікуючий лікар кардіохірург Радослав Яворський з лікарні Св. Войцеха сказав батькам, що для процедури підготовки і планування допомогла б тривимірна модель серця. Такі моделі готують, наприклад, лікарі в Сполучених Штатах.