Вересень 2016 випуск №1

Наступний випуск — 22 вересня 2016 року

Medicīs

Масивна кровотеча після поліпектомії:
успішне застосування техніки комбінованого використання кліпс та ендопетлі («tulip-bundle») для гемостазу

сторінка 9

Ендоскопічна терапія при запальних захворюваннях кишечника

сторінка 4

НОВИНИ

МОЗ скасував фінансування з розрахунку на койко-місця

МОЗ України своїм рішенням відмінює Наказ МОЗ України від 23.02.2000 р. № 33 «Про штатні нормативи та типові штати закладів охорони здоров'я» (зі змінами), яким затверджено штатні нормативи та типові штати закладів охорони здоров'я. Про це повідомила на своїй сторінці у мережі Фейсбук в.о. міністра охорони здоров'я Уляна Супрун.

«Потреба у медсестерах регульована кількістю ліжок, а у прибиральницях — типом підлоги. Саме за такими «дороговказами», тобто нормативами, мав формуватися штат будь-якого закладу охорони здоров'я протягом останніх 16 років.

У подальшому від такого штату залежало фінансування закладу. Це відірване від реальності знущання над організацією роботи.

Ми знаємо цінність свободи у самостійному визначенні своїх потреб та формуванні власної команди, тому першим нашим спільним рішенням була відміна наказу від 23.02.2000 р. №33.

Натомість керівники закладів охорони здоров'я зможуть самостійно визначати їхню структуру, яка базуватиметься на досвіді та здоровому глузді», — йдеться у повідомленні.

Джерело: Facebook Уляни Супрун

Кишкова мікрофлора може підвищувати ризик розвитку целіакії

В ході нової роботи вчені з Університету МакМастер (McMaster University), Гамільтон, Канада, визначили, що глютен, який, як відомо, здатний пошкоджувати клітини тонкого кишечника у людей з целіакією, може метаболізуватися бактеріями кишкової мікрофлори, якщо його ферментативне розщеплення з будь-яких причин ускладнене.

В ході даного дослідження вчені вивчали процеси метаболізування глютену у лабораторних мишей. Для цього вони колонізували кишечник тварин бактеріями, виділеними у пацієнтів з целіакією, у складі кишкового мікробіома яких виявлено велику кількість Pseudomonas aeruginosa (Psa), і у здорових людей. Дослідники визначили, що лактобактерії, привнесені від здорових людей, здатні нейтралізувати глютен, в той час як Psa, навпаки, збільшує ймовірність розвитку вогнищ запалення в кишечнику, таких же, як у пацієнтів з целіакією. Так, Psa змінює активність еластази і продукує пептиди, які успішно транслоцируються в інтерстиціальний бар'єр. Глютен модифікується під впливом Psa і активує глютенспецифічні Т-лімфоцити. На противагу цьому, лактобактерії сприяють розщепленню глютену і знижують його імуногенність.

Джерело: Часопис

Нічні операції пов'язані з підвищеним ризиком смерті вдвічі

Люди, які були прооперовані вночі, мають вдвічі більший ризик смерті у порівнянні з тими, кому операцію проводили в денний час. Також ймовірність летального результату вище в осіб, прооперованих у вечірній час доби. Результати дослідження представлені на Світовому конгресі анестезіологів (World Congress of Anaesthesiologists) в Гонконгзі.

Результати роботи засновані на даних аналізу рівня 30-денного виживання пацієнтів, які в плановому і ургентному порядку проходили оперативне втручання в лікарні Монреаля (Канада) в період з квітня 2010 по березень 2015 року. Взагалі це склало 41 716 операцій у 33 942 пацієнтів. Денними операціями вважалися проведені у відрізок між 7:30 і 15:29, вечірніми — між 15:30 і 23:29, нічними — між 23:30 і 7:29.

Після корекції з урахуванням факторів, що впливають на ризик смерті (наприклад віку), вчені встановили, що ймовірність смерті прооперованих в нічний час доби в 2,17, а у вечірній — в 1,43 рази перевищує рівень пацієнтів, які отримали оперативне втручання вдень. Причиною цього може бути втома медичного персоналу, менша тривалість їх сну або затримка початку лікування самого пацієнта.

Джерело: Часопис

Дослідження

ДЕФІЦИТ ВІТАМІНУ D ПОВ'ЯЗАНИЙ ІЗ ЗАПАЛЕННЯМ СЛИЗОВИХ ОБОЛОНОК У ПАЦІЄНТІВ

ДЖЕРЕЛО: Healio
Переклад з англійської — Юрій Климюк

Згідно з результатами проспективного дослідження, сироваткова концентрація 25-гідроксивітамину D обернено пропорційно пов'язана із запаленням слизової оболонки і активністю захворювання у пацієнтів з виразковим колітом.

«Пацієнти із запальними захворюваннями кишечника мають високу поширеність дефіциту вітаміну D, — вважає Джоел Пекоу - доктор медичних наук, доцент кафедри гастроентерології в медичному Університеті Чикаго. — У мишачих моделях надекспресія рецептора вітаміну D на слизовій оболонці захищає від коліту шляхом поліпшення цілісності епітеліального бар'єру. Менше відомо про вплив дефіциту вітаміну D на запалення слизової оболонки у пацієнтів з виразковим колітом».

Тому Пекоу та його колеги оцінювали концентрацію в сироватці крові 25-гідроксивітамину D [25(OH)D] у 230 проспективно включених у дослідження пацієнтів з виразковим колітом (середній вік — 45,8 років, середня тривалість захворювання — 16,6 років, 53% — чоловіки, 90% — білошкірі), і порівняли ці показники з ендоскопічною шкалою клініки Мейо, загальною шкалою клініки Мейо та гістологічною активністю.

Вони також порівняли рівень експресії білків щільних контактів у епітелії товстої кишки і прозапальних цитокінів у пацієнтів з низькою або високою сироватковою концентрацією 25(OH)D, щоб визначити, чи пов'язаний достатній рівень вітаміну D зі збереженням білків щільних контактів і зменшенням рівня прозапальних цитокінів.

Загальна середня концентрація 25(OH)D в сироватці становила 21,8 нг/мл, а сироваткові концентрації 25(OH)D показали значні зворотні асоціації з ендоскопічною шкалою оцінки клініки Мейо (p=0,01), загальною шкалою клініки Мейо (p = 0,001) та гістологічною активністю (p=0,02).

Крім того, у сироватці крові концентрація 25(OH)D менше 20 нг/мл була пов'язана зі зниженою експресією білка рецептора вітаміну D (VDR), E-кадгерину і оклюдину, а також зниженням експресії білка zonula occludens 1. З іншого боку, концентрації експресії прозапальних цитокінів TNF-альфа та інтерлейкіну-8 були збільшені у пацієнтів з концентрацією 25(OH)D у сироватці менше 20 нг/мл.

«У пацієнтів з неспецифічним виразковим колітом концентрація 25(OH)D в сироватці крові корелює з експресією рецептора вітаміну D (VDR) у слизовій оболонці та білків щільних контактів у епітелії товстої кишки, і обернено пропорційно корелює з рівнем прозапальних цитокінів, підтримуючи концепцію того, що вітамін D має захисні властивості проти активного запального процесу при неспецифічному виразковому коліті», — сказав Пекоу.

Результати цього дослідження підтверджують необхідність регулярного моніторингу сироваткових рівнів вітаміну D у пацієнтів з виразковим колітом. Оскільки збільшена концентрація вітаміну 25(OH)D пов'язана з менш важкою активністю захворювання і поліпшенням маркерів цілісності кишкового бар'єра, результати цього дослідження підтримують напрямок пошуку клінічної ефективності використання вітаміну D при запаленні слизової оболонки у пацієнтів з неспецифічним виразковим колітом.

«ВОНИ ВИЯВИЛИ, ЩО ПЕРЕВАЖНА БІЛЬШІСТЬ ПАЦІЄНТІВ З ВИРАЗКОВИМ КОЛІТОМ МАЮТЬ ДЕФІЦИТ ВІТАМІНУ D АБО ЙОГО НЕДОСТАТНІСТЬ, І ЗАПАЛЕННЯ СЛИЗОВОЇ ОБОЛОНКИ У ПАЦІЄНТІВ З ВИРАЗКОВИМ КОЛІТОМ ПОВ'ЯЗАНЕ ЗІ ЗМЕНШЕННЯМ В СИРОВАТЦІ КРОВІ РІВНЯ 25(OH)D».

ЕНДОСКОПІЧНА ТЕРАПІЯ ПРИ ЗАПАЛЬНИХ ЗАХВОРЮВАННЯХ КИШЕЧНИКА

Джерело: Visceral Medicine
Переклад з англійської — Юрій Климюк

Хельмут Нойман, Маркус Ф. Нойрат, Раджа Атрея

Медична клініка, Університет Фрідріха-Олександра, Ерланген-Нюрнберг, Ерланген, Німеччина

Вступ

До запальних захворювань кишечника (ЗЗК) належать хвороба Крона (ХК) і неспецифічний виразковий коліт (НВК), які визначаються як хронічне рецидивуюче запалення шлунково-кишкового тракту не спричинене специфічними патогенами. Хоча етіологія ЗЗК все ще обговорюється, все більше доказів свідчить про те, що вони є результатом невідповідної запальної реакції на кишкових інфекційних збудників у генетично чутливого господаря. Зайве виробництво прозапальних цитокінів і підвищена резистентність кишкових Т-клітин до апоптозу в кінцевому результаті призводять до неконтрольованої хронічної активації імунної системи слизової оболонки. Захворюваність ЗЗК постійно зростає, зареєстровано 1,4 мільйона осіб у США і 2,2 мільйона осіб у Європі, які страждають від цих захворювань.

Ендоскопія відіграє важливу роль у діагностиці та лікуванні ЗЗК. Ця методика допомагає встановити діагноз, виключити інші етіології захворювання, а також визначити ступінь і тяжкість запалення слизових оболонок. Ілеоколоноскопія також усе більше використовується для контролю перебігу захворювання та оптимізації терапевтичного підходу. Вона також незамінна при спостереженні та виявленні дисплазій слизової оболонки або новоутворень. В цілому, ендоскопіст відіграє ключову роль у визначенні тактики лікування пацієнтів з ЗЗК і допомагає у виборі найкращого терапевтичного підходу. У цьому огляді ми зосередимося на ендоскопічній терапії та прогнозі розвитку методик лікування пацієнтів із ЗЗК.

Ендоскопічне лікування стриктур, пов'язаних із ЗЗК

Дилатація є найбільш придатною тактикою при анастомотичних стриктурах у пацієнтів з ХК (Зобр. 1-3), але також може бути застосована при товстокишкових стриктурах. На сьогоднішній день не було створено єдиної системи класифікації стриктур, пов'язаних з ЗЗК. Пейн і Шен запропонували класифікацію, яка включає в себе етіологію, кількість, ступінь, форму, довжину, розташування та інші характеристики стриктур. Було підраховано, що близько 25% пацієнтів з ХК мали, принаймні, 1 стриктуру в тонкій кишці, а 10% мали не менше 1 товстокишкової стриктури, які призвели до значних ускладнень. Більшості з цих пацієнтів протягом їх життя буде потрібна хоча б одна операція для усунення стриктур.

Рекомендовано проводити ендоскопічну оцінку і біопсію стриктури, щоб виключити можливі злоякісні пухлини, особливо при НВК, де стриктуру слід розглядати як наслідок злоякісної пухлини, поки не доведено протилежне. Якщо неможливо повністю обстежити стриктуру, то завжди потрібно застосовувати хірургічну резекцію.

Хірургічне лікування стриктур, пов'язаних із ЗЗК, добре опрацьоване, але, тим не менш, регулярно асоціюється з несприятливими ефектами та рецидивами хвороби. У недавньому систематичному огляді і мета-аналізі було розглянуто безпеку та ефективність стриктуропластики при ХК. В цілому 1112 пацієнтам було проведено 3259 стриктуропластик. Після еюноілеальної та ілеоободової стриктуропластики септичні ускладнення виникли у 4% хворих. В цілому показник хірургічних рецидивів склав 23%, а 5-річний показник частоти рецидивів після стриктуропластики склав 28%. Важливо відзначити, що у 90% пацієнтів рецидив стався не в місцях стриктуропластики, а конкретно в ділянках стриктуропластики — в 3% випадків. У 2 хворих було діагностовано аденокарциному. Крім хірургічних втручань, альтернативним варіантом лікування є ендоскопічні методи.

Ендоскопічна терапія стриктур, пов'язаних із ЗЗК, включає дилатаційну терапію, місцеву ін'єкцію стероїдів, стриктуротомію за допомогою голки-ножа та встановлення ендоскопічного стента.



Ендоскопічну дилатацію зазвичай виконують з використанням балонів типу «through-the-scope» (TTS). Хасан та ін. в систематичному огляді оцінювали ефективність і безпеку ендоскопічної дилатації у пацієнтів із ХК. В цілому було проаналізовано 13 досліджень з участю 347 пацієнтів. Технічний відсоток успіху склав 86% з довгостроковою клінічною ефективністю 58% протягом 33 місяців середнього періоду спостереження. Серйозні ускладнення були у 2% хворих. Слід зазначити, що пацієнти з довжиною стриктури ≤4 см обійшлися без хірургічного втручання. Пацієнтам в 5 дослідженнях була проведена дилатація до 18 мм, в 6 дослідженнях — до 20 мм, а в 2 дослідженнях — до 25 мм.

Зображення 1. Анастомотична стриктура у пацієнта з хворобою Крона.

Зображення 2. Провідник встановлено по центру стенозу.

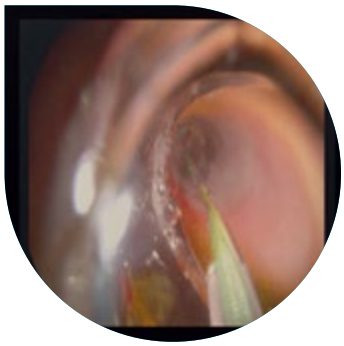

Зображення 3. Балонна дилатація анастомотичної стриктури.

У недавньому дослідженні з участю 65 пацієнтів оцінювали довгостроковий результат ендоскопічної дилатації (12-18 мм балоном TTS) при стриктурах тонкого кишечника у пацієнтів із ХК. Успішною терапія була у 80% пацієнтів, а ускладнення спостерігалися у 9% пацієнтів. У 26% пацієнтів було проведено операцію протягом періоду спостереження даного дослідження.

В даний час не є зрозумілим, чи може комбінований підхід ендоскопічної дилатації з наступною ін'єкцією стероїдів в стриктури пацієнта поліпшити результат лікування, але за одними даними такий підхід дає позитивні результати, а в інших дослідженнях, навпаки, повідомляється про гірші наслідки.

Ендоскопічна стриктуротомія за допомогою голки-ножа була недавно представлена як нова техніка для лікування клубово-ободових і клубово-резервуарних стриктур. Попередні результати свідчать про те, що цей метод є безпечним, ефективним і менш дорогим у порівнянні з хірургічними методами.

Доступно мало інформації про встановлення стентів при стриктурах, пов'язаних із хворобою Крона. У невеликих дослідженнях повідомляється про гарні результати і достатню безпеку використання біодеградеградуючих та саморозширювальних металевих стентів. Стенти зазвичай встановлюються з використанням провідника під контролем флуороскопії та прямої ендоскопічної візуалізації. Рейхрт та ін. повідомили про 11 пацієнтів, яким були встановлені біодеградуючі стенти. Ендоскопічне встановлення буле успішним при першій спробі у всіх пацієнтів, крім одного. Рання міграція стента спостерігалася у 3 пацієнтів, їй можна запобігти, використовуючи ендоскопічні пристрої для зшивання, або за допомогою кліпси типу «over-the-scope». Лорас та ін. встановили 25 стентів у 17 пацієнтів зі стенозом менше 8 см у товстій кишці та клубово-ободовому анастомозі. Стенти зберігалися в середньому до 28 днів, і лікування було ефективним у 65% пацієнтів після середнього періоду спостереження протягом 60 тижнів.

Ендоскопічне лікування нориць, пов'язаних із ЗЗК

Розвиток нориць часто зустрічається у пацієнтів із хворобою Крона. Хеллерс та ін. описали наявність періанальних нориць у 12% пацієнтів з локалізацією ураження у клубовій кишці, у 15% — при клубово-товстокишковому ураженні, у 41% — з ураженням ободової кишки без наявності патології в прямій кишці, і у 92% пацієнтів з ректальною та товстокишковою локалізацією хвороби Крона.

Відповідно до огляду Американської асоціації гастроентерологів, нориці поділяються на прості і складні. Складні нориці, як правило, викликають дискомфорт і розташовуються проксимально по відношенню до зубчастої лінії. Ендоскопічні методи лікування нориць включають ін'єкції

різних речовин у норицю, що в ідеалі призводить до локального запалення, екстравазації фібрину та адгезії тканин. Хакерт та ін. описали 5 випадків лікування нориць за допомогою інстиляцій доксицикліном. Закриття нориці після одноразового введення доксицикліну спостерігалося у 4 з 5 пацієнтів протягом 2-х днів. Для 1 пацієнта ін'єкції довелося повторити, щоб закрити норицю. Видалення дренажу було можливе на 4 день після інстиляції у всіх пацієнтів без будь-яких ускладнень. Для ін'єкції використовували інші речовини, наприклад, висококонцентровані цукри (50% розчин глюкози) і навіть мед.

Для досягнення регресії нориці використовувався фібриновий клей, хоча результати цієї методики суперечливі. В одному з ранніх досліджень оцінювали показники успішності ендоскопічного лікування післяопераційних нориць, резистентних до консервативних методів лікування. 2-4 мл відновленого фібринового клею вводили через катетер, середній час загоєння становив 16 днів, і, в середньому, було потрібно 2,5 сеанси для кожного пацієнта. Повна герметизація нориць була досягнута у 87% випадків без ускладнень. Одна із закритих нориць відновилася протягом періоду спостереження (від 2-х місяців до 3-х років).

У ще одному дослідженні за участю 42 пацієнтів зі складними анальними норицями була застосована ін'єкція фібринового клею. Спочатку у більшості пацієнтів спостерігалося закриття нориці, але дуже часто виникало відновлення цього процесу. Тривале загоєння було досягнуто у 31% хворих. Медіана спостереження для успішно вилікуваних нориць склала 26 міс. Автори прийшли до висновку що, незважаючи на низький рівень успішних випадків лікування, фібриновий клей повинен, як і раніше, розглядатися в якості ендоскопічної терапії першої лінії для пацієнтів зі складними анальними норицями через безпеку та відносну простоту процедури.

У нещодавніх дослідженнях автори оцінювали ендоскопічну ін'єкцію стовбурових клітин у норицевий канал. В одному відкритому клінічному дослідженні без групи контролю з періодом спостереження 24 тижні брали участь 24 пацієнти. В цілому, у 56% пацієнтів було досягнуто повне закриття нориць, у 69% зменшилася кількість нориць, а у 30% було відзначено повне закриття всіх існуючих норицевих каналів. Протягом 6 місяців спостереження не було зареєстровано ніяких несприятливих подій, що впливають на безпеку проведення цієї процедури.

Проведено ще одне багатоцентрове, рандомізоване, одностороннє сліпе клінічне дослідження, до якого було включено 200 пацієнтів зі складними криптогландулярними періанальними норицями. Пацієнти були рандомізовані на лікування стовбуровими клітинами, стовбуровими клітинами і фібриновим клеєм, або тільки фібриновим клеєм після закриття внутрішнього отвору. Після 24-26 тижнів показники загоєння були 39% (застосування тільки стовбурових клітин), 43% (стовбурові клітини та фібрин) і 37% (тільки фібриновий клей). Після 1 року показники загоєння були 57, 52 і 37 відсотків, відповідно. Не було виявлено статистично значущих відмінностей при порівнянні 3-х груп, і також не повідомлялося про серйозні побічні ефекти.

Токсичний мегаколон

Ендоскопічні можливості лікування токсичного мегаколону в пацієнтів з виразковим колітом обмежені. В нещодавно опублікованому посібнику ASGE з ендоскопії для діагностики та лікування ЗЗК стверджується, що проведення повної колоноскопії для пацієнтів з цим діагнозом протипоказане. В поодиноких опублікованих клінічних випадках описана ендоскопічна декомпресія товстої кишки та введення до її просвіту трубки. Проте, відповідна хірургічна терапія має вирішальне значення для хворих, і не потрібно відкладати цю опцію, використовуючи ендоскопічні методи.

Ендоскопічна терапія диспластичних уражень при ЗЗК

Ризик розвитку колоректального раку (КРР) значно збільшується при НВК і ХК товстої кишки. У популяційному дослідженні, проведеному в Швеції, було підраховано, що загальний ризик КРР при ХК становить 95 випадків на 100000 населення. Останні дані вказують, що ризик КРР у пацієнтів з НВК знизився. Залишається неясним, чи трапилося це в результаті поліпшення лікування та спостереження дисплазії.

Загальний ризик пов'язаний з тривалістю та анатомічною поширеністю захворювання. Окрім цього, пацієнти з НВК і супутнім первинним склерозуючим холангітом (ПСХ) мають підвищений ризик КРР у порівнянні з пацієнтами без ПСХ.

Вважається, що КРР при ЗЗК передує поява інтраепітеліальної неоплазії (раніше названої дисплазією). Спостереження з допомогою колоноскопії однозначно рекомендується для діагностики інтраепітеліальних неоплазій та раку у пацієнтів із ЗЗК. Диспластичні зміни слизової оболонки кишечника у пацієнтів із ЗЗК можуть бути у вигляді пласких або піднятих утворень слизової оболонки і описуються терміном DALM (асоційоване з дисплазією ураження або утворення) (Зобр. 4) і ALM (утворення, що нагадує аденому). Розрізнити коліт-асоційовану інтраепітеліальну неоплазію і спорадичну аденому — досить важке завдання, особливо якщо була отримана тільки біопсія. Присутність оточуючого запалення і епітеліальної регенерації додатково перешкоджає можливості діагностувати наявність інтраепітеліального новоутворення.

Зображення 4. Ендоскопічне зображення DALM (асоційоване з дисплазією ураження або утворення) у пацієнта з тривалим анамнезом виразкового коліту.

Подальші дослідження показали, що у приблизно 40% пацієнтів із ЗЗК із діагнозом, встановленим на підставі біопсії та висновку про інтраепітеліальну неоплазію високого ступеня, при хірургічному заборі матеріалу на дослідження встановлюють діагноз аденокарциноми. Дані багатьох досліджень вказують на те, що в 50-80% випадків пухлинні ураження, асоційовані з колітом, не видно при ендоскопії. На міжнародному консенсусі-конференції в 2005 році вчені погодилися, що потрібно брати мінімум 32 біопсії (4 квадратні біопсії на ділянці 10 см) слизової оболонки під час кожної колоноскопії в періоді спостереження. Для кожних чотирьох зразків тканини мають використовуватися окремі баночки.

Таким чином, оптимальна стратегія спостереження пацієнтів із ЗЗК має бути заснована на регулярних проміжках часу спостереження. Колоноскопічне спостереження має розпочатися через 8 років у пацієнтів з панколітом і через 15 років у пацієнтів з ураженою колітом лівою частиною товстої кишки. Рекомендується використовувати хромоендоскопію з прицільними біопсіями. Колоноскопічні спостереження повинні виконуватися кожні 1-2 роки. Виявлення раку або дисплазії високого ступеня є показником для колектомії. Якщо в зразках біопсії присутня внутрішньоепітеліальна неоплазія, особливо якщо вона мультифокальна, рекомендується проведення колектомії. Диспластичні утворення, які не можуть бути видалені ендоскопічно, є показом для тотальної колектомії. Якщо аденоматозні ураження з інтраепітеліальною неоплазією були видалені ендоскопічно, потрібно виконати колоноскопію після 6 місяців.

Лікування ускладнень

Проведення ендоскопії у пацієнтів із ЗЗК є більш небезпечним у порівнянні з населенням в цілому. Наванітан та ін. визначили поширеність перфорації товстої кишки під час проведення колоноскопії у хворих ЗЗК з національної бази даних пацієнтів стаціонару і оцінили фактори ризику. Товстокишкова перфорація була у 1% госпіталізованих пацієнтів і у 0,6% пацієнтів у контрольній групі без ЗЗК ($p = 0,0001$). Ризик перфорації товстої кишки в групі ЗЗК був значно вищим, ніж у контрольній групі. Старший вік, жіноча стать і терапевтична ендоскопічна дилатація були незалежними факторами ризику перфорації, в той час як колоноскопічна біопсія поліпів, а також наявність супутніх захворювань не збільшили ризик перфорації.

Загалом, ендоскопічний арсенал методів, які використовуються для лікування ускладнень у пацієнтів із ЗЗК, є таким самим, як і для пацієнтів без ЗЗК. Проте, хронічне запалення і фіброз тканини іноді можуть перешкоджати ендоскопічній ін'єкційній терапії та накладанню гемостатичних кліпс. Таким чином, тісна співпраця між гастроентерологом і хірургом має першорядне значення для оптимального результату лікування пацієнта.

Як правило, всі випадки кровотечі пов'язані із ХК незалежно від локалізації ураження. При кровотечі у пацієнта із ХК можна використовувати ін'єкції та склеротерапію. Ендоскопічний підхід може бути застосований в якості першої лінії терапії у більшості пацієнтів, хоча менш ніж у половині випадків потрібна операція під час первинної госпіталізації, і рецидивуюча кровотеча також має бути показом до операції.

Ендоскопічна молекулярна візуалізація

Ендоскопічна молекулярна візуалізація заснована на візуалізації in vivo клітинних і молекулярних процесів, характерних для конкретного захворювання. Цей новий підхід був предметом все більшого числа доклінічних та клінічних досліджень і нещодавно також був застосований для ЗЗК. Молекулярна візуалізація in vivo із флуоресцентними антитілами дає можливість дати терапевтичну відповідь на подальшу біологічну терапію. Оскільки антитіла до фактору некрозу пухлин (TNF) пригнічують імунні реакції у пацієнтів із хворобою Крона, зв'язуючись з мембранним TNF (mTNF), який експресується на клітинах слизової оболонки кишки, візуалізацію in vivo цих клітин за допомогою флуоресцентних анти-TNF використовували для передбачення терапевтичної ефективності цих препаратів. Молекулярна візуалізація із флуоресцентними антитілами може бути використана в якості потенційного підходу для визначення пацієнтів, які можуть відповісти на терапію. Іншим можливим застосуванням ендоскопічної молекулярної візуалізації in vivo у пацієнтів із ЗЗК може бути виявлення локальної дисплазії при запаленні слизової оболонки.

ТЕХНОЛОГІЇ

VizBalloons пропонують одноразове обладнання для уникнення здуття кишечника

Інноваційна технологія Vizballoons призначена для використання в будь-якій ситуації, щоб уникнути роздуття кишечника і живота. Це одноразове додаткове обладнання, універсальне для усіх виробників ендоскопів, що мають мінімальний розмір робочого каналу 3,2 мм. Система Vizballoons укомплектована десятьма індивідуально упакованими Vizballoon катетерами в одному наборі.

Одноразовий пристрій дає ендоскопісту можливість управляти своїм часом більш ефективно та з більшою користю.

Результатом є збільшення кількості процедур в день без необхідності інвестицій у нове обладнання або тривалого процесу навчання.

Збліднення судинної мережі слизової оболонки є новим ендоскопічним параметром/методикою для кількісної та якісної оцінки тиску, що чиниться ендоскопом/балоном на стінку кишечника.

За допомогою технології Vizballoons ендоскопіст тепер зможе здійснити пальпацію стінки кишечника під прямою та постійною візуалізацією, що раніше було недосяжним.

Уникнення «збліднення» слизової кишки допомагає зменшити утворення петель кишечника при обстеженні тим самим зменшуючи можливість значних больових відчуттів.

Джерело: Pediatric Research

Новий неінвазивний метод дозволяє визначити, чи є у дитини целіакія

Дослідники з Університету Гранади (УГ) розробили новий, простий і неінвазивний метод, що дозволяє діагностувати у дитини у віці 2-4 років целіакію без необхідності аналізу крові.

Крім того, цей метод не вимагає досвідченого персоналу (хоча він має бути інтерпретований фахівцями в галузі охорони здоров'я), швидкий (10 хвилин), економічний (10-12 євро за пристрій) і, найголовніше, у разі використання у дітей, цей метод є менш інвазивним, ніж забір крові.

Цю роботу було виконано Марією Вега Альмазан де Бобаділья, науковим співробітником відділу УГ педіатрії під керівництвом Хосе Мальдонадо Лозано.

Дослідники використовували нові пристрої, які дозволили виявити маркери хвороби (аутоантитіла), присутні у капілярній крові пацієнта.

Проколу в пальці було достатньо, щоб взяти маленьку краплю крові, яку потім поміщають в пристрій і, в разі, якщо суб'єкт страждає від цієї хвороби, на смужці з'явиться рожева лінія (так само, як у тестах на вагітність).

Зазначена рожева лінія означає, що в крові присутні аутоантитіла, характерні для целіакії.

Джерело: Pediatric Research

Новий антибіотик виявлено в носі людини

Вчені з Університету Тюбінгена та Німецького центру інфекційних досліджень (DZIF) виявили, що Staphylococcus lugdunensis (який створює колонії всередині людського носа) виробляє невідомий раніше антибіотик. Тести на мишах показали, що речовина, яку було названо Lugdunin, здатна боротися з мульти-стійкими патогенними мікроорганізмами, де багато класичних антибіотиків стають неефективними.

Інфекції, викликані стійкими до антибіотиків бактеріями, такими як патогенний золотистий стафілокок (MRSA), який створює колонії на шкірі людини, є одними з основних причин смерті в усьому світі.

Природним місцем існування шкідливих бактерій стафілокока є людська носова порожнина.

У своїх експериментах учені помітили, що Staphylococcus aureus рідко зустрічається, коли Staphylococcus lugdunensis присутній в носі.

Вчені уважно вивчили структуру Lugdunin, зазначивши, що вона складається з раніше невідомої кільцевої структури білкових блоків і, тим самим, створює новий клас матеріалів.

Стійкість до антибіотиків є зростаючою проблемою в усьому світі. «Є оцінки, які показують, що більше людей помруть від стійких бактерій у найближчі десятиліття, ніж від раку», — говорить д-р Бернхард Крісмер. «Неправильне застосування антибіотиків підсилює тривожність ситуації», — продовжує він.

Джерело: Nature

Зарубіжний досвід

МАСИВНА КРОВОТЕЧА ПІСЛЯ ПОЛІПЕКТОМІЇ: УСПІШНЕ ЗАСТОСУВАННЯ ТЕХНІКИ КОМБІНОВАНОГО ВИКОРИСТАННЯ КЛІПС ТА ЕНДОПЕТЛІ («TULIP-BUNDLE») ДЛЯ ГЕМОСТАЗУ

ДЖЕРЕЛО: Advances in Digestive Medicine
Переклад з англійської — Арська Олена

ХСУ-ХЕНГ ЙЕН, ЧІА ВЕЙ ЯН, ШУН-ШЕН ВУ, МАВ-СОАН СУН
ЕНДОСКОПІЧНИЙ ЦЕНТР, ХРИСТИЯНСЬКА ЛІКАРНЯ ЧЖАНХУА, ТАЙВАНЬ

Резюме

Колоноскопічна поліпектомія — процедура, яка використовується для видалення поліпів товстого кишечника, щоб запобігти подальшому розвитку раку товстої кишки. Кровотеча є найбільш поширеним ускладненням після поліпектомії і зустрічається з частотою від 0,3% до 6,0%. Ризик зростає до 12,5%, якщо довжина ніжки поліпа перевищує 1 см. Для зменшення частоти виникнення постполіпектомічних кровотеч найбільш часто успішно використовуються такі методи ендоскопічної профілактики як ін'єкційна терапія, профілактичне застосування ендокліпс або ендопетлі.

Повторне застосування цих методів корисне для контролю кровотечі. У цій статті описаний клінічний випадок рефрактерної кровотечі, що виникла після видалення аденоматозного поліпа розміром 2 см у 65-річного чоловіка. Завдяки використанню ендопетлі із застосуванням техніки «tulip-bundle» вдалося успішно зупинити кровотечу. За інформацією автора, це перша доповідь про застосування цієї техніки для лікування гострої рефрактерної кровотечі після поліпектомії.

Клінічний випадок

65-річний чоловік був направлений у відділення невідкладної допомоги клініки для хірургічного втручання з приводу рефрактерної кровотечі після поліпектомії. В анамнезі у пацієнта — гіпертензія, цукровий діабет і подагра. Пацієнт раніше не приймав аспірин та інші антикоагулянти. Згідно з інформацією, вказаною у направленні, у пацієнта був поліп діаметром 2 см на товстій ніжці, що знаходився у низхідній ободовій кишці. Лікар, який направив пацієнта, призначив профілактичне введення розчину адреналіну в основу поліпа з накладанням двох ендокліпс для профілактики перед процедурою.

Масивна кровотеча почалася одразу після проведення процедури, і лікар хотів досягти гемостазу, використовуючи ін'єкційну терапію і коагуляцію тепловим зондом. Тим не менш, спроби не були успішними. Пацієнт у шоковому стані був переведений до стаціонару через 2 години після процедури.

У відділенні невідкладної допомоги у пацієнта були бліді шкірні покриви, гіпотензія (систолічний артеріальний тиск — 84 мм рт. ст.), тахікардія (ЧСС — 110 ударів/хв). Аналіз крові показав зниження гемоглобіну від 14,2 г/дл до 8,9 г/дл і нормальні показники коагулограми.

Невідкладна комп'ютерна томографія (КТ) черевної порожнини показала активну екстравазацію контрастної речовини із низхідної ободової кишки (Зображення 1, показано стрілкою).

Зображення 1. Комп'ютерна томографія (КТ) черевної порожнини показала активну екстравазацію контрастної речовини із низхідної ободової кишки (стрілка).

Пацієнта було проконсультовано хірургом-проктологом для проведення хірургічного втручання. Після обговорення подальшої тактики, пацієнт попросив зробити другу спробу колоноскопії, щоб зупинити кровотечу, і було проведено невідкладне повторне обстеження. Велику кількість вмісту зі свіжою кров'ю було виявлено на проміжку від прямої кишки до низхідної ободової кишки. Після рясного зрошення водою та зміни позиції, джерело кровотечі було ідентифіковано (Зображення 2).

Зарубіжний досвід

Зображення 2. Ендоскопічне виявлення активної кровотечі з рани після поліпектомії. Дві ендокліпси залишалися на місці.

Дві ендокліпси залишалися на місці, і активну кровотечу можна було побачити у вузькій щілині між ними. Ця знахідка пояснила неефективність раніше проведеного кліпування і труднощі ендоскопічних методів зупинки джерела кровотечі. Спроба застосування теплового зонда, коагуляційного затискача і подальше кліпування також не були ефективними.

Ми спробували ввести розведений адреналін до основи ніжки поліпа, що залишився, при цьому тканина збільшилася в розмірах, створюючи враження появи нового поліпа. Ендопетля була успішно поміщена під двома раніше накладеними ендокліпсами із застосуванням техніки «tulip-bundle», і кровотечу було успішно зупинено (Зображення 3).

Пацієнт виписаний через 3 дні без ознак кровотечі.

Зображення 3. Вигляд після введення адреналіну та накладення ендопетлі із застосуванням методу «tulip-bundle» для успішного гемостазу.

Обговорення

Кровотеча після поліпектомії - добре відоме ускладнення після цієї процедури, яка зустрічається із зареєстрованою частотою від 0,6% до 8,6%. Кровотеча може бути гострою та відстроченою. Ризик кровотечі вищий у пацієнтів, що мають поліп на широкій основі <1 см у діаметрі або поліп з товстою ніжкою. Гостру кровотечу після поліпектомії зупиняють негайно з використанням ендоскопічних методів гемостазу. Використанню механічного методу із застосуванням ендокліпс віддають перевагу, щоб уникнути ризику перфорації внаслідок термічної коагуляції.

Ендоскопічні методи, такі як введення адреналіну, профілактичне кліпування, ендопетля або комбінація цих технік виступають в якості профілактичних методів для лікування таких поліпів з високим ступенем ризику до процедури поліпектомії.

Введення адреналіну або накладення ендокліпс технічно простіше і займає менше часу, ніж використання ендопетлі. Ендопетля зроблена з нейлону і може зіскочити з поліпа під час накладення або після поліпектомії, якщо розмір поліпа не є достатньо великим. Однак якщо поліп великий, застосування ендопетлі також може стати важким.

Таким чином, комбіноване застосування введення розчину адреналіну і накладення ендокліпс є кращим в якості простого та ефективного методу в цій ситуації. Проте, у нашого пацієнта, незважаючи на використання вищевказаних методів, гемостаз був невдалим. Можливо, це сталося через втягування кровоносної судини глибше до кишкової стінки в проміжок між раніше розміщеними ендокліпсами, що ускладнювало подальше ендоскопічне втручання. При виявленні КТ ознак активної кровотечі з товстого кишківника хірургічне втручання або ангіографічна емболізація з наступною операцією повинні бути розглянуті в якості альтернативного методу.

Є також повідомлення про ефективність використання гемостатичного порошку Hemospray в разі кровотечі пульсуючим струменем після поліпектомії.

Оскільки пацієнт вирішив пройти повторну ендоскопічну терапію, ми вирішили, що буде важко використовувати термокоагуляцію для гемостазу. Використаний метод застосування ендопетлі та ендокліпс, описаний як техніка «tulip-bundle», є методом зупинки важкої кровотечі при синдромі Мелорі-Вейса, відстроченої кровотечі після поліпектомії або перфорації ободової кишки. У цьому випадку ми виявили, що хоча раніше накладені ендокліпси виявилися неефективними для профілактики кровотечі, вони послужили в якості точки прикріплення для подальшого розміщення ендопетлі, яку важко розмістити, оскільки зазвичай вона зісковзує з ніжки поліпа без ендокліпс.

Використання ендопетлі з раніше накладеними ендокліпсами та застосуванням методу «tulip-bundle» слід розглядати в якості терапії порятунку перед відправкою хворого на операцію.

АНОНСИ ТА ОГОЛОШЕННЯ



29 серпня

Мер Києва Віталій Кличко звільнив директора департаменту охорони здоров'я КМДА Тетяну Донченко за власним бажанням. Виконуючим обов'язки директора департаменту з 31 серпня призначено заступника Донченко Дмитра Турчака.

31 серпня

Розпорядженням Кабінету Міністрів України №616-618-р від 31.08.2016 заступниками міністра охорони здоров'я призначено Павла Ковтонюка та Олександра Лінчевського , а заступником міністра з питань європейської інтеграції — Оксану Сивак.

Радником в.о. міністра охорони здоров'я Уляни Супрун призначено волонтера, співзасновника і президента Першого добровольчого мобільного шпиталю ім. Пирогова (ПДМГ) Геннадія Друзенка.

14-15 вересня

В м. Полтава відбудеться науково-практична конференція з міжнародною участю «Сучасні досягнення ядерної медицини». Очікується 120 учасників з України, Польщі, Чехії, Узбекистану, Угорщини.

Організатори: Національний інститут раку МОЗ України. УДВП «Ізотоп». Українське товариство фахівців з ядерної медицини. 04050, м Київ, вул. Мануїльського, 32.

Тел. (044) 259-01-90, 259-01-86.

15-16 вересня

В Вінниці відбудеться науково-практична конференція з міжнародною участю «Актуальні питання стратегії, тактики застосування та дослідження антибіотиків, антисептиків, дезінфектантів». Країни-учасники: Україна, Білорусь.

Організатори: ДУ «Інститут мікробіології та імунології ім. І.І.Мечникова НАМН України».

Вінницький національний медичний університет ім. М. І. Пирогова.

МОЗ України. 21018, м. Вінниця, вул. Пирогова, 56.

Тел. (0432) 35-15-58, 57-03-79

22-23 вересня

В Запоріжжі відбудеться науково-практична конференція «Креативні напрямки в діагностиці, патогенезі, лікуванні та профілактиці внутрішніх хвороб».

Організатор: Запорізька медична академія післядипломної освіти МОЗ України.

69096, м. Запоріжжя, б-р. Вінтера, 20.

Тел. (061) 701-49-90

Найближчим часом

Міністерство охорони здоров'я планує оголосити черговий конкурс на посаду генерального директора держпідприємства «Державний експертний центр» (ДЕЦ МОЗ).

Лікарські секрети

Питання: які поліпи є ендоскопічно резектабельними?

Пітер В. Драганов, професор відділу гастроентерології, гепатології та харчування, Університет Флориди, США

Стандартна петлева поліпектомія може застосовуватися для лікування поліпів на ніжці, а також інтрамукозних карцином. Як правило, діагноз інтрамукозна карцинома встановлюється після поліпектомії. Процедура вважається терапевтичною, якщо краї резекції оцінюються як негативні. Таким чином, потрібно спробувати провести резекцію по серединній лінії ніжки поліпа, щоб отримати негативний край резекції і водночас уникнути пошкодження стінки кишки.

Поліпи з дисплазією низького та високого ступеня, як правило, є пласкими або зазубреними аденомами (з або без дисплазії високого ступеня), та є основними цілями для ендоскопічної резекції.

Поліпи з інтрамукозною карциномою або карциномою з поверхневою підслизової інвазією визначаються:

• Гістологією;

• Ендоскопічною підслизовою дисекцією, яка повинна застосовуватися для лікування поліпів на широкій основі, пласких утворень з інтрамукозною карциномою або поверхневою підслизовою інвазією. Вибір таких уражень для ендоскопічної терапії є особливо складним завданням, оскільки ендоскопіст повинен оцінити глибину інвазії, ґрунтуючись на ряді відносно складних критеріїв, у тому числі морфології (наприклад, відповідно до Паризької класифікації) і вузькоспектральній візуалізації капілярної сітки (англ. «Narrow band imaging», класифікація NICE). Важливо відзначити, що у Сполучених Штатах збільшувальна ендоскопія не доступна, і можливості хромоендоскопії дуже обмежені. Таким чином, на Заході біопсія зазвичай потрібна при процедурі планування до проведення ESD. Біопсія повинна бути націлена на ті ділянки, в яких, швидше за все, може виникнути інвазивний рак, в тому числі поглиблені ділянки і великі вузлові утворення;

• Формою і розміром утвору.

Поліпи на ніжці, незалежно від їх розміру, повинні завжди розглядатися для проведення петлевої резекції.

Утворення на широкій основі <20 мм зазвичай можуть бути резековані єдиним блоком (бажано) або по частинах із застосуванням ендоскопічної резекції слизової з введенням фізрозчину.

Пухлини, які поширюються латерально (LST), гранулярного типу (LST-G) розміром від 20 до 30 мм, як правило, видаляються по частинах шляхом ендоскопічної резекції слизової.

LST негранулярного типу (LST-NG) >20 мм і LST-G >30 мм слід розглядати для ESD. Якщо ESD недоступна для видалення по частинах, слід розглянути EMR як варіант, але частота рецидивів протягом року при використанні цієї методики знаходиться в діапазоні від 20% до 40%.

НЬЮКАСЛ ВЕЛИКОБРИТАНІЯ

СЬЮ ВЕСТХЕД ЖИВЕ З ПЕРЕСАДЖЕНОЮ НИРКОЮ ПРОТЯГОМ 43 РОКІВ

Вважається, що пересаджена нирка може продовжувати виконувати свою функцію протягом приблизно двох десятиліть після трансплантації. 68-річна жінка в Великобританії має пересаджену нирку, яка функціонує до цього часу після трансплантації пацієнтці у 25-річному віці. Цей факт не піддається прогнозам і переконанням лікарів про тривалість життя пересадженої нирки. Зараз вважається, що Сью Вестхед володіє однією з найстаріших у світі і найбільш успішно пересадженою ниркою, яка однозначно перевершила сучасні прогнози.