Серпень 2016 випуск №6

Наступний випуск — 8 вересня 2016 року

Medicīs

Переваги інтраопераційної ендоскопії

сторінка 8

Кращі терапевтичні колоноскопічні стратегії при колоректальній неоплазії: перспективи зі Сходу

сторінка 4

НОВИНИ

Суд поновив на посаді Василишина

Апеляційний суд Києва задовольнив скаргу колишнього заступника міністра охорони здоров'я Романа Василишина, затриманого, начебто, при отриманні хабара Про це йдеться в рішенні суду, розміщеному на сайті установи.

«Апеляційну скаргу, подану в інтересах підозрюваного Василишина Р. І., — задовольнити; постанову слідчого судді Дніпровського районного суду міста Києва від 14 липня... скасувати », — зазначено в судовому рішенні.

Крім того, суд видав нову постанову. На її підставі прокуратурі Києва відмовлено в задоволенні клопотання про відсторонення Романа Василишина з посади.

Повний текст постанови буде оприлюднений 26 серпня.

Джерело: Апеляційний суд м. Києва

Полячку вивели з 16-річної коми стимулятором

У Польщі лікарі змогли повернути дівчину до тями після 16-річної коми, в яку вона впала після того, як в 6 років невдало запила водою таблетку і вдавилася водою. Повернути дівчину до життя допомогли електроди на твердій оболонці спинного мозку.

Мати дівчини актриса Єва Блащик зробила все можливе, щоб ця операція відбулася. Жінка організувала фонд для збору коштів, які пізніше були спрямовані на фінансування операцій семи пацієнтам.

Дівчина стала другим пацієнтом, якого за допомогою стимуляторів повернули до життя. Дана технологія полягає в тому, що на тверду оболонку спинного мозку встановлюються електроди. Далі на них надходить струм від стимулятора, який встановлений на тілі людини. У ході цієї процедури поліпшується мозковий кровообіг, за рахунок чого постраждалі нейрони відновлюються.

Проте, медики підкреслюють, що пробудження дівчини не означає , що вона відразу почне ходити і розмовляти . За час, проведений в комі, в її організмі відбулися зміни , яким необхідна тривала реабілітація.

Джерело: Кореспондент, PIA Новини, RMF

У Росії пропонують $ 31,5 тисячу посмертно за випробування вакцини

У Росії обіцяють виплатити по 2 мільйони рублів (31,5 тисячу доларів США) добровольцям у разі смерті після тестування вакцини від Ебола.

При цьому для кожного учасника експерименту передбачено виплату в розмірі $6000. Більшу суму люди отримають в разі тяжких наслідків. Сума буде різнитися залежно від ступеня тяжкості побічних ефектів.

Так, при інвалідності I групи — $23,5 тисячі, II групи — $15,7 тисяч, III групи — $8 тисяч.

«Ціна контракту — 395,96 тисячі рублів. Розмір страхової виплати в разі смерті застрахованого — 2 мільйони рублів, при погіршенні здоров'я, що спричинило за собою інвалідність I групи — 1,5 мільйона рублів, II групи — 1 мільйон рублів, III групи — 500 тисяч рублів», — зазначається на сайті держзакупівель.

Відомо, що ще в травні пройшла перша фаза клінічних випробувань вакцини. Участь в ній взяли 60 добровольців від 18 до 60 років.

Про смерті від препарату наукового центру вірусології і біотехнології «Вектор» ніхто не повідомляв.

Джерело: Лента.ру

Дослідження

НОВИЙ ПЕПТИДНИЙ РОЗЧИН, ЩО ЗАСТОСОВУЄТЬСЯ ПІСЛЯ ЕНДОСКОПІЧНОЇ ПІДСЛИЗОВОЇ ДИСЕКЦІЇ

ДЖЕРЕЛО:
Endoscopedia
Переклад з англійської — Юрій Климюк

Тошіо Ураока, доктор медичних наук з відділення гастроентерології Національного медичного центру в Токіо, обговорює інноваційний метод у статті «Новий повністю синтетичний пептидний розчин зі здатністю до самоорганізації для виразки шлунку, індукованої ендоскопічною підслизовою дисекцією (ESD)».

Застосування нового повністю синтетичного пептидного розчину PuraMatrix зі здатністю до самоорганізації, який функціонує як позаклітинний матрикс і каркасний матеріал для полегшення загоєння виразок, спричинених ендоскопічною підслизовою дисекцією, знижує частоту кровотеч після ESD і підвищує показник загоєння і рубцювання.

За допомогою ESD можна на ранній стадії видалити одним блоком пухлини шлунково-кишкового тракту різного розміру, проте необхідно зменшити відносно високу частоту сильних кровотеч після процедури. Шлункові виразки, викликані ESD, в більшості лікарень лікують інгібіторами протонної помпи (ІПП) протягом не менше 8 тижнів, але це не виключає ризик кровотечі.

Застосування нового повністю синтетичного пептидного розчину зі здатністю до самоорганізації продемонструвало здатність знижувати частоту відстрочених кровотеч, стимулювати регенерацію слизових оболонок і збільшувати швидкість загоєння виразки шлунку після ESD. У нашому дослідженні не спостерігалося ніяких побічних ефектів, пов'язаних із застосуванням цього пептидного розчину. Новий розчин для лікування виразок, викликаних ендоскопічною підслизовою резекцією, має низку переваг:

- функціонує як каркасний матеріал для екстрацелюлярного матриксу для заміни колагену, тканинної інженерії та регенеративних речовин;
- немає ризику інфекції, тому що розчин є повністю синтетичним;
- є прозорим водним розчином, який швидко утворює гідрогель в організмі при фізіологічному pH;
- легко вводиться через катетер з попередньо заповненого шприца.

Слід розглянути можливість проведення подальших багатоцентрових, рандомізованих контрольованих досліджень, щоб у повній мірі оцінити ефективність цього нового пептидного розчину.

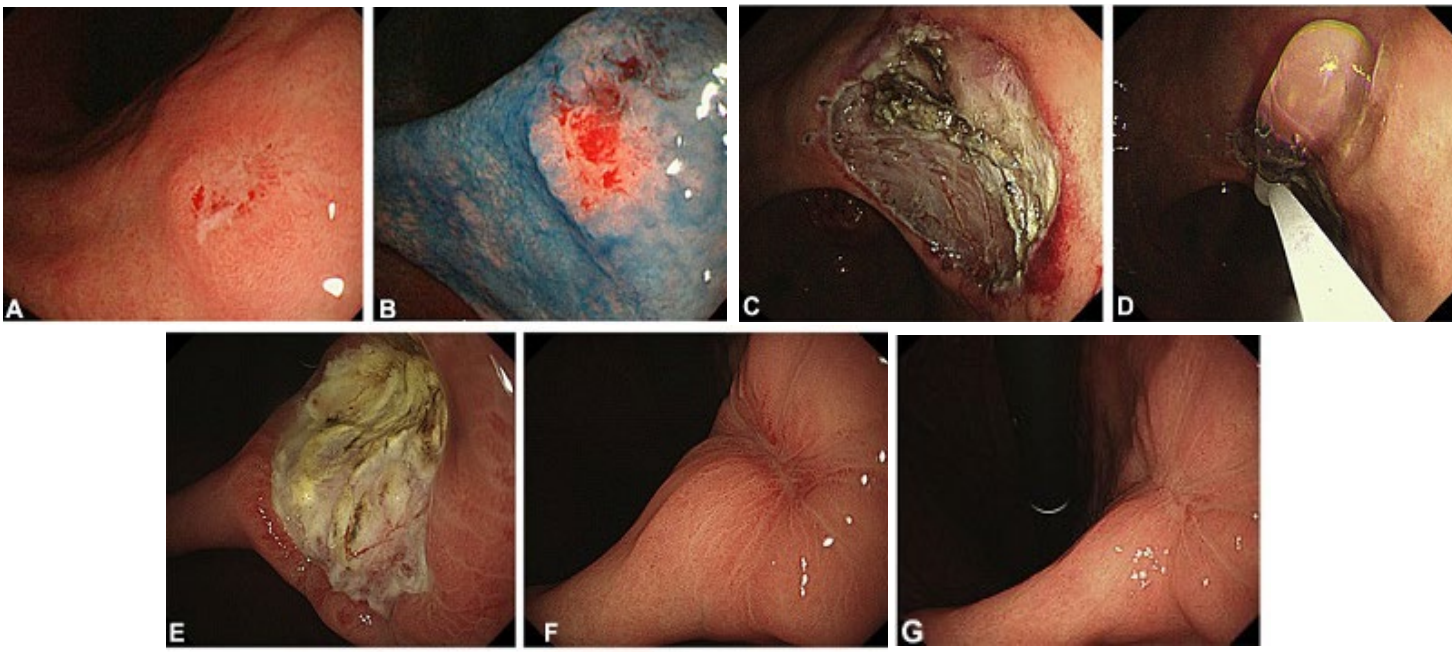

Зображення 1. Трансформація виразок кута шлунку, викликаних ESD.

A. Рак на ранній стадії позаду кута шлунка. B. Ендоскопічне зображення після нанесення оцтової кислоти та індиго-карміну. C. ESD-індуковані виразки одразу після процедури. D. Застосування PuraMatrix. E. Через тиждень після ESD виразка знаходиться на стадії загоєння відповідно до класифікації Sakita і Fukutomi. F. Стадія рубцювання після 4 тижнів спостережень. G. Стадія рубцювання після 8 тижнів спостережень.

КРАЩІ ТЕРАПЕВТИЧНІ КОЛОНОСКОПІЧНІ СТРАТЕГІЇ ПРИ КОЛОРЕКТАЛЬНІЙ НЕОПЛАЗІЇ: ПЕРСПЕКТИВИ ЗІ СХОДУ

Джерело: Digestive Endoscopy
Переклад з англійської — Юрій Климюк

Сатоші Шінозакі[1,3], Іошіказу Хаяші[1], Алан Кавараy Лефо[2] і Хіронорі Ямамото[1]

[1]Відділення гастроентерології, [2]Відділ хірургії медичного університету Jichi і [3]Медична клініка Шінозакі, Тотіґі, Японія

Вступ

Резекція колоректальних поліпів знижує смертність за рахунок зменшення ризику подальшого розвитку колоректального раку. Звичайна поліпектомія за допомогою петлі з електрокоагуляцією широко застосовується в якості методу лікування невеликих поліпів. Ендоскопічна резекція слизової оболонки (EMR) є стандартом для лікування колоректальних пухлин >10 мм. EMR є технічно простою операцією і частота перфорацій при цій методиці незначна.

Проте, важко здійснити резекцію поліпів >20 мм єдиним блоком за допомогою EMR, що в підсумку призводить до завершення процедури фрагментарною резекцією. На Сході з кінця 20-го століття розроблена ендоскопічна підслизова дисекція (ESD) для великих поверхневих колоректальних утворень. Ця методика отримала широке визнання в якості малоінвазивного лікування.

Холодна і гаряча техніки поліпектомії за допомогою петлі

Відстрочена кровотеча і перфорація після поліпектомії були головною проблемою колоноскопістів протягом тривалого часу, оскільки ці ускладнення виникають приблизно в 1% процедур. Більшість з цих ускладнень зумовлені відстроченим ефектом електрокоагуляції. Як правило, ендоскопісти не були стурбовані кровотечею, яка спостерігалася відразу після резекції за допомогою петлі, бо вона легко могла бути зупинена із застосуванням кліпс або аргоноплазмової коагуляції. Проте, відстрочена кровотеча вимагає екстреної колоноскопії і гемостазу при поганому огляді в результаті заповнення просвіту кишки кров'ю.

Керівництво Японського Товариства Гастроентерологів рекомендує ендоскопічну резекцію при поліпах ≥6 мм і для пласких та заглиблених поліпів ≤5 мм. Холодна техніка петельної поліпектомії (ХПП) використовувалася для лікування невеликих поліпів у Західних країнах з 20-го століття. ХПП має потенціал, щоб скоротити час процедури і зменшити показник виникнення відстрочених кровотеч. При ХПП можна уникнути травм у м'язовому шарі, викликаних електрокоагуляцією, і зменшити ризик відстроченої кровотечі та перфорації. Хоча повідомлялося про посилення кровотечі під час процедури при ХПП, ця кровотеча завжди зупиняється спонтанно або легко може бути зупинена за допомогою кліпс.

Найбільш важливою проблемою для ендоскопістів є відстрочена кровотеча. У японському дослідженні за участю пацієнтів, які отримують антикоагулянтну терапію, була показана більша ефективність холодної техніки у порівнянні з гарячою технікою петельної поліпектомії (ГПП). Відстрочена кровотеча достовірно більш часто зустрічалася при використанні ГПП, ніж у групі ХПП (5/35, 14% проти 0/35, 0%, P= 0,027). Це дослідження показало, що значно менше артерій було пошкоджено у підслизовому шарі в групі ХПП, ніж в групі ГПП (16/72, 22% проти 29/75, 39%, P=0,023).

Оскільки поліпи >10 мм є істотним чинником ризику для виникнення відстроченої кровотечі, є дослідження з невеликим числом пацієнтів, які перенесли ХПП для видалення сидячих поліпів >10 мм. Проте, ми рекомендуємо дотримуватися обережності при використанні ХПП для колоректальних поліпів >10 мм. По-перше, при ХПП великих поліпів може виникнути значна кровотеча під час процедури, які зупиняються важко і довго. По-друге, на відміну від ГПП, при використанні ХПП для фрагментарної резекції великого поліпа, оцінка інших утворень ускладнена, оскільки виникає гостра кровотеча.

Перевагою ГПП є більш низька швидкість виникнення гострої кровотечі, що полегшує закриття кліпси і чітку візуалізацію краю ушкодження. Термічний ефект ГПП може усунути залишкові утворення за допомогою електрокоагуляції. Чи є ХПП методикою, яка підходить для резекції

сидячих поліпів 10-20 мм залишається інтригуючим питанням, тому потрібні серйозні проспективні дослідження.

У майбутньому більш часте використання поліпектомій може призвести до збільшення числа хворих з відстроченою кровотечею. ХПП є одним з перспективних безпечних методів лікування хворих з невеликими поліпами.

Порівняння фрагментарної ендоскопічної резекції з ендоскопічною дисекцією єдиним блоком

У 20-му столітті хірургічна резекція або фрагментарна EMR були стандартом для лікування великих поверхневих колоректальних пухлин. Однак в Японії з кінця 20-го століття почали використовувати ESD, і ця методика вплинула на еволюцію в лікуванні таких утворень. Удосконалення методів та пристроїв для ESD дозволяє здійснювати резекцію великих поверхневих утворів.

Фрагментарна EMR є актуальною методикою через коротку тривалість процедури і просту техніку. Однак фрагмент тканини, отриманий після такої резекції, обмежує можливості гістологічного дослідження, що може перешкодити виявленню місць фокальної підслизової інвазії. Таким чином, можна недооцінити ризик виникнення метастазів у лімфовузлах, в результаті чого буде обрано невірну терапевтичну стратегію без лікувальної хірургічної резекції. Крім того, крихітні частини невидимої пухлинної тканини можуть залишатися між ділянками, отриманими після фрагментарної резекції. Після фрагментарної EMR було зареєстровано велику частоту місцевих рецидивів (10-27%).

Розвиток ESD у країнах Сходу дозволив робити резекцію великих поверхневих колоректальних пухлин єдиним блоком незалежно від їх розміру та локалізації. Японське Товариство Гастоентерологічної Ендоскопії визначило такі покази до ESD колоректальних пухлин:

(I) утвори, які важко видалити єдиним блоком за допомогою петлевої EMR;

(II) пухлини слизової з підслизовим фіброзом;

(III) спорадичні локалізовані пухлини в умовах хронічного запалення, як при виразковому коліті;

(IV) місцево рецидивні або резидуальні ранні карциноми після ендоскопічної резекції.

ESD зазвичай використовується при колоректальних пухлинах >20 мм. Японська національна система медичного страхування відшкодовує витрати тільки при ESD пухлин 20-50 мм. Проте, в Японії були повідомлення про безпеку і доцільність проведення ESD при пухлинах 50 мм. Останнім часом про ESD для лікування великих пухлин >10 см було повідомлено в Кореї. Хоча у статті повідомлялося про те, що процедура тривала довго (в середньому 270 хв) і частота перфорацій була 22%, але частота резекцій R0 склала (89%). Оскільки поверхневі колоректальні пухлини мають тенденцію бути менш агресивними, ESD єдиним блоком може бути радикальною навіть для більших пухлин. Підтвердження резекції R0 та оцінка факторів ризику для метастазування в лімфатичні вузли можливі тільки після гістологічної оцінки резектованих зразків. Ризик метастазування в лімфатичні вузли є досить низьким для уражень без підслизової інвазії ≥1000 мкм і без лімфатичної/судинної інвазії, незалежно від розміру пухлини. Для пухлин негранулярного типу, які поширюються латерально (LST), характерна інвазія підслизової, що вимагає ESD, оскільки ситуація може ускладнитися підслизовим фіброзом і глибокою підслизовою інвазією.

Можуть виникнути труднощі при проведенні ESD великих або колоректальних пухлин на широкій основі. Виражений підслизовий фіброз у центрі пухлини може перешкоджати швидкій і простій техніці ESD з підвищеним ризиком перфорації. Щоб подолати ці труднощі, була розроблена нова стратегія — метод створення кишені (англ. «Pocket creation method», PCM) (Зображення 1,2).

Створення підслизової кишені допомагає при введенні ендоскопа у підслизовий шар, і візуалізує лінію розсічення. PCM полегшує підслизову дисекцію, зберігаючи товщину підслизового шару. Неушкоджена слизова оболонка навколо кишені запобігає протіканню введеної рідини. Ендоскоп вводиться під підслизовий шар і фіксується, що полегшує тракцію тканини і веде до швидкої підслизової дисекції та стабільної візуалізації м'язового шару. Техніка PCM дозволяє безпечно провести ESD єдиним блоком і зробити резекцію великих пухлин або пухлин на широкій основі навіть при наявності вираженого підслизового фіброзу.

PCM також полегшує отримання зразка з товстим підслизовим шаром, який забезпечує важливу інформацію для оцінки лімфатичної/васкулярної і підслизової інвазії. Для PCM не потрібні спеціальні пристрої, і цю методику можна застосовувати для резекції в межах досяжності ендоскопа. Стабілізація ендоскопа є однією з найбільш важливих технічних вимог для ESD єдиним блоком в товстій кишці. Якщо ESD здійснюється у нестійкому місці, використання короткого ендоскопа з подвійним балоном стабілізує його кінець. Клиноподібний механізм з використанням балона запобігає прослизанню ендоскопа.

Якщо розглядати ESD колоректальних утворень з технічної точки зору, то ми рекомендуємо резекцію R0 єдиним блоком, яка є визнаним міжнародним стандартом. Резекція R0 єдиним блоком визначається як резекція цільного утворення, макро- та мікроскопічно, без позитивних країв резекції.

Тема номеру

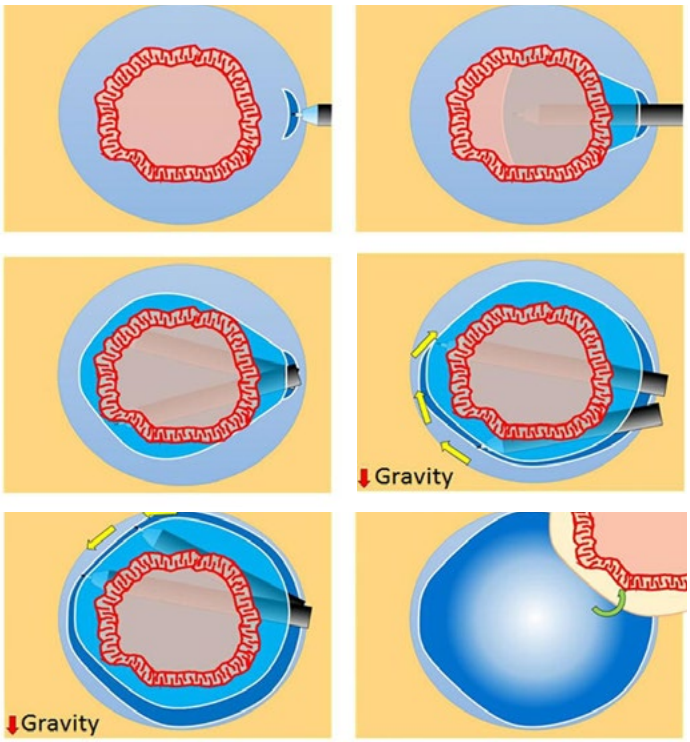

Зображення 1. *Послідовність етапів створення кишені (РСМ) для ендоскопічної підслизової дисекції пухлини, що розповсюджується латерально. РСМ здійснюється з використанням на ендоскопі прозорого ковпачка малого калібру і ножа для ESD голчастого типу.*

Однак, резекції єдиним блоком недостатньо для оцінки радикальності проведеної ESD колоректальної пухлини, що в деяких ситуаціях може бути значним ризиком метастазування у лімфатичні вузли навіть при резекції R0. На основі аналізу великої бази даних хірургічно видалених зразків пухлин ободової та прямої кишки і лімфатичних вузлів, підслизова інвазія >1000 мкм, венозна інвазія і проростання — важливі прогностичні фактори наявності метастазів у лімфатичних вузлах.

Згідно з рекомендаціями Японського товариства з колоректального раку (JSCCR) 2014 року, ендоскопічну резекцію можна вважати радикальною, якщо виконані наступні критерії:

(I) резекція R0 єдиним блоком;

(II) глибина підслизової інвазії <1000 мкм;

(III) відсутність васкулярної інвазії;

(IV) диференційований рак;

(V) 1 ступінь брунькування (англ. «budding») на місці найглибшої інвазії. Ці критерії ще не прийняті в усьому світі, і радикальність проведеної резекції може бути підтверджена тільки результатами після тривалого спостереження.

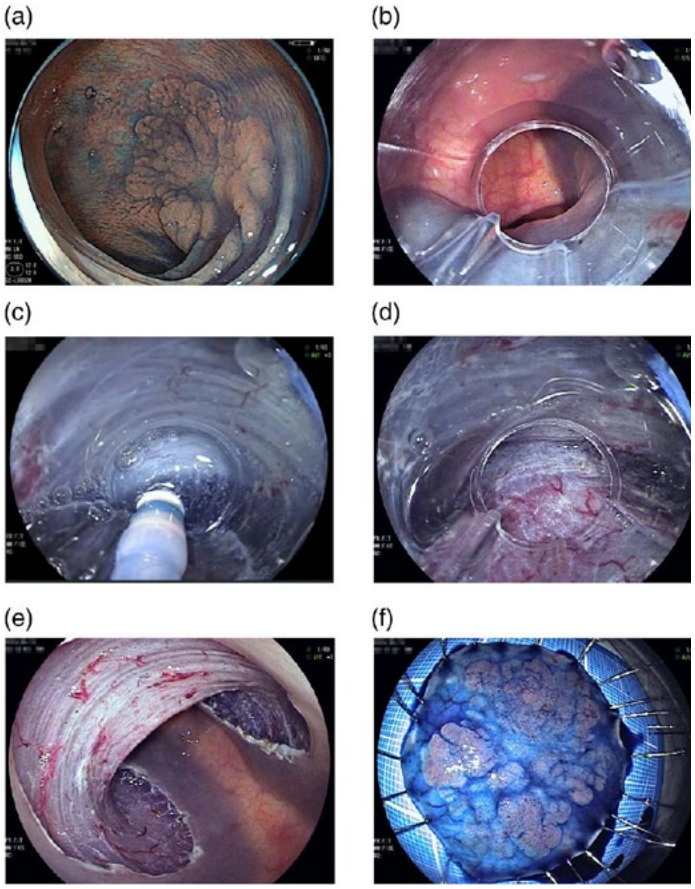

Зображення 2. *Ендоскопічні зображення методу створення кишені. (A) У сигмовидній кишці показана пухлина негранулярного типу, що розповсюджується латерально, 35 мм в діаметрі. (B) Відразу після ін'єкції гіалуронату натрію в підслизову (C) Розсічення підслизової трохи вище м'язової оболонки, зберігаючи безпечну відстань. Горизонтальна лінія розтину чітко візуалізується у прозорому ковпачку. Показана м'язова оболонка у верхній частині зображення. (D) Внутрішня порожнина кишені. (E) Штучна виразка після ендоскопічної підслизової дисекції. (F) Резектований єдиним блоком зразок.*

Колоноскопія зі збільшенням і хромоендоскопією або з кольоровим посиленням зображення полегшує діагностику глибини підслизової інвазії. Підслизове введення гіалуронату натрію має важливе значення для отримання достатнього підняття ділянки резекції, і використання прозорого малокаліберного наконечника полегшує проникнення ендоскопа в підслизовий шар. Частота перфорації при проведенні колоректальної ESD становить від 3% до 14%.

Пацієнтів з повністю закритою перфорацією за допомогою кліпси при відсутності перитоніту можна лікувати без операції.

ТЕХНОЛОГІЇ

Новий відеопроцесор Pentax Medical

Pentax Medical випустила на ринки Європи, Близького Сходу та Африки OPTIVISTA-EPK-i7010 — перший у світі відеопроцесор з ендоскопічними, цифровими і оптичними удосконаленнями, які працюють в комбінації. Ця унікальна комбінація дозволяє більш точно проводити діагностику in vivo за рахунок підвищення якості зображення судинного малюнка і слизових оболонок.

OPTIVISTA пропонує лікарям як цифрову (I-scan поверхні та поліпшення тону), так і оптичну складову (I-scan OE) з новим оптичним фільтром, який виробляє світло, що обмежене смугою пропускання. У поєднанні з технологією обробки поліпшення зображення I-scan OE чітко відображає поверхневі структури кровоносних судин, залозистих протоків і слизової оболонки більш контрастно, ніж у білому світлі. Ця унікальна комбінація з цифровою I-scan технологією в одному відеопроцесорі забезпечує поліпшену візуалізацію слизових структур і судинних малюнків, що впливає на раннє виявлення, демаркацію та характеристику утворів. Лікарі можуть перемикатися в режимі реального часу на режими HD+біле світло і три I-scan режими, до яких відноситься I-scan OE для перегляду декількох аспектів структури тканини.

Д-р Сильвія Сандулеану з Маастрихтського Університету в Нідерландах, яка брала участь в ранніх дослідженнях зі згаданим OPTIVISTA, каже, що підвищення контрастності за допомогою технології I-scan OE підкреслює епітеліальну структуру поверхні слизової оболонки і особливо судинний малюнок в деталях. I-scan OE полегшує виявлення і діагностику in vivo патології нижньої частини шлунково-кишкового тракту, дозволяючи проводити прицільну ендоскопічну терапію.

Джерело: Pentax Medical

Діагностика парезу шлунку без радіоактивних міток

Cairn Diagnostics запускає схвалений FDA спіруліновий дихальний тест спорожнення шлунку при гастропарезі. Діагноз гастропарезу найчастіше визначається шляхом виконання ендоскопії або з використанням сцинтиграфії — спеціалізованого радіоізотопного методу візуалізації вимірювання швидкості, при якій їжа, що містить радіоактивні мітки, проходить через ШКТ. Дихальний тест спорожнення шлунку (GEBT) дозволяє діагностувати парез шлунку без використання радіоактивних матеріалів.

GEBT є нерадіоактивним тестом, в якому використовується вуглець-13 (^{13}C). Маркування ^{13}C стабільним ізотопом є безпечним, оскільки 1,1% нашого тіла та їжі, яку ми їмо, складається з ^{13}C; інші 98,9% складаються з ^{12}C. Тест вимірює швидкість спорожнення шлунку від твердих речовин і допомагає в діагностиці гастропарезу. Тестова система використовує газовий ізотопний мас-спектрометр для вимірювання співвідношення $^{13}CO2$ до $^{12}CO2$ у повітрі, що видихається. Використання GEBT не вимагає спеціальних умов, але це має здійснюватися під керівництвом лікаря.

Джерело: Cairn Diagnostics

Нові ро́боти готові до запуску в тіло

Група вчених з Швейцарського федерального політехнічного університету Лозанни спільно з вченими з Швейцарського федерального технологічного інституту, розробила конструкцію універсальних мікророботів і простий метод їх виготовлення в промислових масштабах.

На відміну від звичайних роботів, мікроробoти є м'якими, гнучкими і рухливими. Вони виготовлені з біологічно сумісного матеріалу, гідрогелю, і магнітних наночастинок. Наночастки виконують дві функції, вони служать свого роду каркасом, який визначає форму мікроробота, і вони виступають в ролі двигунів, які дозволяють роботові переміщатися всередині організму під впливом зовнішнього електромагнітного поля.

Коли мікроробoти стають "готовими до використання", їх можна змусити рухатися в певному напрямку за допомогою зовнішнього електромагнітного поля з заданими параметрами. По досягненню мікроробoтами місця призначення проводиться їх нагрівання за допомогою світла лазера і вони розгортаються, вивільняючи укладені в їх нутрощах лікарські препарати або готуючи свої відростки-інструменти до дій, які виконуються дистанційним управлінням за допомогою все того ж електромагнітного поля.

Поки що дані дослідження ще знаходяться в стадії випробувань і модернізації конструкції мікроробoтів.

Джерело: ECN

Зарубіжний досвід

ПРЕИМУЩЕСТВА ИНТРАОПЕРАЦИОННОЙ ЭНДОСКОПИИ

ДЖЕРЕЛО:
Annals of Surgical Innovation and Research
Переклад з англійської — Арська Олена

АМІР ГОМБЕРАВАЛА І РАМІ ЛЮТФІ
ВІДДІЛЕННЯ ХІРУРГІЇ, ЛІКАРНЯ СВ. ЙОСИФА, ЧИКАГО, США

Вступ

Лапароскопічна рукавна гастректомія (LSG) стає все більш популярною в галузі баріатричної хірургії і становить 36,3% від усіх операцій, виконаних в наукових центрах, і ще більш високий відсоток таких операцій проводиться в державних лікарнях. Згідно з прогнозами, LSG стане найпоширенішою операцією в баріатричній хірургії. Оптимальна конструкція і багато інших технічних аспектів як і раніше обговорюються експертами. Серед цих тем — рутинне використання тестування інтраопераційного протікання (тест на герметичність). Після формування рукава переважна більшість хірургів виконуватиме ту чи іншу форму тестування на герметичність. Ми вважаємо, що використання інтраопераційної ендоскопії є оптимальним методом перевірки рукава на герметичність після його формування. У нашій статті описано випадок, коли інформація, отримана під час ендоскопії, була негайно використана на користь пацієнтки. Ми також описуємо наш досвід роботи з більш ніж 300 проведеними рукавними гастректоміями з використанням інтраопераційної ендоскопії.

Клінічний випадок

Пацієнтка — 37-річна жінка з патологічним ожирінням, гастроезофагеальною рефлюксною хворобою і астмою в анамнезі. З оперативних втручань у пацієнтки була перев'язка фаллопієвих труб і лапароскопічна холецистектомія. Її ІМТ становив 47,6 до операції. Вона вирішила пройти LSG після того, як її попередні спроби втрати ваги не завершилися успіхом. Хвора була доставлена в операційну, і ми почали операцію з 5 мм розрізу зверху по лівій середньоключичній лінії і вставили троакар під контролем зору з камерою 5 мм 0°. В цілому ми розмістили чотири робочих порти, а також печінковий ретрактор Натансона. Методика формування рукава включає в себе звільнення великої кривизни, починаючи на 5 см проксимальніше воротаря, з повним розсіченням лівої ніжки діафрагми, не залишаючи дна шлунку.

Ця пацієнтка також мала невелику 1 см килу стравохідного отвору діафрагми, яку ми розсікли, а потім закрили швом у вигляді «вісімки». Рукав був сформований по калібрувальному зонду Евальда 34 Fr з посиленою степлерною лінією (SEMGUARD, Gore Арізона), хоча ми часто використовуємо буж с притупленим кінцем. Особлива увага приділяється тому, щоб уникнути здавлення в ділянці вирізки і кута Гіса. Після формування рукава, яке пройшло без проблем, пацієнтці була проведена звичайна післяопераційна ендоскопія, при якій був помічений тромб у нижній частині стравоходу. Це була незвичайна знахідка під час наших ендоскопій.

На ЕФГДС не було відзначено великого езофагіту. При обстеженні шлунку було визначено, що степлерна лінія пряма, під час нашого випробування на герметичність не було бульбашок повітря, і також була відсутня кров в шлунку або на степлерній лінії. Потім пацієнтка була екстубована і доставлена до післяопераційої палати.

У післяопераційній палаті приблизно через 15 хв після екстубації у пацієнтки почалася блювота кров'ю з виділенням близько 10 мл свіжої крові через кожні 2-3 хв. Ми згадали про нашу незвичайну знахідку під час ендоскопії та наявність крові у нижній частині стравоходу і реінтубували пацієнтку, щоб повторно доставити її в операційну для ендоскопії.

Отримані результати наведені на Зображенні 1. Кровоточив невеликий розрив у нижній частині стравоходу. В цю ділянку ввели 7 мл 1:10000 розчину адреналіну. Кровотеча у цій ділянці припинилася. Степлерна лінія була непошкодженою. Ми не заходили до черевної порожнини, оскільки ми зрозуміли під час першої ендоскопії, що у шлунку не було ніяких проблемних ділянок і підтвердили це при повторній ендоскопії.

Під контролем зору була встановлена орогастральна трубка. Пацієнтка була інтубована ще протягом 6 годин після операції, а потім екстубована без ускладнень. Вона перебувала під контролем у відділенні інтенсивної терапії протягом першої доби і залишалася гемодинамічно стабільною зі стабільним рівнем гемоглобіну 11.0-13.0 г/дл. Інша частина її післяопераційного періоду пройшла без ускладнень.

Ми регулярно виконуємо флюороскопію верхньої

Зарубіжний досвід

частини ШКТ з барієвим контрастуванням у 1-й день післяопераційного періоду для оцінки наявності можливого протікання або обструкції. Результат обстеження пацієнтки показаний на Зображенні 2. У неї не було відзначено ніяких довгострокових ускладнень після операції. Ми спостерігали цю пацієнтку протягом 6 місяців, і за цей час вона втратила 53% зайвої ваги без будь-яких симптомів дисфагії або рефлюксу.

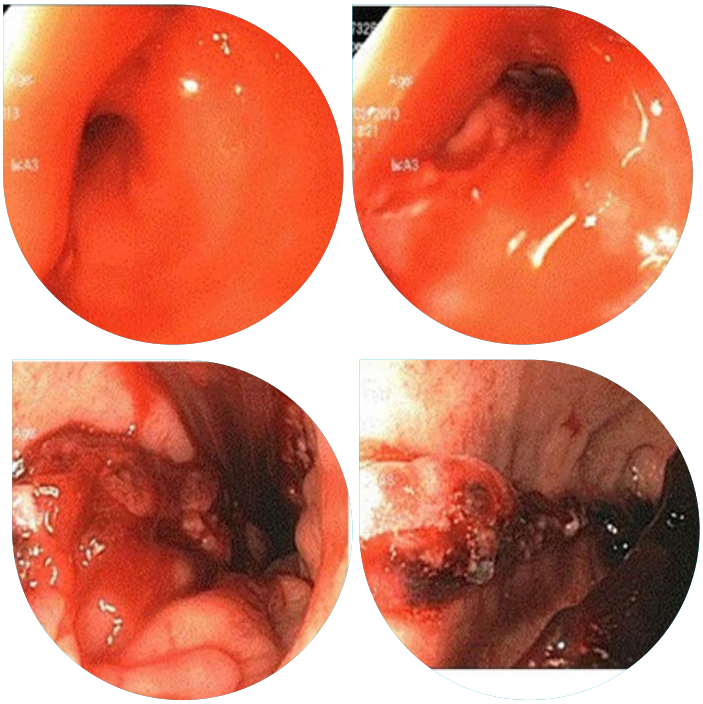

Зображення 1. *Ендоскопічні знахідки.*

Зображення 2. *Флюороскопія верхніх відділів ШКТ з барієвим контрастуванням (1-й день після операції)*

Обговорення

Оскільки рукавна резекція шлунку стає операцією першого вибору в лікуванні патологічного ожиріння, багато технічних аспектів є предметом дискусій. До актуальних питань відносяться розмір бужа, який використовується, підвищення надійності степлерної лінії, а також перевірка герметичності рукава. Метою даної доповіді є обговорення нашого досвіду використання інтраопераційної ендоскопії в якості основного методу контролю герметичності, а також повторного огляду створеної степлерної лінії, щоб виключити наявність кровотечі або перекручувань.

Дані з нашого досвіду представлені в таблиці 1. У нас було виявлене тільки одне протікання в більш ніж 300 випадках, що набагато нижче, ніж у більшості опублікованих даних груп пацієнтів.

Є декілька переваг виконання інтраопераційної ендоскопії. Ідентифікується джерело кровотечі, що відразу визначає стратегію лікування. Якби ми не бачили тромбу спочатку, цілком ймовірно, ми почали б із лапароскопії, або, принаймні, перевірили стан степлерної лінії інтраабдомінально у якийсь момент під час повторної операції. Можливість перевірки наявності внутрішньої кровотечі по степлерній лінії також дає додаткову впевненість та інформацію хірургу.

Бужі, які використовуються під час операції, не є безпечними інструментами, бо при введенні можуть призвести до пошкодження шлунку або стравоходу. Перевірка просвіту після формування рукава дозволяє швидше виявити потенційну травму. У літературі також була дискусія щодо використання передопераційної ендоскопії, щоб виключити деякі патологічні стани, які можуть вплинути на створення рукава або на вибір баріатричної процедури.

В цілому, проспективні дослідження, в яких використовувалася доопераційна ендоскопія, продемонстрували зміну хірургічної тактики у 2-3% випадків. Крім того, отримана інформація вплинула на зміну стратегії лікування ГЕРБ приблизно в 50%.

Таблиця 1. Характеристики пацієнтів

	Середнє	Діапазон
Вік (років)	43	(19-72)
ІМТ (кг/м2)	48	(33-78)
Середня тривалість операції (хв)	101	(37-272)
Середня втрата зайвої ваги 6 місяців (% ваги)	54,9	(19-102)
Середня втрата зайвої ваги 12 місяців (% ваги)	70,2	(20-133)

АНОНСИ ТА ОГОЛОШЕННЯ

До 29 серпня

МОЗ приймає документи для відбору на посаду Генерального директора Державної установи «Центр громадського здоров'я Міністерства охорони здоров'я України».

Кваліфікаційні вимоги до кандидатів визначені з урахуванням пропозицій міжнародних експертів та включають (скорочено — Ред.):

1. Повну вищу освіту за напрямом підготовки «Медицина».

2. Підтверджений управлінський досвід у визначенні ідеології та стратегії розвитку організацій, включаючи управління персоналом не менше 5 років на керівних посадах;

3. Не менше 5 років досвіду на керівних посадах на національному та/або міжнародному рівні у сфері охорони здоров'я.

4. Вітається досвід управління групами або командами у сфері громадського здоров'я підчас надзвичайних ситуацій і реагування на них.

5. Вітається досвід ефективного спілкування з високопоставленими офіційними особами, представниками наукових і академічних кіл, міжнародних організацій, приватного сектора, громадянського суспільства, засобів масової інформації та громадськості в цілому.

6. Вітається наявність сильних комунікаційних навичок, зокрема, здатність ефективно доносити проблематику громадського здоров'я до різних аудиторій.

7. Вітається участь у реформуванні інститутів або державних політик або у впровадженні нових підходів, орієнтованих на громадське здоров'я.

8. Вільне володіння українською мовою, надається перевага кандидатам з вільним володінням англійською мовою.

9. Володіння комп'ютером.

До 9 вересня

На публічне обговорення висунуто Проект наказу Міністерства охорони здоров'я України «Про затвердження та впровадження медико-технологічних документів зі стандартизації внутрішньовенної інфузійної терапії у дорослих пацієнтів» .

Ознайомитися з проектом можна за посиланням: http://www.moz.gov.ua/ua/portal/dn_20160809_0.html

Пропозиції та зауваження надсилайте до медичного департаменту МОЗ або в електронному вигляді на адресу: medstandards@dec.gov.ua

Лікарські секрети

Помилки при проведенні ендоскопічної ретроградної холангіопанкреатографії

Матьє Піош, Жером Ріворі, Тьєрі Поншон

Лікарня Едуарда Еріо, Ліон, Франція

Помилка 1. Виконання ЕРХПГ, не маючи точної терапевтичної мети

Ендоскопічна ретроградна холангіопанкреатографія (ЕРХПГ) не є хорошим методом для діагностики каменів у загальній жовчній протоці, маючи чутливість тільки 70%, в той час як у ендоскопічного ультразвуку (EUS) — чутливість 95%. Крім того, показник захворюваності після ЕРХПГ далекий від низького рівня, і тепер рекомендують використовувати EUS і/або магнітно-резонансну холангіопанкреатографію для встановлення діагнозу, а потім виконувати ЕРХПГ для лікування. Єдиним показом для діагностичної ЕРХПГ, який залишився, є забір зразків тканини при біліарному стенозі, але навіть у цьому випадку часто потрібне стентування для лікування стенозу і запобігання холангіту.

Помилка 2. Систематично віддавати перевагу дилатації сфінктера за допомогою балону, щоб провести сфінктеротомію і уникнути кровотечі. Ендоскопічну балонну дилатацію слід використовувати тільки у пацієнтів, які приймають антикоагулянти, і тих, хто потребує екстреної ЕРХПГ. Тривалість процедури не повинна перевищувати 1 хв.

Помилка 3. Багаторазові спроби катетеризації без зміни техніки при нелегкій доступності жовчних протоків. Забути про запобігання ризику гострого панкреатиту після ЕРХПГ (шляхом ректального введення нестероїдних протизапальних препаратів), пов'язаного зі стентуванням панкреатичної протоки.

Помилка 4. Не мати повного контрастування жовчних шляхів і, особливо, жовчних протоків, щоб діагностувати внутрішньопечінкові камені або стеноз. Контрастування слід проводити з певним тиском, використовуючи, наприклад, балон для екстракції, щоб уникнути протікання контрасту до дванадцятипалої кишки.

Помилка 5. Сплутати куксу міхурової протоки і печінкової жовчної протоки у випадках біліарного стенозу після холецистектомії. Жовчний стеноз після важкої холецистектомії зазвичай знаходиться на рівні загального печінкового протоку. Часто плутають куксу протоки і закупорену загальну жовчну протоку, кілька разів намагаючись пройти за допомогою провідника до кукси протоки. Потрібно завжди думати про те, що кукса протоки може накладатися на зображенні та імітувати стеноз загальної жовчної протоки.

Фото номеру

САН-ФРАНЦИСКО США

МОЛОДШИЙ НАУКОВИЙ СПІВРОБІТНИК ЛАБОРАТОРІЇ 3D-ВІЗУАЛІЗАЦІЇ ДОНАЛЬД ЧАУ ДЕМОНСТРУЄ 3D-ТЕХНОЛОГІЮ

Використовуючи 3D-технологію, лікарі Університету Каліфорнії можуть окремо обстежити кожну частину кишечника у деталях без використання інвазивних камер. На плоскому екрані з'являється створене з тонких зрізів комп'ютерної томографії (КТ) тривимірне зображення. Радіолог Джуді Лі, доктор медичних наук, удосконалила цю революційну суміш провідних технологій графічного програмного забезпечення та технології сканування, відомої як КТ-колонографія або віртуальна колоноскопія, які є набагато менш інвазивними і простішими в інтерпретації альтернативами традиційній колоноскопії.