Серпень 2016 випуск №5

Medicis

Ендоскопічна вакуумна терапія при синдромі Бурхаве з використанням поліуретанової губчастої пов'язки і нової дренажної плівки з відкритими порами

сторінка 8

Скринінгова колоноскопія: яка методика є найбільш надійною для діагностики колоректальних утворень?

сторінка 4

НОВИНИ

Лікарі оскаржують Постанову Кабміну про скорочення робочих місць

3 серпня 2016 року, в Окружному адміністративному суді міста Києва відбулося перше судове засідання за позовом Профспілки працівників охорони здоров'я про визнання протиправною та скасування постанови Кабінету Міністрів України № 1024 від 25.11.2015р. «Про затвердження нормативу забезпечення стаціонарними лікарняними ліжками у розрахунку на 10 тис. населення» (далі — Постанова). Нагадаємо, що Постанова затвердила граничний норматив забезпечення стаціонарними лікарняними ліжками у розрахунку на 10 тис. населення не більш як 60 ліжок (проти раніше де-юре 90 ліжок на 10 тис. населення до прийняття Постанови).

У суді Профспілка намагається, як вона вважає, попередити незаконні звільнення її членів. Для надання можливості відповідачу та третій особі (МОЗ України) надати суду додаткові документи, пов'язані з прийняттям Постанови, у справі оголошено перерву до 16.11.2016.

За таких обставин Профспілка надала повторне клопотання про забезпечення адміністративного позову, шляхом зупинення дії Постанови до ухвалення рішення по справі. Про результати розгляду зазначеного клопотання буде повідомлено додатково.

Джерело: **Профспілки працівників охорони здоров'я**

Вчені просять дозволити створення людських химер

У міністерстві охорони здоров'я США вирішили відмовитися від мораторію на створення ембріонів тварин з людськими клітинами.

Національний інститут здоров'я США (NIH) запропонував профінансувати подібні дослідження, які були ними ж заборонені у 2015 році. Свою позицію вони змінили після експертних консультацій. NIH зацікавився експериментами зі створення химер, які внесуть значні зміни в мозок тварин шляхом додавання людських клітин.

Дослідження в цьому напрямку приведуть до значних відкриттів у сфері нейродегенеративних захворювань, таких як хвороби Альцгеймера і Паркінсона, вважають вчені.

Протягом 30 днів питання про схвалення подібних досліджень буде перебувати на громадському обговоренні. Після цього внутрішній робочий комітет NIH прийме остаточне рішення.

Також вчені вважають, що створення химер дозволить вирощувати органи для трансплантації.

Джерело: **AFP**

В США боротимуться з вірусом Зіка за допомогою генно-модифікованих комарів

Влада США дала згоду на польові випробування генетично модифікованих комарів в рамках боротьби з вірусом Зіка, який надалі поширюється.

Фахівці управління контролю за якістю харчових продуктів та медикаментів при Міністерстві охорони здоров'я США схвалили проведення випробувань в районі Флорида-Кіз, штат Флорида. За даними управління, це не завдасть серйозної шкоди навколишньому середовищу.

Вчені створили спеціальну модифікацію головного переносника вірусу Зіка — «комара жовтолихоманкового» — під назвою Oxitec. Спеціально виведені комарі мають ген, який веде до «самознищення» до настання статевої зрілості. Самці Oxitec спаровуються зі звичайними самками виду «комар жовтолихоманковий», що призводить до появи потомства, яке не буде здатне кусати тварин або людей та переносити вірус Зіка.

Уточнюється, що для проведення випробувань в США необхідна також згода місцевої влади в даному районі. Для цього планується провести попереднє опитування місцевого населення. Таким чином, остаточне рішення очікується не раніше осені.

Джерело: **CNBC**

Дослідження

СИСТЕМА АНАСТОМОЗІВ GI WINDOWS ДЛЯ ЛІКУВАННЯ ДІАБЕТУ 2 ТИПУ

ДЖЕРЕЛО:
GI Windows
Переклад з англійської — Юрій Климюк

Компанія GI Windows (США) активно рекламує результати першого клінічного дослідження своєї системи для накладання анастомозів без розрізів (з англ. «Incision-less Anastomosis System (IAS)»). Принцип роботи винаходу полягає в тому, що в тонкий кишечник проводяться два ендоскопи (один з них ближче до початку кишки, інший — ближче до дистального кінця), і в результаті створюється анастомоз між різними частинами кишечника.

Два магнітних кільця розміщуються в кожному кінці, прикріплюючись один до одного. Тканина всередині кільця атрофується протягом тижня, кільце відпадає і виводиться через задній прохід. Велика кількість їжі перенаправляється через тонкий кишечник більш коротким шляхом, і відбувається менше всмоктування нутрієнтів.

Деякі деталі дослідження, згідно з інформацією від компанії GI Windows:

Процедуру провели у 10 пацієнтів з ожирінням із середнім індексом маси тіла 41. Чотири пацієнти мали цукровий діабет 2 типу, 3 пацієнта перебували на межі захворювання діабетом (переддіабетичний стан).

У дослідженні встановлено, що подвійний шлях обхідного напрямку кишечника був безпечно створений у всіх пацієнтів, і системи для накладення анастомозів без розрізів були виведені з організму без ускладнень.

Після шести місяців спостережень дослідники відзначили, що у всіх пацієнтів значно знизився рівень глюкози в крові натще та глікованого гемоглобіну HbA1c. Для пацієнтів з переддіабетом рівень HbA1c знизився від середнього вихідного показника 6,1% до 5,25% за 6 місяців, і рівень глюкози в крові натще знизився з 119 мг/дл до 105 мг/дл.

У пацієнтів з цукровим діабетом 2 типу показник глікованого гемоглобіну знизився від середнього вихідного рівня 7,8% до 6,0% після шести місяців, при зниженні рівня глюкози натще в крові від 177 мг/дл до 111 мг/дл. У всіх пацієнтів рівень глюкози натще в крові змінився від діабетичного показника до рівня переддіабету і до нормального діапазону через шість місяців. Середня втрата ваги для всіх пацієнтів була близько 28 фунтів (12,9 кг), що становить зменшення на 10,6% від початкової ваги.

Зображення 1. Два стандартних ендоскопа використовуються для доступу в тонкий кишечник.

Зображення 2 та 3. Магніти, що самостійно формуються, встановлюються через робочий канал кожного ендоскопа.

Зображення 4. Прилади з'єднуються для створення компресійного анастомозу.

Зображення 5. Коли анастомоз сформовано повністю, прилади проходять далі по кишечнику.

Зображення 6. Створюється шлях, який дозволяє обійти частину тонкого кишечника.

Тема номеру

СКРИНІНГОВА КОЛОНОСКОПІЯ: ЯКА МЕТОДИКА Є НАЙБІЛЬШ НАДІЙНОЮ ДЛЯ ДІАГНОСТИКИ КОЛОРЕКТАЛЬНИХ УТВОРЕНЬ?

Джерело: Digestive Endoscopy
Переклад з англійської — Юрій Климюк

Томохіко Дайдо[1], Тошіо Ураока[2], Мотохіро Есакі[1] і Такаюкі Матсумото[3]
[1]Відділ медицини і клінічної науки, Вища школа медичних наук, Університет Кюсю, Фукуока, [2]Відділ гастроентерології, Національний Медичний Центр в Токіо, [3]Відділ гастроентерології, Кафедра внутрішньої медицини, Школа медицини, медичний університет Івате, Моріока, Японія.

Раннє виявлення та видалення аденоматозних поліпів зменшує смертність від колоректального раку (КРР). Проте, багато досліджень показали, що до 20% аденом можуть бути пропущені під час колоноскопії. Для поліпшення візуалізації і зменшення кількості «сліпих місць» слизової оболонки товстої кишки, для збільшення частоти виявлення аденом, було розроблено багато ендоскопічних методів та технологій.

Перевага ендоскопа з високою роздільною здатністю для поліпшення виявлення аденом і поліпів є мінімальною. Ширококутний колоноскоп також не показав поліпшення показника виявлення аденом у порівнянні зі стандартною колоноскопією. Ретроскоп «третє око» (з англ. «Third Eye retroscope»), який забезпечує додатковий ретроградний огляд, показав значне поліпшення частоти виявлення аденоми і виявлення поліпів у порівнянні зі стандартними колоноскопами. Використання цього апарату збільшує тривалість процедури.

Нещодавно розроблені повноспектровий колоноскоп і колоноскоп з екстра-ширококутним оглядом продемонстрували істотно менший показник пропущених поліпів. Проте, проведення клінічних досліджень є обов'язковим для визначення ефективності цих нових технологій для скринінгу раку. Крім того, слід враховувати також і навчання новим технікам обстеження для підвищення частоти виявлення аденом і поліпів.

ВСТУП

КРР є однією з основних причин смерті від раку в усьому світі. В Японії щорічно у більш ніж 100 000 пацієнтів діагностують КРР. Відомо, що може статися малігнізація аденоми в КРР. Тому раннє виявлення і видалення аденоматозних поліпів знижує ризик смерті від КРР. Проте, багато досліджень показали, що до 20% аденом пропускають під час колоноскопії через погану візуалізацію за складками і вигинами кишки, пласкі форми поліпів і погану підготовку кишечника. Деякі популяційні дослідження показали, що 3-8% хворих пройшли колоноскопію за кілька років до діагностування КРР. Для поліпшення візуалізації і зменшення кількості «сліпих місць» слизової оболонки товстої кишки, для збільшення частоти виявлення аденом (ADR) і поліпів (PDR), було розроблено багато ендоскопічних методів і технологій.

Було підраховано, що 10% поверхні ободової кишки потрібно дообстежити при стандартній колоноскопії з переднім оглядом навіть при хорошій підготовці кишечника. Таким чином, додатково використовується багато ендоскопічних методів, такі як хромоендоскопія, водно-інфузійна техніка та ретрофлексія. Проте, ці ендоскопічні методи вимагають додаткового часу та високої кваліфікації, а також збільшується ризик товстокишкової перфорації із застосуванням ретрофлексії. Крім того, ці методи показали лише незначну діагностичну користь. Останнім часом були розроблені нові ендоскопічні технології для збільшення показників ADR і PDR при колоноскопії в білому світлі. У цьому огляді обговорюється цінність таких інноваційних технологій для поліпшення показників ADR і PDR.

Колоноскопія з високою роздільною здатністю

Колоноскоп з високою роздільною здатністю (англ. «High-Definition», HD) забезпечує більш високу якість зображення у порівнянні з колоноскопом стандартної чіткості (SD), може виявити незначні зміни слизових оболонок. Проте,

ефективність HD-колоноскопа для виявлення аденом і поліпів є суперечливою. Хоча Растогі зі співавторами показав, що HD-колоноскопія у білому світлі може призвести до збільшення PDR у порівнянні з SD в білому світлі, інше ж дослідження не показало сприятливого впливу HD-колоноскопії на виявлення поліпів товстої кишки. Проспективне нерандомізоване дослідження Бюхнера та ін. дозволяє вважати, що показники ADR і PDR в HD-колоноскопії значно вищі, ніж в SD-колоноскопії.

Проте, дослідники дійшли висновку, що відмінності в ADR і PDR вийшли в результаті збільшення виявлення дрібних уражень. Виходячи з цих результатів, перевага HD-колоноскопії для збільшення ADR і PDR була незначною. Мета-аналіз показав, що різниця в ADR між HD- і SD-колоноскопією була лише 3,5%.

Ширококутний колоноскоп

Ширококутний (WA) колоноскоп зі 170° переднім оглядом показує більше слизової оболонки на проксимальній стороні складок, ніж стандартна колоноскопія з кутом огляду в 140°. Деякі дослідження вивчали вплив використання WA-колоноскопа на виявлення аденом. На жаль, ці дослідження не змогли показати перевагу WA-колоноскопа для ADR у порівнянні зі стандартним колоноскопом. Проте, використання WA-колоноскопа було пов'язане зі скороченням часу введення і виведення апарату. Таким чином, передбачається, що з використанням WA-колоноскопії можна скоротити час проведення процедури, але не збільшити показник ADR.

Колоноскопія з використанням ковпачка

При колоноскопії з використанням ковпачка (англ. «cap-assisted colonoscope», CAC), прозорий ковпачок прикріплюється до дистального кінця колоноскопа. Ковпачок може розправити складки товстої кишки, щоб поліпшити візуалізацію за ними. Хоча деякі дослідження показали, що CAC може скоротити час інтубації сліпої кишки, ефективність цього методу у виявленні аденом і поліпів залишається суперечливою.

Деякі дослідники повідомили, що при використанні CAC збільшився ADR і PDR у порівнянні зі стандартними колоноскопами, в той час як інші автори не змогли підтвердити таку ефективність. У нещодавно опублікованому мета-аналізі незначне поліпшення PDR за рахунок використання CAC було встановлено з відносним коефіцієнтом 1,08. Тим не менш, не було ніякого істотного поліпшення в ADR. Згідно з результатами цього аналізу, CAC не покращує істотно ADR і PDR.

Капсульний ендоскоп

На підставі клінічного досвіду в капсульній ендоскопії тонкої кишки, капсульна ендоскопія для обстеження товстої кишки (англ. «Colon capsule endoscopy», CCE) була розроблена компанією Given Imaging (Йокнеам-Іліт, Ізраїль). CCE є неінвазивною процедурою, що не вимагає седації та інсуфляції повітря.

На зображенні 1 показана відео-капсула другого покоління для обстеження товстої кишки, яка має дві лінзи, щоб забезпечити огляд майже 360° поверхні товстої кишки. Деякі дослідники оцінювали точність CCE у порівнянні зі звичайною колоноскопією. На жаль, точність діагностики поліпів є низькою у порівнянні зі звичайною колоноскопією. У роботі Спада та ін. повідомлялося, що чутливість і специфічність CCE для виявлення поліпів товстої кишки >6 мм склала 84% і 64%, відповідно. На підставі цих результатів, Європейське товариство гастроінтестинальної ендоскопії рекомендує CCE як альтернативну методику колоноскопічного обстеження у осіб без високого ризику КРР. Потрібні подальші проспективні та порівняльні дослідження.

Зображення 1. Капсульний ендоскоп

Ретроскоп «третє око»

Ретроскоп «третє око» (Third Eye Retroscope, TER; Avantis Medical Systems, США) був створений для поліпшення виявлення поліпів позаду складок. Ця система складається з пристрою формування зображення, який просувають через робочий канал колоноскопа в ретрофлексії на 180°. TER забезпечує додатковий ретроградний огляд позаду складки. У проспективному дослідженні TER поліпшив показник PDR на 14,8% і ADR на 16% у порівнянні зі звичайною ендоскопією. Дослідження за участю 488 пацієнтів показало збільшення ADR на 23% з використанням TER.

Проте, цей пристрій має деякі обмеження, наприклад, іноді порушується відсмоктуюча здатність колоноскопа. TER потрібно видалити з робочого каналу для проведення щипцями біопсії та інших ендоскопічних терапевтичних процедур. Це збільшує час процедури. Лейфкенс та ін. повідомили, що TER витягується в середньому на 2 хвилини довше, ніж інші. Крім того, TER — дорогий пристрій, оскільки є одноразовим.

Повноспектральний ендоскоп

Нещодавно розроблений повноспектральний ендоскоп (англ. «Full Spectrum Endoscopy» FUSE; EndoChoice, США) має три формувача зображень і групи світловипромінюючих діодів (LED) спереду і з обох боків гнучкого кінця. Три формувача зображень забезпечують високу роздільну здатність, 330° огляд на трьох відеомоніторах (Зображення 2). У першому дослідженні порівнювали FUSE-колоноскоп зі стандартним колоноскопом з прямим оглядом з використанням моделі товстої кишки з імітацією поліпів. У цьому проспективному нерандомізованому дослідженні 85,7% поліпів були виявлені FUSE колоноскопом, у той час як показник виявлення колоноскопом з переднім оглядом склав 52,9%.

Зовсім недавно було опубліковано порівняльне рандомізоване дослідження за участю 185 пацієнтів. Хоча середній час виведення ендоскопа був на 30 секунд більшим у групі FUSE, при використанні цього колоноскопа була зареєстрована значно нижча частота пропуску аденом, ніж при стандартній колоноскопії з переднім оглядом (7% проти 41%). На підставі цих даних можна припустити, що застосування FUSE-колоноскопа покращує показник ADR і PDR для колоноскопії. Проте, потрібно провести більше досліджень ефективності та одночасного використання трьох моніторів, перш ніж зробити певні висновки.

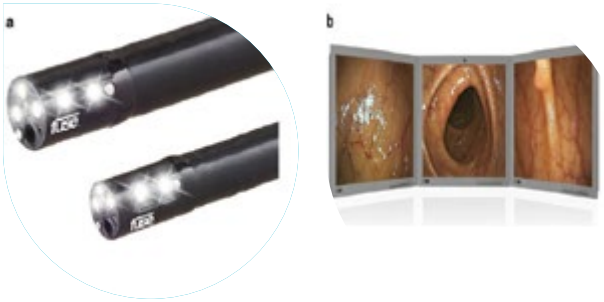

Зображення 2. (a) Робочий кінець колоноскопа Full Spectrum Endoscopy System (FUSE; EndoChoice, США), ділянка видимості. **(b)** Ендоскопічні зображення колоноскопа FUSE.

Екстра-ширококутний колоноскоп

Екстра-ширококутний колоноскоп (Olympus, Токіо, Японія) має лінзу, яка забезпечує бічний і зворотний огляд (144-232°) на додаток до лінзи з переднім оглядом (140°) на кінці ендоскопа (Зображення 3). Огляд, отриманий з двох лінз одночасно, відображається на відеоекрані як єдине зображення. Як і в разі FUSE-колоноскопа, екстра-широкий кут огляду цього колоноскопа забезпечує більш обширні зображення слизової оболонки, ніж звичайний колоноскоп, без необхідності будь-яких спеціальних технічних пристосувань. Ми провели експериментальне дослідження з використанням колоректальної моделі з імітацією поліпів для оцінки ефективності цього нового пристрою. У цьому дослідженні середній показник PDR був значно вищим при використанні колоноскопа з екстра-широким кутом огляду, ніж зі стандартним колоноскопом, незважаючи на аналогічний час виведення колоноскопа (68% проти 51%, $p < 0{,}0001$). Наші результати свідчать про те, що колоноскопія з екстра-широким кутом огляду є значним прогресом у виявленні колоректальних поліпів.

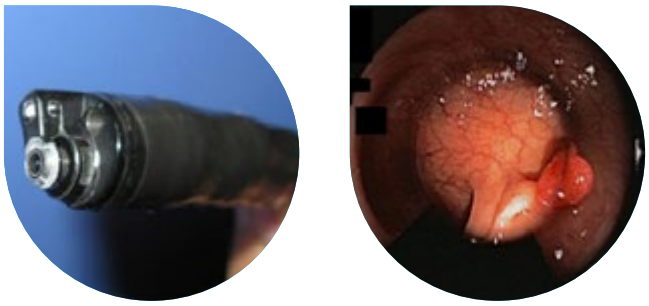

Зображення 3. (a) Кінець екстра-ширококутного колоноскопа з лінзами для бічного та зворотного огляду. **(b)** Ендоскопічне зображення з екстра-ширококутного колоноскопа.

Висновки

Протягом останніх 10 років були досягнення в області ендоскопічної технології для поліпшення показників ADR і PDR. Хоча колоноскопам WA і CCE не вдалося показати значне збільшення ADR і PDR, у порівнянні зі стандартною колоноскопією, попередні дослідження показали, що результати колоноскопій, проведених за допомогою HD-, CAC-, TER-, FUSE-колоноскопів та екстра-ширококутного колоноскопа, є багатообіцяючими для поліпшення ADR і PDR. Добре продумані клінічні дослідження є обов'язковими, щоб показати переваги цих технологій для скринінгу колоректального раку.

ТЕХНОЛОГІЇ

Канадський «біохакер» використовує яблука для вирощування людських вух

Біофізик університету Оттави «зламав» клітинну структуру яблука і використовував її, щоб виростити тканини людини за допомогою технології, що, за його очікуванням, зможе стати шляхом до недорогої заміни органів.

Команда Е. Пеллінга каже, що вони почали використовувати яблука, бо їх клітинна структура добре підходить для роботи. Миючи яблуко, видаляють клітини і залишають структуру з целюлози. Ця структура і стає каркасом, на якому вчені вирощують нові клітини.

Для оцінки біосумісності, команда імплантувала невеликі шматочки яблучних каркасів в мишей та видалила їх з наступним гістологічним дослідженням на 1-му, 4-му і 8-му тижні. Дослідження показало, що на 8-му тижні, навколишні клітини миші успішно окупували імплант (почався ангіогенез), і також не було наявності характеристик імунної відповіді на інвазивний об'єкт.

Згідно зі словами Пеллінга, біоматеріали для імплантів є дорогими — в діапазоні від $30 до $1500 за см^2. Більшість біоматеріалів отримують із тварин або людських трупів, хоча деякі імпланти були отримані з синтетичних полімерів.

Вчений розглядає використання квіткових пелюсток та інших овочів. Він каже, що форма пелюсток квітки ідеально підходить для регенерації шкіри, а трубчаста форма спаржі може стимулювати ріст спинномозкових нервів і кровоносних судин.

Джерело: CTV News

Ізраїльська компанія Medigus розробила комплексний ендоскопічний пристрій

Пристрій поєднує у собі останні технологічні досягнення для трансоральної фундоплікації (TF) — хірургічну ендостеплерну ультразвукову систему (англ. «The Medigus Ultrasonic Surgical Endostapler, or MUSE»).

Трансоральна фундоплікація — процедура, призначена для лікування джерела гастроезофагеальної рефлексної хвороби (ГЕРХ). Процедура, проведена з системою MUSE, може надати пацієнтам, у яких є до неї покази, довгострокове полегшення від неприємних симптомів рефлюксу.

MUSE поєднує у собі останні технології мікровізуалізації, ультразвукові та хірургічні можливості зшивання, що дозволяє одному лікарю завершити процедуру приблизно за одну годину. Інтуїтивна ендохірургічна платформа складається з одноразового гнучкого хірургічного ендостеплера, оснащеного мініатюрною камерою, ультразвукового компонента і далекоміра. Ендостеплер складається з ручки з елементами управління, 80 см гнучкого каналу, 5 см жорсткої частини, яка утримує патрон із 5 стандартними 4,8 мм титановими хірургічними скобами, системи для артикуляції та дистального наконечника.

Джерело: Medigus

Китайці збираються друкувати шкіру на 3D-принтері

У Китаї вчені планують друкувати на 3D-принтері штучну шкіру, щоб потім пересаджувати її людям, наприклад, постраждалим від опіків. Розробка ведеться в інституті Бернса в Південно-Західному шпиталі (Burns Institute at the Southwest Hospital) у Чунцині. Дослідники повідомили, що результат може бути досягнутий уже через 2-3 роки, зараз йде тестування з використанням свинячої шкіри.

Директор інституту У Цзюнь (Wu Jun) розповів, що при друкуванні шкіри найскладніше створити відповідні «чорнила». Потрібно знайти відповідний матеріал, щоб потім надати йому певну форму, і при цьому він не повинен втратити необхідні властивості. Тверді протези на 3D-принтері друкують давно, в тому числі для заміни частини хребта (у червні онкохворому китайцеві замінили 5 хребців на 3D-структури. Шкіра — це дуже гнучкий і піддатливий матеріал, що робить її друк нетривіальним завданням. У Цзюнь зазначив, що зараз над шкірою працюють не тільки в Китаї, тому його група буде докладати всіх зусиль, щоб бути першими в цьому «змаганні».

Джерело: ChinaDaily

Зарубіжний досвід

ЕНДОСКОПІЧНА ВАКУУМНА ТЕРАПІЯ ПРИ СИНДРОМІ БУРХАВЕ З ВИКОРИСТАННЯМ ПОЛІУРЕТАНОВОЇ ГУБЧАСТОЇ ПОВ'ЯЗКИ І НОВОЇ ДРЕНАЖНОЇ ПЛІВКИ З ВІДКРИТИМИ ПОРАМИ

ДЖЕРЕЛО:
Der Chirurg
Переклад з англійської — Арська Олена

ГУННАР ЛОСКЕ, ТОБІАС ШОРШ, ВІРА ВАН АКЕРЕН, ВОЛЬФГАНГ ШУЛЬЦЕ, КРІСТІАН Т. МЮЛЛЕР

ВІДДІЛЕННЯ ЗАГАЛЬНОЇ, АБДОМІНАЛЬНОЇ, ТОРАКАЛЬНОЇ І СУДИННОЇ ХІРУРГІЇ, КЛІНІЧНИЙ ЦЕНТР МАРІЄН КРАНКЕНХАУС, ГАМБУРГ, НІМЕЧЧИНА

Двома основними цілями лікування стравохідних протікань є закриття дефекту і дренаж септичного вогнища. Кілька випадків успішної ендоскопічної вакуумної терапії (ЕВТ) при синдромі Бурхаве були представлені у дослідженнях ЕВТ при протіканнях зі стравохідного анастомозу і перфораціях.

Внутрішньопорожнинна і внутрішньопросвітна ЕВТ із застосуванням поліуретанового дренажу з відкритими порами (OPD) раніше була докладно описана у нашій статті. Застосування вакууму сприяє закриттю дефекту і одночасному внутрішньому дренажу септичного осередку. Нова дренажна плівка з відкритими порами дозволяє мінімізувати діаметр кінця дренажу. Дистальний кінець дренажної трубки (Ventrol, 12 Fr×120 см; Covidien Argyle, Дублін, Ірландія) загорнутий в дуже тонку двошарову дренажну плівку з відкритими порами (Suprasorb CNP, дренажна плівка; Lohmann&Rauscher International GmbH&Co. KG, Ренгсдорф, Німеччина). Двошарова дренажна плівка закріплена швом навколо трубки (Зображення 1). Малий діаметр пристрою з дренажною плівкою з відкритими порами дозволяє розміщувати ендоскоп через невеликі отвори. Таким чином, кінець пристрою з дренажною плівкою з відкритими порами захоплюється ендоскопічними щипцями (Зображення 2) і проштовхується через отвір під ендоскопічним контролем.

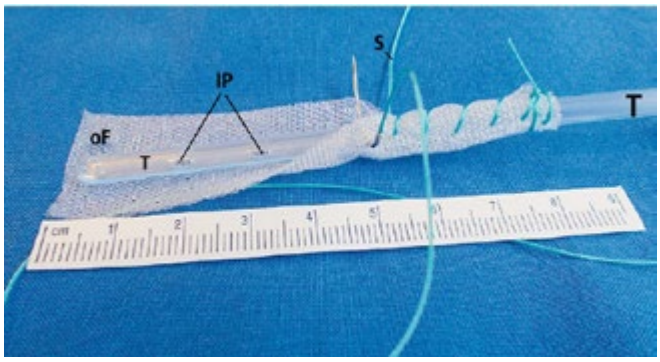

Зображення 1. Конструкція нової дренажної плівки з відкритими порами. Дистальний кінець дренажної трубки (T) з бічними перфораціями (IP) загорнутий у дуже тонку двошарову дренажну плівку з відкритими порами (OB) і фіксований за допомогою шовного матеріалу (S).

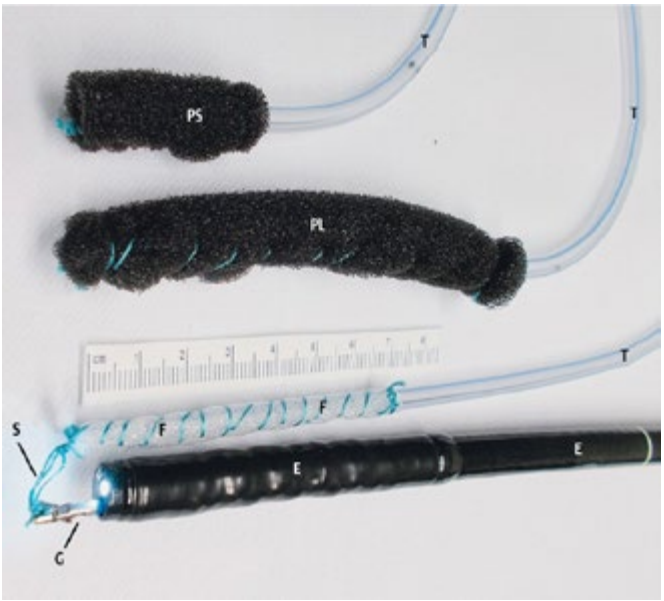

Зображення 2. Варіанти дренажних пристроїв з відкритими порами, що використовуються для ендоскопічної вакуумної терапії (ЕВТ). T —12 Fr дренажна трубка; PL — довга поліуретанова губчаста пов'язка, яка використовується для внутрішньопросвітної ЕВТ; PS — коротка поліуретанова губчаста пов'язка, яка використовується для внутрішньопорожнинної ЕВТ; E — ендоскоп. Шовний матеріал (S) на дистальному кінці нового пристрою з дренажною плівкою з відкритими порами (F) захоплюється ендоскопічними щипцями (G) для розміщення.

Зарубіжний досвід

У 50-річного чоловіка з синдромом Бурхаве дистальний розрив стравоходу в 4 см став причиною лівосторонньої емпієми плеври. Було зроблено торакотомію з дренуванням емпієми за допомогою зовнішнього торакального дренажу. Дренаж був видалений через 7 днів після операції.

Перфорацію стравоходу лікували виключно внутрішньопросвітною і внутрішньопорожнинною ЕВТ (Зображення 3). Через 20 днів після ЕВТ з використанням поліуретанової губки розміри перфорації скоротилися до каналу довжиною 8 см і 1 см в діаметрі (Зображення 4). Розміщення нової поліуретанової губки не було можливим через невелике відкриття каналу. Таким чином, останній період лікування проводили з використанням нової дренажної плівки з відкритими порами.

Помістити її було легко, і канал скоротився до розмірів плівкового дренажу (12 Fr) протягом 3-х днів. ЕВТ закінчилася в цілому після 23 днів (Зображення 5). При спостереженні через 30 днів після закінчення ЕВТ, було видно лише невеликий рубець на колишньому місці перфорації (Зображення 6).

Зображення 3. Ендоскопічний огляд внутрішньопорожнинної ендоскопічної вакуумної терапії. PU - поліуретанова піна; T - дренажна трубка; IT - трубка для ентерального харчування.

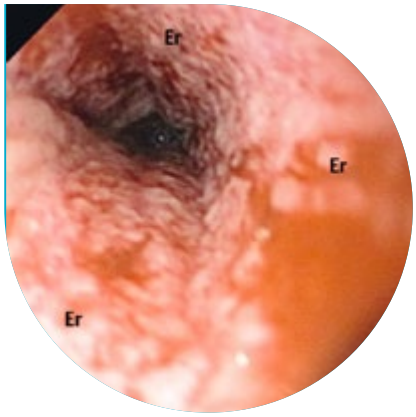

Зображення 4. Типова картина ерозії (Er). Звужений рановий канал після видалення внутрішньопорожнинного поліуретанового дренажного пристрою через 20 днів ендоскопічної вакуумної терапії.

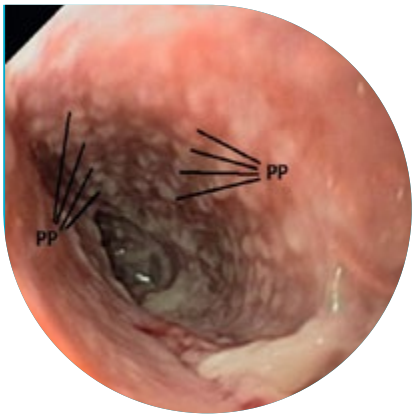

Зображення 5. Типова поверхня з нерівностями (PP) після видалення внутрішньопорожнинної дренажної плівкової трубки з відкритими порами через 23 дні ендоскопічної вакуумної терапії.

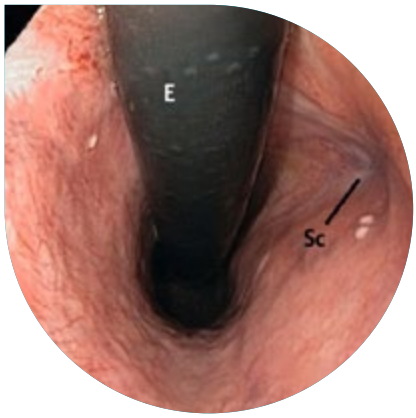

Зображення 6. Маленький рубець (Sc) на місці колишньої перфорації в дистальному відділі стравоходу через 30 днів після закінчення ендоскопічної вакуумної терапії. E - ендоскоп.

АНОНСИ ТА ОГОЛОШЕННЯ

2 серпня

Начальник Департаменту охорони здоров'я Київської ОДА Олег Ременник подав заяву про звільнення за власним бажанням. Документ вже підписано губернатором Максимом Мельничуком. Олег Ременник очолював Департамент з 2007 року.

В Департаменті повідомили, що обов'язки директора буде тимчасово виконувати заступник директора Олександр Глушаниця.

Джерело: Киевлась

2 серпня

У Верховній Раді зареєстровано законопроект №4981-2, який передбачає створення в Україні загальнообов'язкового державного соціального медичного страхування з січня 2018 року. Автор законопроекту — Ольга Богомолець.

Ознайомитися із законопроектом можна за посиланням: http://w1.c1.rada.gov.ua/pls/zweb2/webproc4_1?pf3511=59862

До 4 вересня

Міністерство охорони здоров'я приймає пропозиції та зауваження до проекту Наказу МОЗ «Про затвердження та впровадження медико-технологічних документів зі стандартизації медичної допомоги при профілактиці та лікуванні ускладнень хіміопроменевої терапії онкологічних захворювань».

Свої напрацювання можна надсилати до медичного департаменту Міністерства охорони здоров'я України або в електронному вигляді на адресу: medstandards@dec.gov.ua

Контактна особа: Ліщишина О.М., тел. (044) 536-13-40

До 12 жовтня

МОЗ України оголошує конкурс на заміщення посади ректора Державного закладу «Дніпропетровська медична академія Міністерства охорони здоров'я України». Вимоги до претендентів на посаду: громадянство України; вчене звання та науковий ступінь; стаж науково-педагогічної роботи не менше 10 років; вільне володіння державною мовою.

Дата проведення виборів — 25.10.2016 р. Подання документів можливе протягом 2 місяців з 12.08.2016 р.

За довідками звертатися: Київ, вул. Грушевського, 7, каб. 16, тел. (044) 253-82-63;

e-mail: savina@moz.gov.ua.

Лікарські секрети

Питання: Розкажіть, будь ласка, про переваги електронної хромоендоскопії при обстеженні стравоходу Барретта і товстої кишки.

Відповідь: Дайна Ерлі, доктор медицини

Відділ гастроентерології, Університет Вашингтона в Сент-Луїсі, Іллінойс

— Я зазвичай використовую вузькоспектральну візуалізацію NBI для вивчення сегментів стравоходу Барретта (СБ). Електронна хромоендоскопія (ЕХ) краще візуалізує межу між плоскоклітинним епітелієм слизової оболонки і слизовою оболонкою Барретта, при цьому зображення слизової є набагато темнішим за прилеглу слизову оболонки із плоскоклітинним епітелієм. Тому ЕХ корисна для визначення проксимальної протяжності СБ і для виявлення невеликих ділянок у формі острівців і язиків при СБ, які можуть перебувати проксимально по відношенню до периферійної довжини СБ. Точна оцінка довжини окружності СБ і максимальної довжини цієї ділянки має важливе значення для документування при початковому і наступних обстеженнях.

ЕХ також підсилює можливість обстеження в межах сегментів СБ, що дозволяє поліпшити виявлення ділянок дисплазії, особливо дисплазії високого ступеня, і може допомогти обрати ділянку для біопсії у певному сегменті СБ.

Після ендоскопічної терапії стравоходу Барретта (абляції або ендоскопічної резекції слизової оболонки), ЕХ зазвичай використовується для вивчення ділянки після лікувальної процедури, щоб визначити залишкові прояви СБ після лікування. Проведення хромоендоскопічного обстеження особливо корисне при дослідженні неосквамозно-циліндричного стику при залишкових проявах СБ.

Застосування електронної хромоендоскопії не показало збільшення рівня виявлення поліпів або аденом товстої кишки, тому я зазвичай не використовую цю методику для обстеження слизової товстої кишки на наявність поліпів або аденом під час колоноскопії.

ЕХ перевершує звичайну ендоскопію при прогнозуванні гістологічного висновку невеликих поліпів (аденом або гіперпластичних), оскільки підвищення контрастності слизових оболонок дозволяє ендоскопісту ідентифікувати поверхневий малюнок, характерний для гіперпластичних або аденоматозних поліпів.

Фото номеру

БОРОВЛЯНИ БІЛОРУСЬ

ЗАВДЯКИ ЗАСТОСУВАННЮ ТКАНИННО-ІНЖЕНЕРНОГО ПРОТЕЗА, ПАЦІЄНТА ПРИ СМЕРТІ БУЛО ВИПИСАНО ЧЕРЕЗ 2 ТИЖНІ

Білоруські лікарі пересадили хворому на рак трахею, яку було вирощено штучно. Пацієнт більше 40 років курив. У 2015 році у нього виявили рак легені з проростанням в трахею. Для операції трахею взяли у померлої людини, очистили її від клітинних елементів. У пацієнта з кісткового мозку отримали стовбурові клітини і передали до лабораторії. Там матрицю «заселили» клітинами пацієнта і виростили штучну трахею (тканинно-інженерний протез), після чого її пересадили і вона прижилася. Операція складалася з п'яти етапів. Деякі з них раніше проводили в інших країнах, але саме такий комплекс до білоруських лікарів не виконував ніхто.