Липень 2016 випуск №3

Medicīs

Стентування чотирьох перфорацій стравоходу у одного пацієнта за 3 роки

сторінка 8

Ендоскопічний підхід до лікування діабету

сторінка 5

НОВИНИ

Аптекам дали два тижні на знищення угорського препарату НО-ШПА

Державна служба України з лікарських засобів заборонила реалізацію, зберігання та застосування медичного препарату НО-ШПА виробника «Хіноін Прайвіт КоЛТД» Угорщина. Про це йдеться у розпорядженні, оприлюдненому на офіційному сайті відомства.

Згідно з документом заборона поширюється на препарат, упакований у контейнери по 60 таблеток по 40 мг. Серії, які підлягають забороні - 2V049, 2V050, 2V072, 2V075, 2V106, 2V132, таблетки у блістерах серій 2-2V111, 2V110, 2V111, 2V112, 2V113. З моменту отримання розпорядження відомства реалізаторам слід «вжити заходів щодо вилучення даного препарату з обороту шляхом повернення постачальнику або утилізації». Про результати слід в двотижневий термін повідомити органи Держлікслужби.

«При подальших постачаннях даного препарату госпсуб'єкт зобов'язаний вжити заходів, що відповідають цим розпорядженням», - йдеться у документі. Також наголошується, що таке рішення було прийнято у відповідь на звернення ТОВ «Санофі-Авентіс Україна» При цьому інші подробиці звернення не повідомляються.

Джерело: Страна.ua

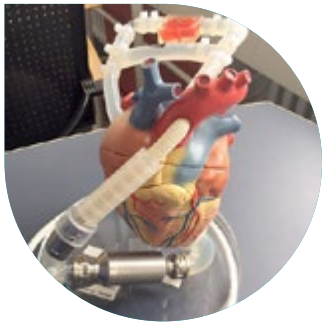

В Україні вперше провели операцію з імплантації штучного серця

Як повідомляє прес-служба Міністерства охорони здоров'я, вдалу операцію для пацієнта з Харкова здійснила команда Інституту серця МОЗ України під керівництвом директора інституту Бориса Тодурова та спільно з професором із Німеччини Крістофером Шмідтом.

«Механічне серце» - це прилад-турбінка, який імплантується всередину та працює від електрики. Прилад забезпечує циркуляцію крові в організмі та дозволяє пацієнтові дочекатися донорського органу для трансплантації серця.

За словами Бориса Тодурова, «механічне серце» - на сьогодні єдине рішення для пацієнтів, що потребують трансплантації серця, яку з правових причин поки не можуть здійснити в Україні.

Право на проведення імплантації штучного серця фахівці Інституту серця отримали, пройшовши відповідну сертифікацію в Німеччині.

У даний час в Європі більше 300 пацієнтів знаходяться на штучній підтримці кровообігу, багато хто з них більше двох років. Термін служби такого серця необмежений, деякі пацієнти живуть з ним вже більше 8 років.

Джерело: Інтерфакс-Україна

У США почалися досліди з генетичної модифікації людини

Вчені з Пенсильванського університету отримали дозвіл від Консультативної ради з рекомбінантної ДНК при Департаменті охорони здоров'я США на проведення дослідів з генетичної модифікації людини.

Повідомляється, що основними базами для генетичних досліджень стануть три наукові центри: Пенсильванський університет, Х'юстонський університет і Каліфорнійський університет у Сан-Франциско.

За даними ЗМІ, в ході експериментів з технологією CRISPR / Cas9 дослідники збираються модифікувати імунні клітини для ефективної боротьби з пухлинними захворюваннями.

Відзначається, що учасниками експериментів, які будуть проводитися протягом двох років, стануть 18 добровольців із різними типами пухлинних захворювань: саркомою, меланомою і мієломою.

Елізабет Перріш, яка є керівником компанії Bioviva USA inc. стала першою людиною, яка отримала два курси генної терапії для уповільнення процесів старіння. Жінка отримала багато ін'єкцій в двох напрямах генної терапії: щоб попереджати втрату м'язової маси та проти виснаження пулу стовбурових клітин. Перріш зазначила, що очолювана нею компанія хоче зробити процедури, що перешкоджають старіння організму, доступними для усіх бажаючих.

Джерело: Science

Дослідження

БАГАТОЦІЛЬОВЕ ДОСЛІДЖЕННЯ ДНК КАЛУ – БАЖАНЕ ДОПОВНЕННЯ ДО ІНСТРУМЕНТІВ ДІАГНОСТИКИ РАКУ КИШКІВНИКА

ДЖЕРЕЛО:
Worldendo
Переклад з англійської – Климюк Юрій

Протягом останніх двох десятиліть, колоноскопія все частіше використовується в якості пріоритетного скринінгового тесту колоректального раку. Без сумніву, колоноскопія є чудовим і надзвичайно важливим скринінговим дослідженням через дуже високу чутливість та специфічність, можливість виявляти і видаляти передракові поліпи. Також після нормальних результатів колоноскопії, можна зробити досить довгу перерву перед наступним дослідженням.

Однак необхідно визнати, що колоноскопія має свої недоліки. До них відносяться або належать:

1) важлива роль оператора (отже, величезні міжнародні зусилля з покращення якості колоноскопії);

2) висока вартість для пацієнтів;

3) істотний розрив у використанні скринінгової колоноскопії серед незастрахованих осіб;

4) нестача ендоскопістів у багатьох регіонах світу;

5) малий, але граничний рівень пропущених поліпів і навіть онкологічних захворювань;

6) невелика, але вимірювана кількість ускладнень.

Доповненням до недоліків колоноскопії як профілактичного скринінгу, є той факт, що багато пацієнтів, які направляються на процедуру, мають кілька серйозних супутніх захворювань і (або) приймають численні ліки, особливо антикоагулянти.

З точки зору пацієнта, до недоліків відносяться: неприйняття і незручність у процедурі підготовки кишківника, втрата робочого часу, а також необхідність супроводу, оскільки більшість процедур робиться під наркозом.

Таким чином, з'ясувалося, що близько третини пацієнтів, які потребують скринінгового колоноскопічного обстеження кишківника, його не проходять. І це не через відсутність можливостей. Наприклад, у Нью-Йорку, з його значними ендоскопічними потужностями, рівень охоплення пацієнтів колоноскопічним скринінгом зупинився на рівні 69-70%. Таким чином, була розроблена Національна програма зі збільшення рівня охоплення скринінгом колоректального раку до 80% пацієнтів до 2018 року.

Новий тест-аналіз ДНК калу (має назву «Cologuard®»), схвалений Управлінням з нагляду за якістю харчових продуктів і лікарських засобів США, пропонує дуже практичну альтернативу скринінгу. На відміну від фекальних імунохімічних тестів (FIT), які виявляють тільки приховану кров в калі, Cologuard® виявляє аномальну ДНК, окрім фекального гемоглобіну.

В основному дослідженні Deep-C, тест-аналіз ДНК порівнювався з найбільш часто використовуваним FIT тестом в групі більш ніж 10 000 людей без будь-яких симптомів, які належали до середньої групи ризику та дуже точно репрезентували населення США за віком, статтю та етнічною приналежністю. Тест-аналіз ДНК продемонстрував вражаючу чутливість: 92% для раку кишківника і 69% – аденом з дисплазією високого ступеня. Згідно з усіма параметрами чутливості, стадією раку і підтипом аденом, тест-аналіз ДНК калу перевершив результати FIT.

«ТЕСТ-АНАЛІЗ ДНК ПРОДЕМОНСТРУВАВ ВРАЖАЮЧУ ЧУТЛИВІСТЬ: **92%** ДЛЯ РАКУ КИШКІВНИКА І **69%** – АДЕНОМ З ДИСПЛАЗІЄЮ ВИСОКОГО СТУПЕНЯ».

Дослідження

Проте, його специфічність була нижче, ніж FIT. Специфічність мультицільового аналізу ДНК калу для пацієнтів з нормальною колоноскопією склала 90%, тобто було 10% помилково-позитивних результатів. Частково це можна пояснити тим, що при нормальному старінні більше ДНК епітеліальних клітин підлягає метилюванню.

Таким чином, більше помилкових результатів було отримано у старших вікових групах. Важливо відзначити, що тільки 6% осіб 50-65 років мали помилково-позитивний результат тест-аналізу ДНК, що є дуже наближеним показником до результатів FIT тесту. Якщо тест ДНК калу проводити кожні 3 роки, планована специфічність та чутливість повинні бути ще вищими. На основі попередніх досліджень, ракові захворювання у верхній частині травного тракту рідко є причиною помилково-позитивних результатів Cologuard®.

Цей новий тест є важливим кроком вперед з кількох причин. По-перше, багато видів раку і більшість аденом не кровоточать у достатньому обсязі або настільки постійно, щоб бути виявленими тільки за допомогою гемоглобіну в аналізі калу. На відміну від ДНК тесту, при якому ДНК з новоутворень постійно потрапляє до просвіту кишківника через аберантну клітинну смерть.

Також ДНК походить з епітеліальних клітин. Оскільки епітеліальний шар аденоми складається з трубочок, що представляють велику інвагінацію епітеліальних клітин, ефективна площа поверхні 2 см аденоми насправді в 200 разів більше, ніж спостерігається через ендоскоп. І в процесі росту поліпа, здатність його виявлення за допомогою мультицільового тест-аналізу ДНК калу істотно зростає.

По-друге, ДНК ампліфікують, так що навіть дуже малі кількості ДНК людини в калі можуть бути виявлені з використанням чутливих методик полімеразної ланцюгової реакції (ПЛР).

По-третє, сидячі зубчасті поліпи, як правило, ніколи не кровоточать, але часто виділяють ДНК з підвищеним рівнем метилювання: при аналізі ДНК калу виявлено 45% сидячих зубчастих поліпів ≥1 см в порівнянні з 5% – за FIT тестом.

По-четверте, FIT і Guaiac FOBTs, як відомо, недостатньо чутливі для виявлення раку проксимальних відділів кишківника, тоді як Cologuard® виявляє ракові захворювання однаково добре і в проксимальному, і в дистальному відділі товстої кишки.

Мультицільовий тест-аналіз ДНК калу також зручний для пацієнта, який може замовити тест безпосередньо в лабораторії. Комплект для збору аналізу приходить поштою з лабораторію додому до пацієнта, пацієнт збирає кал в контейнер і висилає його назад в лабораторіюї поштою. Це безпечно, пацієнту не потрібно спеціально готувати кишківник, обмежуючи себе в дієті або прийомі ліків, і витрачати свій час.

Ми поки не знаємо, як тестування ДНК калу можна зіставити з колоноскопією в якості основного інструменту скринінгу. Чи відмовляться пацієнти з негативними результатами тесту? Слід зазначити, що після негативного результату багатоцільового тест-аналізу ДНК калу, існує ймовірність тільки 0,06%, що є пухлинне захворювання. Чи будуть ендоскопісти, зіткнувшись із позитивним результатом Cologuard®, більш уважними при виконанні колоноскопії, особливо в пошуках пухлинного захворювання в проксимальному відділі кишківника? Буде цікаво побачити, як мультицільові засоби тестування ДНК калу будуть використовуватись для скринігу раку товстого кишківника.

«СЛІД ЗАЗНАЧИТИ, ЩО ПІСЛЯ НЕГАТИВНОГО РЕЗУЛЬТАТУ БАГАТОЦІЛЬОВОГО ТЕСТ-АНАЛІЗУ ДНК КАЛУ ІСНУЄ ЙМОВІРНІСТЬ ТІЛЬКИ **0,06%**, ЩО Є ПУХЛИННЕ ЗАХВОРЮВАННЯ».

Тема номеру

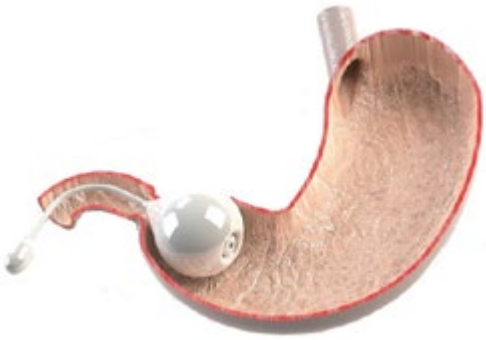

ЕНДОСКОПІЧНИЙ ПІДХІД ДО ЛІКУВАННЯ ДІАБЕТУ

Джерело: General Surgery News
Переклад з англійської – Климюк Юрій

Існує брак варіантів лікування діабету, і від цього страждають мільйони людей з погано контрольованим діабетом.

Варіанти лікування, наприклад, майже 30 мільйонів американців з діабетом 2-го типу починаються з дієти та фізичних вправ. Якщо це не допомагає, то часто пацієнтам призначають фармакотерапію. Проте, лише близько однієї третини пацієнтів досягають рекомендованого рівня глікемії, встановленого Американською асоціацією діабету.

Наступний варіант – це баріатрична хірургія, пов'язана з найбільшою ймовірністю поліпшення контролю діабету та зникнення його симптомів. Проте, далеко не всіх пацієнтів направляють на операцію в якості способу лікування діабету, тому що цей метод є інвазивним, має більш високий ризик, і до недавнього часу, не був широко схвалений в інших спеціалізаціях за межами хірургії.

Тепер деякі лікарі шукають ендоскопічні методи лікування для заповнення розриву між змінами способу життя, які мають низький ризик, але і рідко бувають успішними, та баріатричною хірургією, яка сприяє контролю діабету, але створює більше ризиків для пацієнтів.

«Я гадаю, що у найближчі 5 або 10 років ендоскопічні методи лікування цукрового діабету 2 типу дозволять нам лікувати більше пацієнтів, – говорить Шелбі Салліван, доктор медичних наук, доцент медицини та директор баріатричної ендоскопії у Школі медицини Вашингтонського університету. Те, що пропонують ці методи лікування, є лише одним з варіантів для пацієнтів. У довгостроковій перспективі, ми сподіваємося, що в довгострогоковій перспективі, будуть запропоновані кращі варіанти лікування для більш широкої та більш чисельної групи пацієнтів».

Інноваційні пристрої

Сьогодні існує вісім ендоскопічних приладів та методів для лікування діабету, які можуть прийти в клінічну практику до 2020 року, стверджує Лі М. Каплан, доктор медицини, доктор філософії, завідувач відділом проблем ожиріння та обміну речовин в Інституті харчування при Массачусетській лікарні в Бостоні.

«Є надія на те, що ці різні методи лікування та ендоскопічні пристрої, націлені на шлунково-кишковий тракт, де застосовується баріатрична хірургія, заповнять прірву між медикаментозним лікуванням і баріатричною хірургією. Можливо, в один чудовий день це реалізується, але на даний момент це ще не зовсім так», – зауважив він.

Виключення дванадцятипалої кишки

Ендоскопічні методи лікування мають в основі один з двох підходів до лікування діабету: деякі методи орієнтовані на лікування діабету тільки через втрату ваги, а інші спрямовані як на втрату ваги, так і на додаткові антидіабетичні ефекти. Методи з останньої категорії можуть працювати так само добре, як обхідний анастомоз шлунку за Ру (Roux-en-Y), який показав значний вплив на контроль діабету окрім ефекту втрати ваги. Залишається незрозумілим, чому саме це відбувається. Існує припущення, що перебудова анатомічної структури веде до пригнічення гормону GLP-1 (глюкагоноподібний пептид), який впливає на високий рівень глюкози в крові, або ж ці ефекти можуть бути спричинені іншими змінами у фізіології шлунково-кишкового тракту.

Кінцева мета ендоскопічних методів лікування полягає у повторенні незалежного від втрати ваги ефекту обхідного анастомозу шлунка, вважає Вівек Кумбарі, доктор медичних наук, доцент медицини та завідувач відділенням баріатричної ендоскопії при Школі медицини Джона Хопкінса в Балтіморі. «Те, що ендоскопіст намагається зробити – це знайти вирішальний компонент баріатричної хірургії, який є причиною позитивних метаболічних змін при обхідному анастомозі шлунка за Ру. Ніхто не міг сказати, що жоден з ендоскопічних методів лікування еквівалентний обхідному анастомозу шлунка по Ру. Проте, ми вже створили методи виключення дванадцятипалої кишки від контакту з їжею», – сказав він.

Одним з таких методів є гастроінтенстінальна лінійна система «EndoBarrier», яка показала у дослідженнях результат, який демонструє значні переваги для метаболізму, а також застосування цієї системи не мало побічних ефектів.

В даний час дослідницьке застосування обмежене

Тема номеру

територією Сполучених Штатів. Ця лінійна система являє собою гнучку трубку, яка розміщується усередині кишківника на термін до 12 місяців, утворюючи повністю відновлюваний обхідний дванадцятипало-тощий вигин (дуодено-єюнальний вигин). Дослідження за даними спостережень 39 пацієнтів з імплантованою лінійної системою за рік показало рівень втрати ваги аналогічно як при шлунковому анастомозі.

В іншому багатоцентровому дослідженні, в якому 38 пацієнтів були рандомізовані на групу із застосуванням EndoBarrier та дієтотерапії та 39 додаткових пацієнтів знаходилися тільки на дієтотерапії, рівень глікованого гемоглобіну A1c (HbA1c) покращився до 7,0% (6,4% -7, 5%) в першій групі і до 7,9% (6,6% -8,3%) у контрольній групі (p <0,05), а також ефекти зберігалися через шість місяців після експлантації.

У березні компанія GI Dynamics, яка є розробником EndoBarrier, оголосила про результати рандомізованого, плацебо-контрольованого дослідження даного пристрою у пацієнтів у США. Ефективність терапії не виправдала критерію кінцевої точки ефективності, досягнувши 92,8%, замість цільових 96,5%. Але результати були визнані обнадійливими, оскільки дослідження охопило тільки дві третини ймовірних суб'єктів дослідження. Дослідження було зупинено, коли був виявлений зв'язок використання пристрою з невеликим, але істотним ризиком абсцесу печінки, причини якого вивчаються.

EndoBarrier є імплантованим пристроєм і такі пристрої часто працюють погано у шлунково-кишковому тракті через рухливість та високу швидкість ділення клітин, говорить д-р Кумбхарі, який очолює велику дослідницьку діяльність з використання нових метаболічних ендоскопічних методів лікування. «Отже, ми спостерігаємо біль, кровотечу та інфекції, пов'язані з цим пристроєм. Водночас, дослідження з EndoBarrier змогло показати, що виключення дванадцятипалої кишки є технічно можливим і призводить до поліпшення обміну речовин», – заявив він».

Нові методики

Експерти працюють над іншими методами, які могли б досягти того ж результату, але без необхідності імплантації. Дуоденальне шліфування слизових оболонок (DMR) є новим методом, який в даний час вивчається в європейському багатоцентровому дослідженні. Розроблена компанією Fractyl Laboratories, процедура виконується лікарем, який ендоскопічно вводить точно контрольований нагрітий балон на кінці катетера, щоб поверхнево модифікувати вистилання дванадцятипалої кишки, тим самим зменшуючи її поглинаючу здатність.

Результати дослідження, що доводить правильність концепції, були повідомлені восени минулого року на 3-му Світовому конгресі з інтервенційних методів лікування цукрового діабету 2 типу та на 2-му Саміті з діабетичної хірургії в Лондоні. 39 пацієнтів з погано контрольованим діабетом 2 типу піддалися DMR на довгому відрізку (> 9 см) або короткій ділянці (<6 см) у дванадцятипалій кишці. У пацієнтів, які мали базовий рівень HbA1c з 7,5% до 10% і приймали одночасно протидіабетичні препарати, процедура на довгій ділянці привела до зниження HbA1c з 8,5% до 7,1% (P <0,05) в терміні шести місяців та супроводжувалася втратою 2,3 кг ваги. Середній рівень HbA1c був знижений більше у пацієнтів з проведеною процедурою DMR на довгому відрізку кишки ніж на короткому, через три місяці після процедури. Це вказує на дозозалежний ефект, повідомили дослідники.

Іншим найбільш інноваційним підходом до лікування є застосування магнітів, які мають здатність до самоорганізації. Технологія була тільки опублікована у дослідженнях на тваринах, і на сьогоднішній день є тільки п'ять таких випадків, але вже вивчається можливість її застосування в організмі людини. Магніти ендоскопічно доставляються через рот і пряму кишку та просуваються в напрямку шлунку під контролем флуороскопії. Набори магнітів збираються разом, викликаючи некроз тканини, що призводить до утворення нориці.

«Це, по суті, єюно-ілеальний обхідний анастомоз, з огляду на те, що ви не повністю обходите все петлі, – каже д-р Салліван. – Питання полягає в тому, що буде відбуватися в людському організмі? Чи побачимо ми ті самі ефекти?».

Є надія на те, що ендоскопічні методи лікування допоможуть розширити методи лікування діабету і вирішити проблему втрати ваги у більшої кількості пацієнтів. Американська діабетична асоціація в даний час рекомендує розглядати баріатричну хірургію для пацієнтів з цукровим діабетом 2 типу та індексом маси тіла більше 35 кг/м2.Однак, тільки в 1% відповідних пацієнтів були застосовані методи баріатричної хірургії в 2014 році. З тих пацієнтів, до яких були застосованітехнології баріатричної хірургії, приблизно 80% складали добровольці.

ТЕХНОЛОГІЇ

Крихітна система камер для радикальної мініатюризації ендоскопів

В університеті Штутгарта в Німеччині вчені створили систему лінз досить малих розмірів, щоб їх можна було вводити за допомогою шприца. Вона може бути прикріплена до дистального кінця волоконно-оптичного кабеля, в той час як на проксимальному кінці крихітний CMOS-сенсор отримує зображення. Є надія на те, що ця технологія буде застосовуватися для гнучких ендоскопів, які зможуть бути доставлені в організм через крихітні отвори, щоб провести обстеження, не викликаючи занадто багатьох ушкоджень.

Лінзи виготовлені з використанням 3D-друку, спочатку проектування і моделювання відбувається на комп'ютері, перш ніж виробляються реальні речі. Фокусна точка знаходиться на відстані всього 3 мм від лінз і має ширину всього 100 мікрометрів, що дозволяє детально візуалізувати важкодоступні анатомічні структури.

Вчені опублікували своє дослідження в журналі Nature Photonics, у якому вони «демонструють повний технологічний ланцюг. Все починається з оптичного проектування, виробництва за допомогою фемтосекундного двофотонного прямого лазерного написання і тестування із застосуванням об'єктивів розміром близько 100 мкм з кількома лінзами. Потім перевіряють їх високу продуктивність і функціональність за допомогою кількісних вимірів функції передачі модуляції та аберацій.

Джерело: Nature Photonics

Новий пристрій для видалення поліпів отримав сертифікацію в Європі

Компанія Interscope (Вустер, штат Массачусетс, США) отримала сертифікати відповідності CE на свою розробку EndoRotor, що дозволить їй вийти на європейський ринок. Цей прилад призначено для виконання резекцій товстої кишки та стравоходу, для лікування малігнізованих поліпів і стравоходу Баррета. Система дозволяє зменшити кількість інструментів, які використовуються при видаленні уражень слизової, і дозволяє робити заміну інструментів набагато швидше і простіше. Це досягається за рахунок виконання розрізів і забезпечення відсмоктування одним рухом з використанням головки, що обертається, захоплює і видаляє тканину.

Джерело: MedGadget

Комбінований ендоскопічний граспер "Ратигатор"

Для всіх фахівців, які не можуть визначитися, який тип граспера їм підходить більше – «щурячий зуб» або «крокодил», було розроблено новий тип інструменту.

«Ратигатор» – це комбінований граспер, поєднує обидва зазначені типи, а також переваги обох інструментів: пласкі з хорошою чіпляючою силою «крокодили» і локальна точність «щурячого зуба».

Новий інструмент багаторазовий, придатний для ремонту, стерилізації в автоклаві, і має ергономічну пластикову ручку. Прилад випускається у варіантах зовнішнього діаметру 1,8 та 2,4 мм, щоб відповідати більшості каналів ендоскопів для біопсії, ширина відкриття бранш – 8 і 15 мм відповідно, що дозволяє надійно захоплювати тканини та сторонні предмети.

Джерело: ESS

Комп'ютерна програма для діагностики раку

У Технічному університеті Ейндховена (TU Eindhoven) у Нідерландах, дослідницька група розробила комп'ютерну систему візуалізації для діагностики раку стравоходу у хворих зі стравоходом Барретта.

Їх алгоритм аналізує ендоскопічні зображення стравоходу Барретта, розпізнаючи невеликі відмінності текстури та кольору у тканині, що досліджується. Ці результати можна порівняти з даними, отриманими з проаналізованих раніше зображень стравоходу Барретта з та без неопластичних змін. Комп'ютерний алгоритм в режимі навчання з часом було доопрацьовано для визначення тимчасових коливань зображення, і ці результати було порівняно показниками чотирьох міжнародних експертів та було досягнуто майже досконалих результатів.

Система визначила ранні пухлинні ураження при аналізі кожного зображення з чутливістю та специфічністю 0,83. У пацієнтів система досягла чутливості та специфічності 0,86 і 0,87 відповідно.

Джерело: MedGadget

Зарубіжний досвід

СТЕНТУВАННЯ ЧОТИРЬОХ ПЕРФОРАЦІЙ СТРАВОХОДУ У ОДНОГО ПАЦІЄНТА ЗА 3 РОКИ

ДЖЕРЕЛО:
Journal of Surgical Case Reports
Переклад з англійської - Арська Олена

МАГНУС САНДБІ, ЯКОБ ХЕДБЕРГ
КАФЕДРА ХІРУРГІЧНИХ НАУК, ХІРУРГІЇ ВЕРХНІХ ВІДДІЛІВ ШЛУНКОВО-КИШКОВОГО ТРАКТУ, УППСАЛЬСЬКИЙ УНІВЕРСИТЕТ, УППСАЛА, ШВЕЦІЯ

Спонтанні перфорації стравоходу, як правило, відбуваються після блювання через високий тиск у просвіті стравоходу. Найчастіше, перфорації діагностуються зліва, на декілька сантиметрів проксимальніше гастро-езофагеального переходу. Нелікована перфорація стравоходу найбільш часто призводить до медіастиніту і поліорганної недостатності. При смертності 17-25% це найбільш летальний тип перфорації шлунково-кишкового тракту.

На сьогоднішній день було опубліковано тільки вісім випадків рецидивуючих стравохідних перфорацій, які трапилися до 30 років після першої перфорації. Більшість з цих пацієнтів лікували за допомогою хірургічного втручання з виконанням торакотомії при першому епізоді, а також при виникненні рецидивуючої перфорації, незважаючи на те, що підтримуючу терапію було використано в кількох випадках. Не повідомлялося про подальші рецидиви, тобто виникнення трьох або більше перфорацій, і також про повторне використання ендоскопічних стентів.

Клінічний випадок

51-річний чоловік з історією зловживання алкоголем і двома інфарктами міокарда в анамнезі, у вересні-жовтні 2012 року був успішно пролікований з приводу наявності пептичної стриктури у дистальному відділі стравоходу за допомогою двох процедур дилатації стравоходу та прийому інгібіторів протонної помпи. Результати біопсії – без патологічних змін.

Епізод 1

Наприкінці грудня 2012 року пацієнт був прийнятий до відділення невідкладної допомоги з дводенною історією наявності кривавої блювоти і болю у верхній частині живота. На комп'ютерній томографії (КТ) була виявлена наявність повітря в середостінні та масивний плевральний випіт справа. (Зобр.1). При ендоскопічному обстеженні виявили стравохідну перфорацію на 2 см вище шлунково-стравохідного переходу з правого боку, а також обширний езофагіт (Зобр.1В).

Після ретельного промивання з теплим фізіологічним розчином, 28-мм повністю покритий стент довжиною 120 мм було встановлено під контролем флуороскопа. Кліпсу для гемостазу було встановлено, щоб відзначити верхній край стента, що дозволяє легко ідентифікувати прослизання стента на наступних рентгенографіях грудної клітини, відповідно до нашого звичайного алгоритму (Зобр.1С і D).

Післяопераційний період пройшов нормально, за винятком однієї репозиції стента. Пацієнт зміг повернутися додому після 23 днів перебування у клініці.

Коли стент було видалено через 2 тижні, тобто

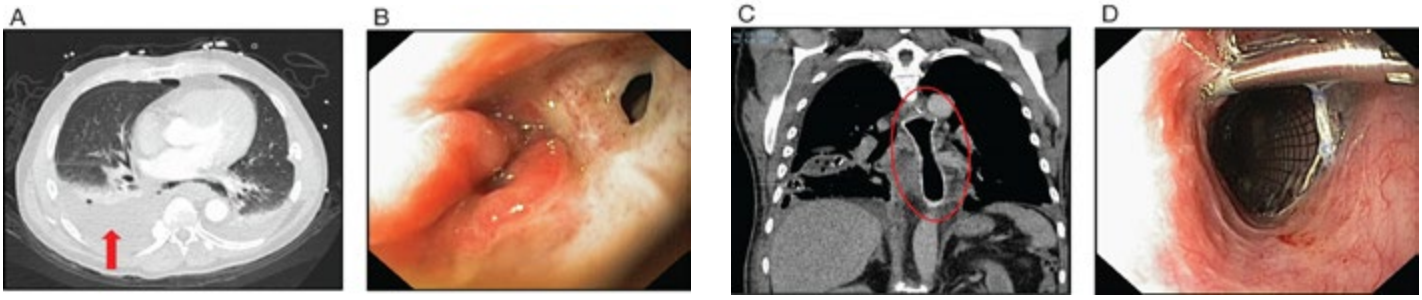

Зображення 1.*Епізод 1. (A) Повітря в середостінні і масивний плевральний випіт справа (червона стрілка). (B) Дистальна стравохідна перфорація з оточуючими грануляціями при ендоскопії. (C) і (D) Стент на місці. Зверніть увагу на маркування кліпсою верхнього краю стента.*

Зарубіжний досвід

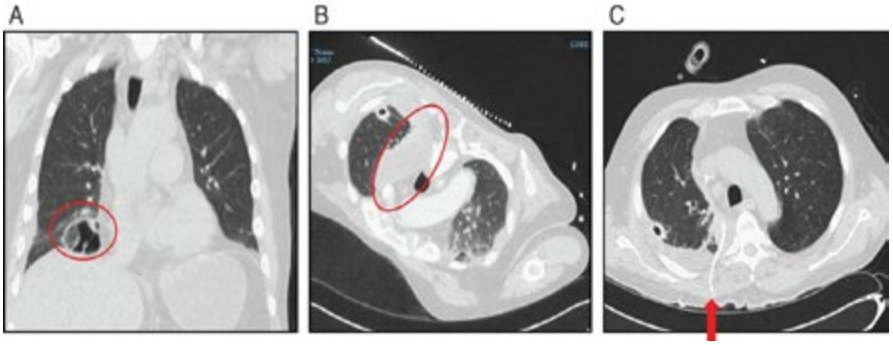

Зображення 2: ***Епізод 2. (A) Малий базальний правобічний пневмоторакс з рівнем рідини і повітря (червоне коло) при поступленні пацієнта (B) і (C). Успішне дренування під контролем КТ верхівкового правостороннього абсцесу середостіння (червоне коло) з залишеним дренажем «pig-tail» (червона стрілка).***

через 40 днів після його установки, перфорація загоїлась повністю, і ніяких залишкових патологічних змін виявлено не було.

Епізод 2

У квітні 2014 р. у пацієнта був рецидив стравохідної перфорації з видимим рівнем газу-рідини при правосторонньому пневмотораксі, однак, не було помічено наявності вільного повітря в середостінні.

(Зобр. 2A). При ендоскопічному обстеженні було діагностовано нову перфорацію у тій же області, яка була герметично закрита ідентичним стентом. Плевральна порожнина була дренована.

У відділенні інтенсивної терапії пацієнт потребував проведення трахеотомії, а також гемодіалізу через дихальну і ниркову недостатність. Кілька абсцесів були дреновані під УЗ-контролем або КТ (Зобр 2B і C). Обговорювалася можливість проведення хірургічного лікування з формуванням шийної кінцевої езофагостоми, однак, стан пацієнта покращився.

При видаленні стента (13 день) не було виявлено залишкових патологічних змін стравоходу і, також, на 39 день після його встановлення, пацієнт був виписаний з лікарні.

Епізод 3

Третя стравохідна перфорація сталася через 6 місяців (Зобр.3). Після реанімації під час ендоскопії був виявлений рецидив перфорації, який було успішно вилікувано за допомогою повністю покритого стента. На момент видалення стента (32 день), перфорація зажила в повному обсязі, тому було встановлено новий стент (Зобр.3B). Через місяць залишилася лише поверхнева ерозія.

Епізод 4

У серпні 2015 року, пацієнт відчував сильний біль у грудях після блювоти з кров'ю, і КТ показала наявність вільного повітря навколо дистального відділу стравоходу та правобічний пневмоторакс. При ендоскопії встановлена повторна перфорація, яка була герметично закрита стентом великого діаметру. За винятком дренування абсцесу в правій плевральній порожнині, період після стентування перебігав без інших ускладнень, і пацієнт був виписаний через 10 днів. Невеликий залишковий дефект, який був помічений на 5 тижні, повністю загоївся через місяць.

Обговорення

Це перший звіт про про чотири спонтанні стравохідні перфорації у одного пацієнта, успішно вилікувані за допомогою ендоскопічного стентування. Крім того, правобічна перфорація стравоходу зустрічається досить рідко.

Зверніть увагу, що заінтубовані пацієнти вимагають додаткового спостереження, оскільки доводиться орієнтуватися тільки за непрямими ознаками, наприклад, за наявністю слини/повітря в трубці з грудної порожнини або шляхом інстиляції метиленового синього через назогастральний зонд, щоб переконатися в тому, що перфорація повністю герметично закрита.

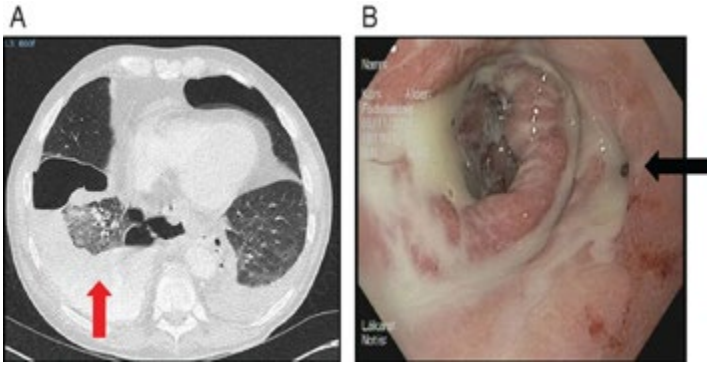

Зображення 3: ***Епізод 3. (A) Масивне витікання прийнятого per os розчиннго у воді контрасту до правої плевральної порожнини (червона стрілка) під час надходження. (B) Отвір, що залишився, 32 дні після встановлення стента (чорна стрілка), успішно загоїлось через місяць.***

АНОНСИ ТА ОГОЛОШЕННЯ

До 4 серпня

Міністерство охорони здоров'я України приймає пропозиції та зауваження від фізичних та юридичних осіб щодо проекту постанови Кабінету Міністрів України «Про затвердження Порядку надання разових дозволів на ввезення на митну територію України лікарських засобів та медичних виробів».

Метою проекту постанови є визначення порядку надання разових дозволів на ввезення лікарських засобів та медичних виробів, призначених для використання закладами охорони здоров'я для надання медичної допомоги фізичним особам, які в період проведення антитерористичної операції та/або введення воєнного стану ,відповідно до законодавства, отримали поранення, контузії чи інші ушкодження здоров'я.

Напрацювання просять надсилати до 4 серпня 2016 року за адресою: Міністерство охорони здоров'я України, 01601, м.Київ, вул. Михайла Грушевського, 7, e-mail: gritsenko@moz.gov.ua;

Гриценко Олександр Володимирович, тел. 200-06-68.

15-16 липня

У Києві, по вул. В. Житомирська, 33, Chamber Plaza, пройде дводенний інтенсив про медичний бізнес - Medical Business Forum.

Організатори: Благодійний фонд «Медицина України», журнал для лікарів ProMedicine, портал Likar.info.

Захід для лікарів, бізнесменів і тих, хто хоче мати успішну медичну клініку, лабораторію або приватну медичну практику.

18 спікерів з Німеччини, Ізраїлю, України та інших країн 15 і 16 липня поділяться своїм досвідом, розкажуть про цікаві рішення і дадуть відповідь на питання учасників.

Інформація за телефонами

+38 (044) 240-77-11;

+38 (050) 462-77-11

Придбати квиток можна тут

medical-business-forum.com

Лікарські секрети

Питання: Поділіться, будь ласка, досвідом діагностики прихованої кровотечі з шлунково-кишкового тракту

Відповідь: Олег Галушка, доктор медицини

Університетська клініка Темпльського університету, Філадельфія, Пенсильванія

«У 41%–75% неясних випадків кровотечі джерело знаходиться десь у тонкій кишці. Вік пацієнта може допомогти у припущенні можливого джерела кровотечі. У хворих, які молодші 40 років, ми більше звертаємо увагу на такі можливі причини, як запальні захворювання кишківника і новоутворення тонкого кишківника (гастроінтестинальні стромальні пухлини GIST, карциноїд, поліпи, лімфоми або аденокарциноми). У літніх пацієнтів, швидше за все, джерело кровотечі може бути пов'язане із судинними ураженнями, ерозіями або виразками, асоційованими із застосуванням нестероїдних протизапальних препаратів.

Після фізикального огляду і перегляду результатів попередніх досліджень, необхідно вибрати між капсульною ендоскопією і обстеженням за допомогою пристрою для ентероскопії, новими методами КТ або МР-ентерографії і навіть інтраопераційною ентероскопією. Чутливість капсульної ендоскопії коливається в широких межах, та, згідно статистичних даних, становить 41-89%, має найвищий показник при судинних ураженнях, таких як ангіодисплазії, але частота пропуску пухлин для цієї методики становить до 18%, особливо це стосується утворень проксимальних відділів тонкої кишки.

Якщо результат капсульної ендоскопії позитивний, то це може допомогти вибрати потрібний напрям терапії. Якщо результат капсульної ендоскопії є негативним, ми переходимо до обстеження за допомогою пристрою для ентероскопії. Остання здійснюється за методикою «тягни-штовхай» (англ. «Push-and-pull») за допомогою одно- або двобаллонних систем, або ротаційної ентероскопії за допомогою пристрою, який розміщено на ентероскопі.

Якщо джерело не ідентифіковано у пацієнта до 40 років, і весь тонкий кишківник не візуалізується, я продовжую пошук за допомогою КТ ентерографії, щоб не пропустити новоутворення. Я вважаю за краще, щоб пацієнти продовжували приймати нестероїдні протизапальні перед ентероскопією, щоб максимізувати можливість знайти джерело кровотечі».

Фото номеру

МАДРИД ІСПАНІЯ

ЕКЗОСКЕЛЕТ ДЛЯ ДІТЕЙ, ЯКІ ХВОРІЮТЬ СПИНАЛЬНОЮ М'ЯЗОВОЮ АТРОФІЄЮ

Національна дослідницька рада Іспанії (CSIC) представила екзоскелет, розроблений спеціально для дітей, які хворіють на спінальну м'язової атрофію. Він важить близько 26 фунтів (12 кг), може бути більшим за дитину, яка носить його, і дозволяє ходити тим пацієнтам, які можуть бути абсолютно не в змозі робити це самостійно. Є надія, що, крім надання хворим дітям більшої сили і незалежності при ходінні, ця технологія допоможе полегшити деякі симптоми захворювання, які виникають через відсутність руху.