Червень 2016 випуск 2

Medicis

Як я використовую ретрофлексію для попередження раку правої половини товстої кишки, виявленого при колоноскопії

сторінка 8

Просто прикріпіть її: ендоскопічні кліпси у XXI сторіччі

сторінка 4

НОВИНИ

Україна готується до спрощеної реєстрації ліків

Міністерство охорони здоров'я України розпочало підготовку нормативних документів для спрощення реєстрації ліків з ЄС і США, повідомив в.о. міністра охорони здоров'я Віктор Шафранський.

«Доручення президента прийнято до виконання, міністерства і державний експертний центр вже розпочали обробку нормативних документів. Ми виконаємо доручення президента у встановлений термін, і це дозволить нам почати реєстрацію ліків за спрощеною процедурою. Відповідно, ліки з країн із жорсткою регуляторною системою - Сполучені Штати, Євросоюз, Японія, Канада, Австралія - зможуть швидше з'являтися в Україні», - розповів він.

16 червня президент Петро Порошенко підписав зміни до закону «Про лікарські засоби» щодо спрощення державної реєстрації лікарських засобів.

Джерело: Міністерство охорони здоров'я України

Ринок препаратів длі лікування раку зросте на $47 млрд.

Експерти IMS Health підрахували: щорічні витрати на протиракові препарати в усьому світі перевищать 150 мільярдів доларів до 2020 року. В основному, витрати зростуть за рахунок появи нових імунотерапевтичних засобів.

Отже, щорічно витрати на онкопрепарати будуть зростати на 7,5-10,5% аж до 2020 року. Наприклад, за 2015 рік щорічне зростання мало скласти 6-8% до 2018 року. Дані прогнози робили, відштовхуючись від вартості ліків без знижок страховикам, пільг та інших преференцій. Окрім самих протиракових засобів враховували вартість засобів підтримуючої терапії (допомагають подолати нудоту та анемію, спровоковані хіміотерапією).

Минулого року в усьому світі на онкопрепарати було витрачено 107 мільярдів доларів. Це на 11,5% більше, ніж 2014 року. Для порівняння: у 2011 році витрати склали 90 мільярдів доларів. Зростання експерти пов'язують з появою на ринку 70 нових препаратів, призначених для лікування 20 типів раку. Відзначимо, що: більше 50% даних препаратів є доступними для мешканців лише шести країн.

Джерело: IMS Health

Щоденне вживання кави знижує ризик появи раку кишківника

За даними дослідження фахівців з Університету Південної Каліфорнії, одна-дві чашки кави на день знижують імовірність розвитку раку товстої кишки і раку прямої кишки. Причому найбільш ефективним кавовим напоєм у профілактиці онкології названо еспресо.

У дослідженнях взяли участь 4000 повністю здорових людей і 5100 осіб з діагностованим раком кишківника. Учасники експерименту розповіли про те, які напої і продукти вони вживають. Вчені помітили, що щоденне вживання кави пов'язане зі зменшенням ризику розвитку колоректального раку на 26%.

Більш того, вірогідність виникнення пухлин знижувалася до 50%, якщо учасники щодня вживали більше 2,5 чашок кави. «Рівень корисних сполук на порцію кави варіюється у залежності від виду зерен, методу їх обробки та обсмажування», - зазначає Стефані Шміт, провідний автор дослідницької роботи.

Фахівці звернули увагу на те, що справа не тільки у кофеїні: напої без кофеїну також захищають організм. Причиною позитивного ефекту, який надає кава, можуть бути антиоксиданти та інші хімічні речовини. Автори дослідження кажуть, що необхідно провести додаткові дослідження, перш ніж можна буде радити людям вживання кави у якості профілактики онкологічних захворювань.

Джерело: Sciencedaily.com

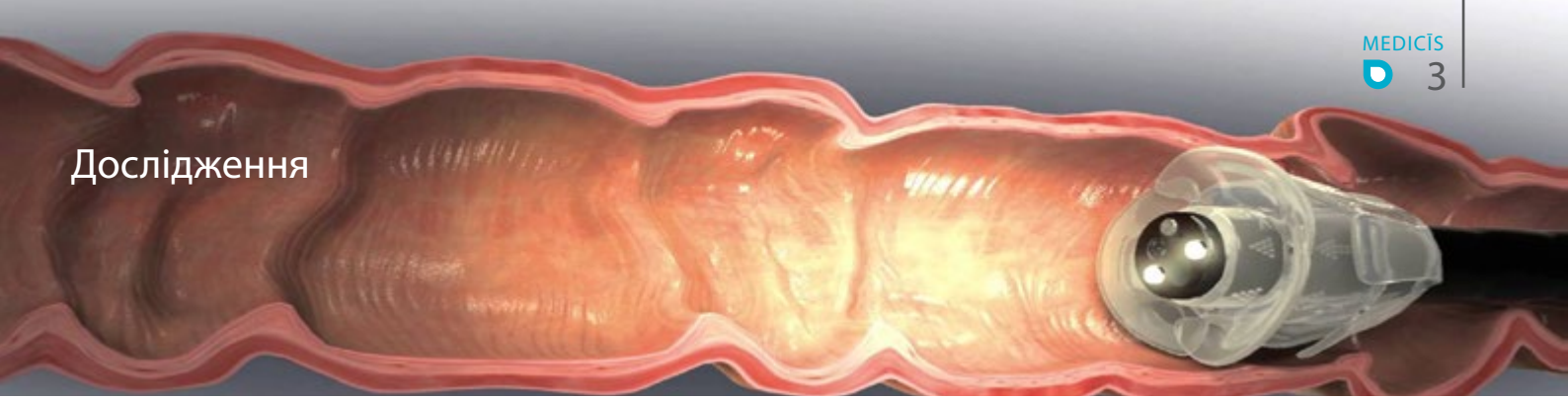

Дослідження

ПОДОЛАННЯ «СЛІПИХ ЗОН» ПРИ ОБСТЕЖЕННІ З НОВОЮ ТЕХНОЛОГІЄЮ ВІЗУАЛІЗАЦІЇ

ДЖЕРЕЛО:
Gastroendonews

Переклад з англійської - Арська Олена

Три нових пристрої розширюють можливості ендоскопії у дослідженні тих областей кишківника, які раніше були приховані від спостереження.

У нещовних клінічних дослідженнях лікарі за допомогою нових приладів - ретроскопа типу «третє око» (англ. «The Third Eye retroscope», AVANTIS Medical Systems), повноспектрального ендоскопа (FUSE, EndoChoice) та системи ендокілець (з англ. «EndoRings», US Endoscopy), отримали більш ефективні результати виявлення аденом від 1 до 9 мм позаду ободових складок, ніж із використанням традиційних колоноскопів.

Пітер Сіерсема, доктор медичних наук, професор ендоскопічної гастроінтестинальної онкології в Медичному центрі університету Радбода у місті Неймеген (Нідерланди), і його колеги з інших голландських інститутів у об'єднаному аналізі даних, отриманих у попередніх дослідженнях, виявили, що ці три пристрої знизили рівень помилок при визначенні малих аденом у всіх відділах товстої кишки.

«Пристрої прості у використанні, крім того, у них є здатність виявляти найбільш дрібні аденоми, що, на нашу думку, піде на користь, як лікарям, так і пацієнтам», - сказав д-р Сіерсема.

В цілому 650 пацієнтів пройшли в один день дослідження з використанням стандартної колоноскопії, а також додаткове дослідження за допомогою одного з трьох нових пристроїв. Дослідники розподілили отримані дані за типом аденом та підгрупою пацієнтів і з'ясували, що «візуалізація за складками» значно покращила здатність виявляти проксимальні та дистальні аденоми; аденоми розміром 5-6-9 мм; сидячі, пласкі та трубчасті аденоми; зубчаті ураження. Ці результати не залежали від віку, статі та показань для цієї процедури

Проте, дослідники не виявили жодних суттєвих відмінностей між новими та стандартними пристроями в їх здатності виявляти великі аденоми, включаючи утворення на ніжці, (тубуло) ворсинчасті та аденоми з високим ризиком прогресії (від англ. «Advanced adenoma», ті, що мають високий показник інтраепітеліальної неоплазії).

Група доктора Сіерсеми зазначила відсутність доказів чіткого зв'язку між здатністю виявляти більшу кількість малих аденом та здатністю запобігти захворюваність та смертність від колоректального раку. Такі докази потребуватимуть більших досліджень, здатних надати більш надійні дані, сказав д-р Сіерсема.

Раджеша Кесвані, доктор медицини, доцент кафедри гастроентерології та гепатології у Північно-західному медичному університеті (Чикаго) вітає появу нових пристроїв, технік та технологій, які дозволяють лікарям ставати експертами у виявленні поліпів малих розмірів, але все ж погодився, що перш ніж вносити суттєві зміни до методики колоноскопії, слід отримати більш точні дані.

«Дані, які зібрані у цьому дослідженні, є цікавими, - сказав д-р Кесвані, - але, на даний момент, вимагають рішучості заявити, що виявлення дрібних поліпів призведе до виявлення більш значних. Чи є невеликі поліпи маркером для існування тонких важко вловимих змін, більших і небезпечніших поліпів? Таке твердження ми ще не готові зробити».

Нові технології можуть бути кориснішими у багатьох відношеннях, але зростаюча можливість лікарів виявити невеликі аденоми може мати і небажані наслідки.

«Оскільки технологія покращується, ми зможемо знаходити все менші і менші поліпи, і ми можемо знайти такі поліпи приблизно у половини наших пацієнтів, - додав д-р Кесвані. - Але це не означає, що ці пацієнти схильні до значно більшого ризику подальшої появи поліпів, і ще менш вірогідним є розвиток раку товстої кишки. Наша система не готова до перерозподілу 50% пацієнтів до категорії нагляду. Оскільки ми продовжуємо вдосконалювати технологію, ми повинні одночасно розробляти більш чіткі рекомендації, за допомогою яких можна відрізнити пацієнтів з більш високим ризиком розвитку колоректального раку від тих, у кого подібний ризик - в межах норми».

Ретроскоп «третє око» AVANTIS Medical Systems



Ендокільця US Endoscopy



Повноспектральный ендоскоп FUSE

Тема номеру

ПРОСТО ПРИКРІПІТЬ II: ЕНДОСКОПІЧНІ КЛІПСИ У XXI СТОРІЧЧІ

Джерело: Nature journal
Переклад з англійської - Алхімов Юрій

Ендоскопічні кліпси були спочатку розроблені для лікування кровотеч зі шлунково-кишкового тракту (ШКТ),

але стали важливим інструментом при численних показаннях, і сьогодні є значним проривом у шлунково-кишковій ендоскопії. Кліпси тепер зазвичай використовуються для зведення тканин дефекту після ендоскопічних резекцій, закриття перфорацій до просвіту органа, витоків, нориць та закріплення кишкового стенту. Крім того, кліпси можуть становити повноцінний варіант при повношаровій ендоскопічній резекції новоутворення шлунково-кишкового тракту. Нижче ми представляємо короткий огляд способів використання кліпс, крім зупинки кровотеч.

Закриття дефекту після ендоскопічних резекцій

Відстрочена кровотеча є найчастішим ускладненням ендоскопічної резекції слизової оболонки (EMR) великих поліпів в шлунку, тонкому кишківнику та товстій кишці. Проникаючі кліпси TCs (від англ. «Through-the-scope clip») можуть бути використані для змикання країв ділянки після ендоскопічної резекції слизової, захоплюючи підслизову і пов'язані з нею судини, що потенційно знижує ризик кровотечі (Фото 1). У великому ретроспективному дослідженні застосування ендоскопічного кліпування дефекту після видалення великого поліпа було пов'язане зі зниженням ризику кровотеч. Однак, можлива перевага цього методу не була точно підтверджена, і закриття дефекту з використанням кліпс займає багато часу і є дорогим. У результаті існують суперечності між експертами з приводу того, чи варто закривати дефекти після резекції слизової, особливо з огляду на можливість наявності непоміченої резидуальної аденоми по краях резекції, яка може бути захована при закритті. Тривають дослідження з вивчення ролі кліпування країв резекції ділянок >2 см після поліпектомії, що забезпечить появу необхідних рекомендацій у цій галузі.

Фото 1 - Закриття дефекту стінки сліпої кишки кліпсами TCs (від англ. «Through-the-scope clip») після ендоскопічної резекції слизової.

Закриття гострих перфорацій та протікань

Найбільш значимий зсув, пов'язаний з кліпуванням, відбувся при використанні ендоскопічного втручання для лікування перфорацій шлунково-кишкового тракту. Ця концепція з'явилася з розумінням того, що не всі перфорації вимагають хірургічного втручання, а також з появою нових видів кліпс, при використанні яких досягається закриття дефекту по всій товщині стінки. Ці дві концепції виникли внаслідок наростаючого досвіду в напрямку ендоскопічної транслюмінальної хірургії.

Традиційно, перфорація вважалася повним протипоказанням до проведення ендоскопії, та класичні ендоскопічні інструкції вимагали негайного виведення ендоскопа при

виявленні перфорації. Однак останнім часом практика закриття перфорацій з використанням кліпс стала більш прийнятною і бажаною альтернативою хірургічному втручанню. Малі перфорації, які з'являються під час ендоскопічної резекції поліпів, можуть бути успішно закриті за допомогою кліпс TCs (від англ. «Through-the-scope clip») зі сприятливими результатами (Фото 2, 3). Для закриття великих перфораційних уражень більш доцільно та ефективно використовувати кліпси великого калібру типу «over-the-scope» (OCs). Такі кліпси прикріплені на зовнішньому боці прозорого ковпачка, який прикріплений до дистального кінця ендоскопа. При цьому перфорована ділянка захоплюється або засмоктується всередину ковпачка, а в цей час кліпса дистально розгортається, зачіпляючи своїми зубцями ділянку перфорації. Таким чином, процес схожий на ендоскопічне лігування. Кліпси типу «over-the-scope» (OCs) випускаються як для гастроскопії, так і для колоноскопії, та можуть гарантувати досить надійне закриття, захоплюючи всю ділянку перфорації всередину кліпси, закріплюючи її з високою стискаючою силою на рівні глибокого м'язового шару (Фото 3 і 4). Одне з багатоцентрових досліджень показало, що близько 90% перфорацій можуть бути успішно закриті цими кліпсами.

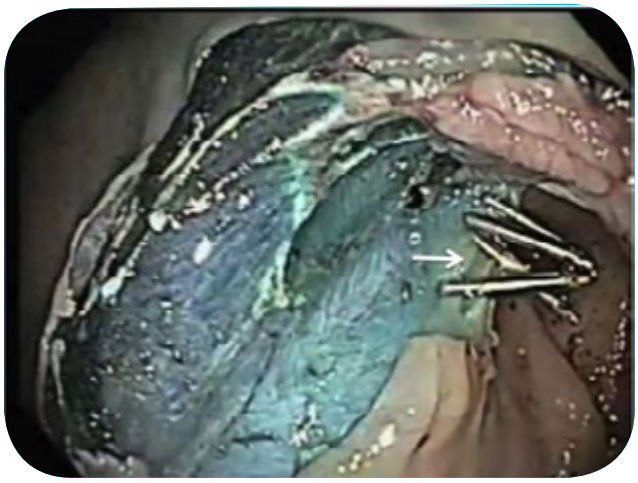

Фото 2 - Майже повне закриття кліпсою типу «through-the-scope clip» малої перфорації (вказано стрілкою) під час ендоскопічної резекції великого поліпа у висхідній кишці. Після надійного закриття перфорації, процедуру резекції новоутворення була завершено.

Фото 3 - Перфорація дванадцятипалої кишки, зумовлена пристінковою ендоскопічною резекцією слизової (ліворуч) і закрита за допомогою кліпси OCs (праворуч). Маленькими стрілками відзначені межі перфорації, повністю захоплені металевою кліпсою.

Фото 4 - Закриття ятрогенної перфорації стравоходу (ліворуч) одразу після розміщення кліпси та його стан наступного дня (праворуч). Стрілкою відзначено невелику кількість жирової тканини зі середостіння всередині дефекту.

Ендоскопічне закриття, як правило, було рекомендоване для гострих перфорацій, що виявлені під час ендоскопії. Проте, зростаючий досвід свідчить про те, що обидва види ятрогенних і спонтанних перфорацій можуть бути закриті у відстроченому режимі поки стан пацієнта є стабільним та відсутні ознаки контамінації. Існують приклади, коли у стабільного пацієнта відкладене закриття уражень у розумні терміни є технічно здійсненним та клінічно ефективним, що дозволяє своєчасно перевести пацієнта до відповідного відділення (Фото 5). Крім того, були опубліковані численні повідомлення про випадки успішного відкладеного закриття спонтанних перфорацій через синдром Бурхаве та пептичні виразки.

Фото 5 - Діагностичне введення контрастної речовини, що демонструє відсутність виходу контрасту після закриття ятрогенної перфорації сигмовидної кишки за допомогою кліпс типу «over-the-scope» (показано стрілкою).

Закриття нориць шлунково-кишкового тракту

На відміну від перфорацій, що мають природну схильність до закриття, оскільки їх краї збігаються, норицеві ходи є більш складними, бо вони епітелізовані, що ускладнює їх загоєння. Проте, надійне ендоскопічне закриття норицевих ходів із використанням кліпс типу «over-the-scope» (OCs) є можливим після абляції епітелію норицевого ходу з

Тема номеру

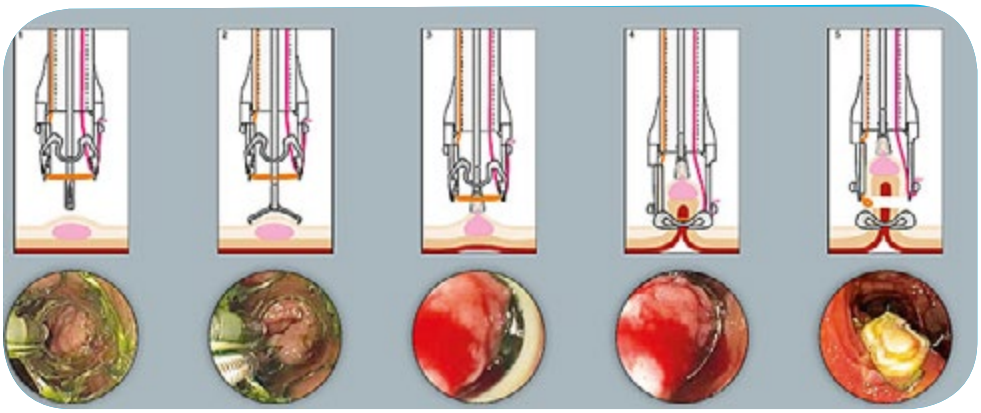

Малюнок 1 - Кроки використання кліпс при повношаровій ендоскопічній резекції новоутворень

використанням аргоно-плазмової коагуляції.

Наявні дані свідчать про те, що ймовірність успіху міцного закриття нориць становить усього 40-50%, що набагато нижче, ніж при гострих перфораціях та витоках. Така низька ймовірність успіху частково пояснюється наявністю фіброзу, що обмежує можливість захопити отвір нориці до OCs ковпачка. Незважаючи на це, коли нориця знаходиться у межах досяжності гастроскопа або колоноскопа і може бути захоплена повністю до OCs ковпачка, таке застосування ендоскопічного закриття є виправданим, тому що воно, як правило, є безпечним і може запобігти хірургічному втручанню.

Закріплення стентів

Повністю покриті, маючі здатність до саморозширення стравохідні металеві стенти (FcSEMS) можуть бути використані для непіддатливих до лікування стриктур верхньої частини шлунково-кишкового тракту, а також дефектів, які не піддаються закриттю кліпсами. Однак спонтанні зсуви стентів FcSEMS відбуваються у більш ніж 30% випадків, порушуючи початковы цілі лікування, а іноді, викликаючи ускладнення внизу по ходу шлунково-кишкового тракту. У цьому випадку, доступні дані свідчать про те, що закріплення стентів за допомогою кліпс знижує ризик їх зсуву. Як зазначено вище, видалення кліпс з метою вилучення імпланта може бути проблематичним, але ми сподіваємося, що пристрій для розрізання кліпс стане більш широко доступним. На відміну від ендолюмінального пришивання стента (основний варіант), закріплення кліпсами може виявитися більш доцільним і менш дорогим. Майбутні дослідження дозволять уточнити оптимальну стратегію.

Ендоскопічна повношарова резекція

Повношарова ендоскопічна резекція може зіграти важливу роль у лікуванні раннього раку шлунково-кишкового тракту і має потенціал змінити підхід до лікування передракових субепітеліальних уражень. Петлева резекція тканини, захопленої всередину кліпси OCs, була запропонована в якості надійного методу ендоскопічної резекції з одночасним закриттям дефекту. Дійсно, останні опубліковані клінічні випадки показують, що використання модифікованого приладу кліпси з попередньо зарядженою «петлею-пасткою» є безпечним та ефективним методом для резекцій уражень до 4 см у дванадцятипалій та ободовій кишці. Додаткові дослідження необхідні для визначення всіх ризиків при цій процедурі таі її ролі у клінічній практиці.

Висновки

Досягнення у галузі технології ендоскопічних кліпс та у розумінні користі кліпування збільшили вплив цього втручання на розвиток шлунково-кишкової ендоскопії. Дійсно, ми наближаємося до епохи, у якій ятрогенні перфорації більше не вважаються ускладненням самі по собі, а є ситуаціями, що виникають під час ендоскопії, на зразок гострої кровотечі при поліпектомії. На підставі цього та інших важливих моментів, використання кліпс є все більш та більш корисною навичкою для будь-якого практикуючого ендоскопіста. Додаткові дослідження будуть і надалі розкривати роль застосування ендоскопічних кліпс у клінічній практиці.

ОГЛЯДИ

Неінвазивний підхід до виявлення КРР показує високу чутливість

Аналіз заснований на алгоритмі, який використовує повний аналіз крові (CBCs) з метою визначити ризик розвитку колоректального раку (CRC), і має високий рівень специфіки у відборі пацієнтів, яким могло би допомогти подальше тестування. Про це ізраїльські дослідники повідомили в недавньому випуску Журналу Американської асоціації медичної інформатики.

Дослідники розробили модель виявлення осіб, які можуть мати підвищений ризик виникнення КРР, аналізуючи кров пацієнтів з урахуваннням віку і статі, пов'язаних з ризиком. Для створення моделі вони використовували медичні дані 606 403 ізраїльських пацієнтів, в тому числі 3 135 з діагнозом КРР. Дослідники виявили, що комп'ютерний алгоритм, який аналізує результати аналізу крові з урахуванням віку і статі, може краще прогнозувати ймовірність колоректального раку.

Вони тестували модель, використовуючи медичні записи 173 251 додаткових ізраїльських пацієнтів, більшість з яких мали результати повного аналізу крові, а також групи з 5 061 пацієнта з КРР і 20 552 їх однолітків без КРР, які проживають у Великобританії.

Дослідники відзначили, що незрозуміла залізодефіцитна анемія при наявності кровотечі у шлунково-кишковому тракті повинна спонукати лікарів направляти пацієнтів на додатковий скрінінг КРР, однак лікарі і організації не завжди це роблять.

Продуктивність моделі перевершує принципи ведення хворих на залізодефіцитну анемію і може допомогти лікарям виявити осіб, які потребують додаткової клінічної оцінкиі [для КРР].

Джерело: Gastroendonews

Google почне ставити діагнози пацієнтам

Компанія Google спільно з Mayo Clinic та Гарвардською медичної школою розробили алгоритм, який визначатиме хворобу за введеними при пошуку симптомами.

Нова функція заснована на алгоритмі, запущеному минулого року. Вона показує картки з інформацією від експертів-медиків при пошуку хвороб або симптомів. Наприклад, при пошуку фрази «головний біль з одного боку» можна отримати картки з описами таких хвороб, як «головний біль», «мігрень», «гайморит» і «застуда».

Згідно з Business Insider, функція поки не включена, але Google обіцяє випустити оновлення для мобільного додатку в США найближчими днями.

Лікарі ще не встигли висловитися з приводу введення даного додатку, однак можна прогнозувати, що це призведе до частіших випадків самолікування та, як наслідок, занедбаності хвороб у пацієнтів

Джерело: Business Insider

Виявити рак можна буде по аналізу сечі

Компания Hitachi занимает-Компанія Hitachi займається розробкою ефективного тесту для ранньої діагностики раку молочної залози і колоректального раку. Для виявлення раку не буде потрібно проводити інвазивні процедури, в ході тесту аналізується зразок сечі пацієнта.

Дослідницька група на чолі з Мінору Сакаірі (Minoru Sakairi) проаналізувала зразки, взяті у 15 пацієнтів з раком молочної залози, 15 хворих на колоректальний рак і 15 здорових учасників експерименту. Їм вдалося виявити близько 10 біомаркерів, асоційованих з цими онкологічними захворюваннями, присутність яких дозволяла вірно діагностувати наявність пухлини.

У найближчому майбутньому ефективність тесту буде перевірено на більшій вибірці, яка складатиметься з 200 здорових людей і 200 хворих з раком молочної залози.

Японські вчені - не перші дослідники, які намагаються розробити тест для ранньої діагностики раку на основі аналізу сечі. Вчені з Університету Ліверпуля вже представили діагностичну систему для виявлення раку передміхурової залози, а міжнародна команда дослідників з Іспанії і Великобританії створила тест, що дозволяє виявити рак підшлункової залози.

Джерело: WebMD

Зарубіжний досвід

ЯК Я ВИКОРИСТОВУЮ РЕТРОФЛЕКСІЮ ДЛЯ ПОПЕРЕДЖЕННЯ РАКУ ПРАВОЇ ПОЛОВИНИ ТОВСТОЇ КИШКИ, ВИЯВЛЕНОГО ПРИ КОЛОНОСКОПІЇ

ДЖЕРЕЛО:
Gastroendonews
Переклад з англійської - Климюк Валентин

ДУГЛАС РЕКС, ДОКТОР МЕДИЦИНИ, ОВІДДІЛЕННЯ ГАСТРОЕНТЕРОЛОГІЇ ТА ГЕПАТОЛОГІЇ, МЕДИЧНИЙ ФАКУЛЬТЕТ УНІВЕРСИТЕТУ ІНДІАНИ, УНІВЕРСИТЕТСЬКА ЛІКАРНЯ УНІВЕРСИТЕТУ ІНДІАНИ, США

Колоноскопія є менш ефективною для профілактики правобічної локалізації раку ободової кишки у порівнянні з лівосторонньою локалізацією пухлини. Ризик виявлення раку товстої кишки при колоноскопії пов'язаний з трьома факторами (Таблиця 1). По-перше, виявлення патологічних змін, особливо множинних, додатково інформує лікаря колоноскопіста про підвищений ризик пропущених змін. Я враховую підвищений ризик наявності цих новоутворень і проводжу, щонайменше, два ретельних обстеження правої половини товстої кишки.

По-друге, погана видимість, блідий колір, важкодоступність локалізації новоутворень впливають на ризик пропустити ці зміни. Зубчасті утворення, неполіповидні та поглиблені аденоми розподіляються у правій половині товстого кишківника. Проблему важковловимості змін при колоноскопії можна подолати за допомогою хорошої підготовки перед обстеженням, знань ендоскопістом спектру захворювань, навичок ендоскопіста з розпізнавання патологічних змін та високою чіткістю зображення. Додаткові пристрої, включаючи хромоендоскопію та апарати для обстеження слизової оболонки, використовуються деякими ендоскопістами для збільшення виявлюваності новоутворень.

По-третє, найбільш важливим є навик ендоскопіста, критерієм якого слугує показник виявлення аденом товстої кишки (від англ. «Adenoma detection rate», ADR). Показник виявлення аденом товстої кишки збільшується шляхом вимірювань цього показника та надання звітності, а також навчання техніці обстеження та розпізнавання патологічних змін. Обладнання, що використовується для покращення експозиції та візуалізації важковловимих змін також може збільшити показник виявлення аденом товстої кишки.

Таблиця 1 – Фактори, що сприяють виявленню пухлин після колоноскопії (так звані пост-колоноскопічні пухлини)

Фактор	Предикатори фактора	Способи покращення виявлення
Велика поширеність новоутворень	Перед дослідженням: старший вік, симптоми кровотечі, особливо якщо позитивний результат аналізу на приховану кров або імунохімічного аналізу калу на приховану кров.	Обстеження сегмента кишки два рази або більше
Слабке ендоскопічне розрізнення або приховане розпізнавання	Під час процедури: при першому дослідженні виявлено пухлину, особливо великих розмірів або наявність множинних пухлин. Важко вловимі зміни: локалізація в правій половині товстої кишки. Приховані: проксимальна частина складок, вигини	Поділ дози або підготовка кишківника у день проведення дослідження; навчений ендоскопіст; повторне дослідження; хромоендоскопія; прилади для обстеження слизової оболонки;
Недостатні колоноскопічні навички	Низький показник виявлення аденом товстої кишки (від англ. «Adenoma detection rate», ADR)	Навчання, спрямоване на техніку та виявлення порушень, ендоскопічне обладнання для виявлення важко вловимих і прихованих змін (див. вище)

Зарубіжний досвід

Взаємодія цих трьох факторів визначає результат обстеження. Вкрай важка вловимість змін і також складний доступ до них можуть перешкоджати найбільш кваліфікованому колоноскопісту. Колоноскопія не є ідеальним методом, і експерти шукають шляхи мінімізації ризику виявлення раку між скринінговими обстеженнями, але поки не можуть повністю його уникнути. Іншою крайністю, яка призводить до катастрофи, є висока поширеність захворювання та некваліфікований колоноскопіст.

ЗАГАЛЬНА СТРАТЕГІЯ

Після підготовки до колоноскопії з поділом дози препарату або ж підготовки кишківника безпосередньо у день проведення дослідження, ендоскопіст проводить ретельне обстеження від гирла апендикса до печінкового вигину. Якщо попередня оцінка можливої поширеності захворювання висока до обстеження, або при першому обстеженні виявлено зміни, то проводиться друге дослідження (Схема 1). Колоноскоп знову вводиться до сліпої кишки, і сліпа кишка завжди обстежується повторно при передньому огляді. Це повторне обстеження сліпої кишки є дуже важливим, оскільки сліпа кишка не повністю візуалізується при ретрофлексії, і часто поліпи у сліпій кишці можна пропустити під час проведення колоноскопії.

ПІДХІД АВТОРА ДО ПОВТОРНОГО ОБСТЕЖЕННЯ ПРАВОЇ ПОЛОВИНИ ТОВСТОЇ КИШКИ

Після повторного огляду сліпої кишки приймається рішення про повторний огляд висхідної кишки при передньому огляді або при ретрофлексії. Зокрема, у двох рандомізованих контрольованих дослідженнях було показано, що на число пропущених змін не впливає проведення повторного дослідження при передньому огляді або при ретрофлексії.

Колоноскопіст має розуміти, що цінність дослідження для пацієнта залежить від повторного огляду і зростає незалежно від огляду при передньому огляді або у зворотньому напрямку.

Згідно з цим твердженням виникає питання про те, чи варто проводити огляд правої половини товстої кишки у ретрофлексії. Я надаю перевагу проведенню дослідження у ретрофлексії в багатьох випадках і рекомендую всім колоноскопістам вивчити огляд правої половини товстої кишки у ретрофлексії, оскільки це безпечно і є необхідним прийомом при резекціях деяких поліпів.

Я, зазвичай, вирішую провести повторне дослідження правої половини товстого кишківника, віддаючи перевагу ретрофлексії, ґрунтуючись на наступних факторах: великий діаметр просвіту, просвіт правої половини товстої кишки прямий, без вигинів, частина колоноскопа, що вводиться, пряма (60-90 см інструмента знаходиться дистальним кінцем у сліпий кишці). Усі ці фактори сприяють більш легкому проведенню ретрофлексії.

ТЕХНІКА РЕТРОФЛЕКСІЇ У ПРАВІЙ ПОЛОВИНІ ТОВСТОЇ КИШКИ.

Дистальний кінець ендоскопа знаходиться в або біля

Схема 1

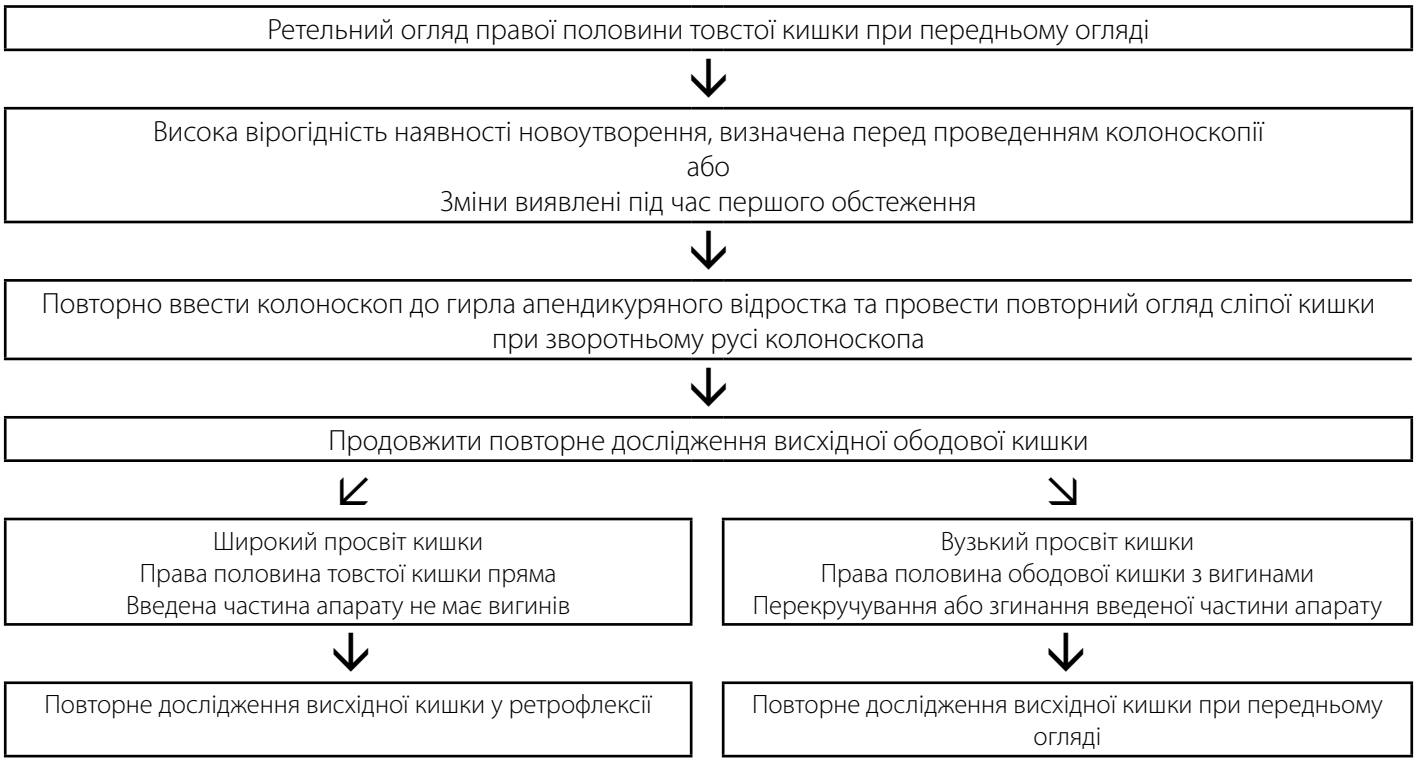

Зарубіжний досвід

сліпої кишки, поверніть гвинти вигину максимально вгору і максимально вліво. Частина інструменту, що згинається, буде прикріплена у верхньо-нижній площині відхилення (спробуйте це без пацієнта, щоб зрозуміти динаміку частини апарату, що згинається). Поверніть частину, що вводиться, проти годинникової стрілки, щоб досягти ретрофлексії. Якщо сліпа кишка велика, то ілеоцекальний клапан можна побачити, але тільки тоді, коли дистальний кінець апарату буде знаходиться дистально по відношенню до клапана. Потрібно зробити фотографію та продовжити дослідження. Інструмент відводиться в бік печінкового вигину, де потрібно ще раз зробити фото. Ретрофлексія відновлюється при спрямуванні елемента управління вгору-вниз і вправо-вліво і одночасному відведенні ввідної трубки таким чином, щоб частина, що згинається, створювала мінімальний тиск на стінку кишки при її розслабленні. Колоноскоп просувають досить далеко, щоб переконатися, що відновлення прямого огляду збігається з таким при першому дослідженні правої половини товстої кишки.

ДОКУМЕНТАЦІЯ

Детальне документування необхідне для оцінки якості показників інтубації сліпої кишки і також має важливе значення для захисту від звинувачень у некомпетентності, стверджуючих про недбале обстеженні правої половини товстої кишки. Перегляд фотографій гирла апендикса та ілеоцекального клапана (і термінальних відділів клубової кишки, якщо вона була досягнута) підтверджує, що була досягнута інтубація сліпої кишки. Додаткові фото правої половини товстої кишки при прямому огляді і, особливо, під час повторного обстеження в ретрофлексії (Фото 1) підтверджують відповідну підготовку і проведення сучасного обстеження.

РЕЗЮМЕ

Покращення захисту від раку правої половини товстої кишки - основна мета сучасної колоноскопії. У разі високого ризику наявності новоутворення при попередній оцінці, або коли при першому обстеженні визначається наявність істотних патологічних змін, два або більше ретельних обстеження є звичайною тактикою.

Чи буде повторне обстеження проводитись з переднім або зворотнім оглядом не має вирішального значення для оптимального виявлення утворень, але ретрофлексія у проксимальному відділі товстої кишки має практикуватися через її важливу роль при резекції деяких поліпів.

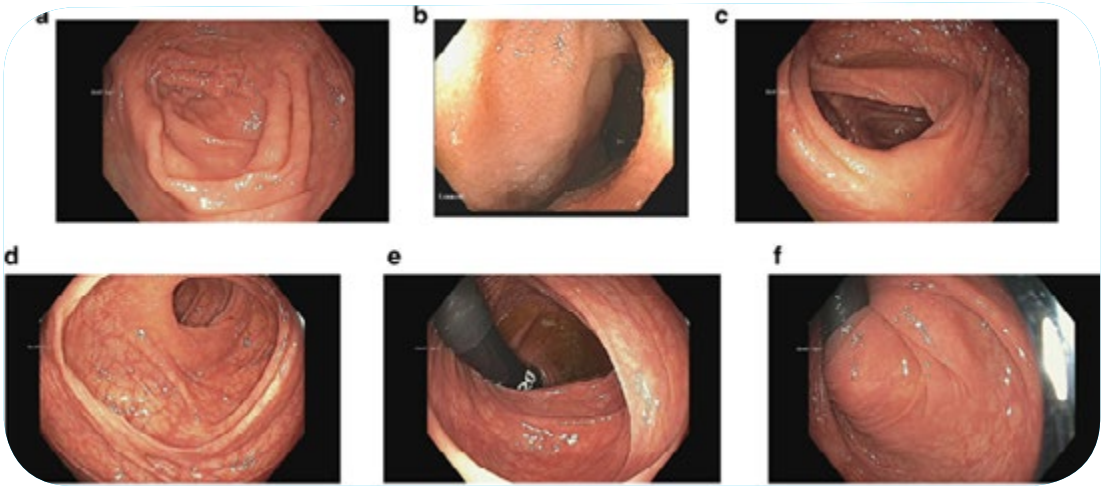

Фото 1 – Приклади високоякісного документування обстеження правої половини товстої кишки.
(a) Гирло апендикса. (b) Термінальна частина клубової кишки. (c) Ілеоцекальний клапан. (d) Передній огляд висхідної кишки біля печінкового вигину. (e) Огляд проксимальної частини висхідної кишки у ретрофлексії. (f) Ретрофлексія біля печінкового вигину.

АНОНСИ ТА ОГОЛОШЕННЯ

30 червня - 1 липня

В Ужгороді відбудеться науково-практична конференція з міжнародними участниками «Актуальні питання радіаційної онкології в Україні».

Очікується 180 учасників з України, Білорусі, Німеччини, Швейцарії, США.

Організатор заходу: Українське товариство радіаційних онкологів.

61024, г. Харків, вул. Пушкінська, 82.

Тел. (057) 704-10-65, 704-10-77

Співорганізатори: Національний інститут раку МОЗ України, Інститут медичної радіології ім. С.П. Григор'єва НАМН України

До 30 червня

Приймаються зауваження до проекту наказу МОЗ «Про затвердження та впровадження медико-технологічних документів зі стандартизації медичної допомоги при перфоративній виразці шлунка і 12-палої кишки» (http://www.moz.gov.ua/ua/portal/dn_20160530_0.html)

Пропозиції та зауваження група розробників проекту просить надсилати до Медичного департаменту МОЗ України або в електронному вигляді за адресою: medstandards@dec.gov.ua

Контактна особа - А.Н. Ліщишина тел. (044) -536-13-40

До 15 липня

Міністерство охорони здоров'я України приймає пропозиції та зауваження до проекту постанови Кабінету Міністрів України «Питання формування госпітальних округів» (http://www.moz.gov.ua/ua/portal/Pro_20160615_0.html).

Надсилати свої напрацювання можна до Міністерства охорони здоров'я України за адресою: вул. Грушевського, 7, м Київ, 01601 або на електронні адреси: karpinska@moz.gov.ua; vlodek@moz.gov.ua

Консультант: Карпінська Леся Григорівна тел. (044) 226-23-31

Лікарські секрети

Питання: Хто мав досвід дослідження пацієнта за допомогою відеокапсульної ендоскопії? Які результати?

Відповідь:

Гайдуков В.О., Міхно В.Т., Хажалія І.З. з Донецького обласного клінічного територіального медичного об'єднання, відділення ендоскопії близько 6 років тому описували подібне дослідження.

«Нами була проведена відеокапсульна інтестіноскопія 10 пацієнтам у віці від 24 до 60 років (середній вік 42 роки), які перебували на амбулаторному лікуванні у гастроентеролога і сімейного лікаря. Серед обстежених було 6 чоловіків (60%) і 4 жінки (40%). Відеокапсульна ендоскопія проводилася за допомогою відеокапсульного комплексу MiroCam (Корея).

Перед початком дослідження було проведено клінічне обстеження хворих, а також було застосовано лабораторні та інструментальні методи дослідження. Пацієнти були направлені на діагностику з метою виключення патології тонкого кишечника, а саме прихованої шлунково-кишкової кровотечі, целіакії, хворобі Крона, новоутворень.

Нами були виявлені: хвороба Крона (1), поліп тонкої кишки (1), атрофічні зміни слизової клубової кишки (2), лімфангіектазія (1), еритематозні зміни слизової (3), паразити (2). У трьох пацієнтів (30%) у тонкому кишківнику були виявлені ознаки прихованої кровотечі у вигляді множинних слизових геморагій і наявності крові. Слід зазначити, що пацієнт, у якого завдяки капсульній ендоскопії були виявлені паразити, попередньо цілеспрямовано був обстежений іншими методами, які давали негативний результат. У одного з пацієнтів були виявлені множинні, правильної кільцеподібної форми, дефекти слизової до 1,5-2 мм в діаметрі з наявністю непошкодженої слизової в центрі. У деяких ділянках ерозії мали зливний характер, при цьому чітко простежувалася їх правильна кільцеподібна форма. Саме правильна кільцеподібна форма дефектів слизової не виключає їх паразитарний генез».

Фото номеру

МІЧІГАН США

ЛЮДИНА, ЯКА БУЛА ВИПИСАНА ЗІ ШПИТАЛЮ БЕЗ СЕРЦЯ

Стен Ларкін, який страждає від генетичного захворювання серця (аритмогенної дисплазії правого шлуночка), був переведений на портативний апарат штучного серця компанії SynCardia, який замінює функцію серця, і по суті став першим пацієнтом в Мічігані, США, якого виписали зі шпиталю без серця. Стен прожив з апаратом 555 днів, перш ніж дочекався своєї черги на донорське серце.