Червень 2016 випуск 1

Medicīs

Використання ретрофлексії як прийому при видаленні великих поліпів кишківника

сторінка 6

Дослідники розробили новий підхід до діагностики раку кишківника

сторінка 4

НОВИНИ

Theranos визнав результати своїх дворічних аналізів невірними

Гучний медичний стартап Theranos, що належить американці Елізабет Холмс, почав розсилку своїм клієнтам скоригованих результатів аналізів, фактично визнавши недійсними всі тести за 2 роки за інноваційною методикою «однієї краплі крові».

Нагадаємо, Theranos, який досяг 2014 року капіталізації в $9 мільярдів, пропонував людям виявити сотні можливих хвороб усього за однією краплиною крові, взятою з пальця. Для цього стартап застосовував своє обладнання Edison.

Останнім часом суперечлива методика спричиняла все більше галасу, і, у кінцевому підсумку, нею зацікавилася влада, яка відкрила розслідування діяльності Theranos.

Зараз компанія відзвітувала агентству з охорони здоров'я, що бере участь в розслідуванні, про виправлення десятків тисяч тестів. Це означає, що результати всіх цих тестів могли бути просто невірними.

Джерело: http://techcrunch.com

В Україні вперше пересадили легені від живого донора

Фахівці ДУ «Національний інститут хірургії та трансплантології імені О.О. Шалімова» Національної академії медичних наук України вперше в Україні виконали трансплантацію легенів хворій з легеневою гіпертензією. Донорами трансплантатів (нижніх долей легенів) виступили батько і мати пацієнтки. Стан донорів і реципієнта відповідає часу і тяжкості перенесеного оперативного втручання.

Трансплантації легенів і органокомплексу «серце-легені» в Україні потребують більш ніж 1000 хворих.

У більшості випадків трансплантують спеціальні донорські легені, вилучені у посмертного донора. Операції з трансплантації легенів від живого донора, які проводяться в разі відсутності донорського органу, є надскладними і вимагають високого хірургічного професіоналізму та чіткої організації трансплантаційного процесу.

Джерело: Інтерфакс-Україна

ВООЗ попереджає: вірус Зіка скоро з'явиться в Європі

Вірус Зіка, який спричиняє захворювання нервової системи і мікроцефалію, який вперше виявили в Африці, через кілька місяців почне поширення і в Європі. Про це в Женеві повідомила керівник ВООЗ у країнах Африки Матшидісо Моеті.

Зараз вірус Зіка зареєстрований на території понад 50 країн, розповсюдившись після спалаху епідемії 2015 року в Бразилії.

України у списках ВООЗ немає, але в Міністерстві охорони здоров'я України вважають, що вірус Зіка мо-

жуть переносити одразу 53 види комарів, що живуть в Україні.

Лихоманка Зіка викликає у хворих незначне підвищення температури та погіршення самопочуття, легкий біль у голові, м'язах та суглобах, а також висипання на шкірі, і минає за кілька днів або за тиждень. За даними ВООЗ, є "серйозні підозри", що ця хвороба може спричиняти мікроцефалію та пошкодження мозку новонароджених дітей, якщо нею перехворіє вагітна жінка. Також вчені заявляють про можливий зв'язок хвороби Зіка з деякими іншими серйозними неврологічними ускладненнями.

Джерело: Радіо Свобода

Дослідження

ПРИЙОМ ПРЕПАРАТУ ВІД РОЗСІЯНОГО СКЛЕРОЗУ ПІДВИЩУЄ РИЗИК РОЗВИТКУ КОЛОРЕКТАЛЬНОГО РАКУ

ДЖЕРЕЛО:
Neurology
Переклад з англійської - Арська Олена

Препарат для лікування розсіяного склерозу «Мітоксантрон» може бути пов'язаний з підвищеним ризиком розвитку колоректального раку, згідно з дослідженням, опублікованим в журналі Neurology - медичному виданні Американської академії нейрології. «Мітоксантрон», що чинить пригнічувальну дію на імунну систему, уперше був розроблений як хіміотерапевтичний засіб для лікування ракових пухлин.

«Мітоксантрон» використовується для лікування агресивних зворотно-ремітуючих або прогресуючих захворювань на розсіяний склероз. Німецькі дослідники спостерігали за всіма хворими на розсіяний склероз, яким був призначений «Мітоксантрон» в період з 1994 по 2007 роки, і простежили їх до 2010 року.

Із 676 людей у 37, або 5,5%, після прийому препарату було діагностовано рак. Серед них 9 осіб з раком грудей, 7 - з колоректальним раком і 4 - з гострим мієлолейкозом.

Рівень захворюваності на лейкемію у пацієнтів, що приймали «Мітоксантрон», був у 10 разів вищим, ніж середній показник по Німеччині. Рівень захворюваності на колоректальний рак, серед якого рак товстої та прямої кишки, був у три рази вищим від середнього показника. Рівень захворюваності на рак грудей та інші ракові пухлини був на рівні з середніми показниками і не може бути пов'язаний з прийомом препарату.

Дослідники також врахували чинники, такі як загальна сумарна кількість вживаного препарату та спільний прийом інших імунопригнічуючих ліків, які впливають на ризик розвитку раку. Найбільш високий фактор ризику розвитку раку на момент початку прийому препарату був у пацієнтів старшого віку.

Незважаючи на підвищений ризик розвитку мієлолейкозу або колоректального раку, загальний показник захворюваності знаходився на досить низькому рівні, щоб судити про небезпеку подальшого застосування цього препарату пацієнтами, що страждають на розсіяний склероз.

«Мітоксантрон» - єдиний підтверджений препарат для лікування людей з прогресуючим склерозом без рецидивів, і має бути розглянутим для лікування людей з швидким перебігом захворювання. До того ж, безліч нових та більш ефективних препаратів для лікування розсіяних склерозів недоступні для більшості людей в багатьох країнах з економічних причин, тому «Мітоксантрон» використовують для лікування людей з активними формами захворювань.

Проведене дослідження має бути підтверджено, і, у разі підтвердження, пацієнти, що приймають препарат, мають спостерігатися у колоноскопістів для своєчасного виявлення колоректального раку, який ефективно піддається лікуванню в разі ранньої діагностики.

> "ІЗ 676 ЛЮДЕЙ У 37, АБО 5,5%, ПІСЛЯ ПРИЙОМУ ПРЕПАРАТУ БУЛО ДІАГНОСТОВАНО РАК. СЕРЕД НИХ 9 ОСІБ З РАКОМ ГРУДЕЙ, 7 - З КОЛОРЕКТАЛЬНИМ РАКОМ І 4 - З ГОСТРИМ МІЄЛОЛЕЙКОЗОМ."

Тема номеру

3D ГІДРОГЕЛЕВІ БІОЧІПИ ДОПОМОГЛИ У ВИЯВЛЕННІ РАКУ

Джерело: Cancer Medicine

Дослідники з Московського фізико-технічного інституту (МФТІ),

Інституту молекулярної біології, Інституту біоорганічної хімії та низки інших російських наукових центрів розробили новий підхід до діагностики раку кишківника..

ПРОТОТИП ТЕСТ-СИСТЕМИ ВІРНО ПЕРЕДБАЧАЄ ДІАГНОЗ КРР В 95% ВИПАДКІВ, ПРОТИ 79% ВИЗНАЧЕНИХ ЗА ТРАДИЦІЙНИМ МЕТОДОМ

Вчені розробили спеціальний біочіп на основі гідрогелю, який дозволяє діагностувати рак кишківника.

Використовувані в даний час методи діагностики є недосконалими. Аналізи, проведені «в пробірці», in vitro, мають низьку специфічність, а інвазивні методи такі як колоноскопія не тільки травматичні, але і не завжди ефективні за ранньої діагностики, оскільки не дозволяють показати повну картину розвитку і поширення КРР.

Метод, запропонований вченими, заснований на одночасному виявленні у крові пацієнтів одразу багатьох різних речовин. Це аутоантитіла проти онкоасоційованих гліканів (виявляються у сироватці крові на ранніх стадіях раку), імуноглобуліни різних класів, а також онкомаркери, молекули, що продукуються клітками пухлини.

Дослідники створили прототип тест-системи, що дозволяє одночасно виміряти концентрацію онкомаркерів білкової природи, аутоантитіл до гліканів, а також імуноглобулінів G, A та M у крові людини. Зважаючи на те, що більшість білкових маркерів не є специфічними по відношенню до локалізації та типу пухлини, вчені об'єднали їх у групи - так звані діагностичні та прогностичні сигнатури (комбінації білкових онкомаркерів та антитіл до гліканів та ін.).

Використовуючи створений прототип, вчені проаналізували сироватки крові 33 пацієнтів з КРР, 69 здорових донорів, а також 27 пацієнтів із запальними захворюваннями кишківника. Захворювання, подібні до хвороби Крона або дівертикулітів, можуть у довготривалій перспективі призводити до КРР, однак при діагностиці хвороби їх вкрай небажано плутати між собою - система лабораторного аналізу повинна бути не тільки чутливої, а й точною.

Такий підхід дозволив перевершити сучасні методи. За допомогою прототипу тест-системи на основі діагностичних сигнатур вдалося вірно передбачити діагноз КРР у 95% випадків, проти 79%, визначених традиційним методом. Чутливість виявлення КРР (пацієнти з II-IV стадією КРР) склала 87% проти 21%: таке збільшення, безумовно, є значним досягненням. Специфічність методу склала 97%.

Чутливість діагностичної методики - це її здатність виявити хворобу під час тестування. Чим вона вища, тим краще, але однієї лише чутливості для постановки діагнозу замало: діагностика має бути коректною і в тих випадках, коли мова йде про якийсь інший діагноз, метод не повинен вказувати на рак за його відсутності.

Саме здатність точно передбачати діагноз виражається першим числом 95% - в середньому у 95 пацієнтів зі 100 хвороба буде визначена вірно. Чутливість 87% свідчить про те, що зі 100% випадків у хворих з КРР у 87% визначиться КРР. Традиційний метод виявлення КРР показав чутливість 21%, це означає, що деякі пацієнти з КРР будуть визнані здоровими. А при наявності серед всіх пацієнтів хворих запальними захворюваннями кишківника рак буде вірно визначено в 97% випадків.

«Розроблений в ІМБ РАН метод є надзвичайно перспективним для допомоги в діагностиці захворювань шлунково-кишкового тракту, і, будемо сподіватися, що незабаром створені на основі цього методу тест-системи з'являться у клінічних лабораторіях нашої країни», – поділилася Жанна Зубцова, к.ф-м.н., доцент МФТІ, один з авторів розробленого підходу.

ОГЛЯДИ

Інфрачервоні технології у безінвазивній діагностиці шлунково-кишкового тракту

Згідно з дослідженнями Державного університету штату Джорджія, США, найменш інвазивним способом обстеження ульцеративного коліту - однієї з важких форм шлунково-кишкового розладу, є використання новітніх інфрачервоних технологій. Вони можуть стати швидким та економічно ефективним методом для визначення розладів, які виключають необхідність проведення біопсії та інвазивних досліджень людського організму.

Цей метод включає спектроскопічне дослідження сироватки крові на підвищений вміст манози (цукру, який є маркером для колітів) за допомогою Фур'є-ІК-спектроскопа порушеного повного відображення (ATR-FTIR). Ця технологія чутлива до вібрацій у хімічних зв'язках молекул у зразках сироватки і вимагає мінімальної підготовки зразка.

Технологія вже випробувана в лабораторних умовах на мишах і в подальшому може бути доопрацьована для використання у портативних пристроях, таких як глюкометр, застосовуваний хворими на діабет.

Джерело: Journal of Biophotonics

У Китаї з'явився претендент на пересадку голови

У Китаї почалося формування черги з бажаючих пересадити голову. Першим претендентом став 62-річний співробітник газової компанії Ван Хуаньмінь, який ось уже шість років залишається повністю паралізованим.

Відомо, що чоловік утратив здатність рухатися після того, як узяв участь в жартівливому бою зі своїм приятелем. В результаті він отримав серйозну травму, яка прикувала його до ліжка.

Зараз він хоче собі нове тіло. Видання повідомляє, що операція, ймовірно, відбудеться у Харбіні, і провести її має відомий хірург-трансплантолог Рен Сяопін.

Відомо, що він уже не перший, хто виступив з ініціативою з пересадки людських голів. До нього таку ідею висунув італійський хірург Серджіо Канаверо, який у 2017 має намір пересадити голову російського програміста Валерія Спірідонова, який страждає на спінальну аміотрофію. Проведення операції заплановано в Німеччині. Вартість операції складе не менше 10 мільйонів євро.

Джерело: Miami Herald

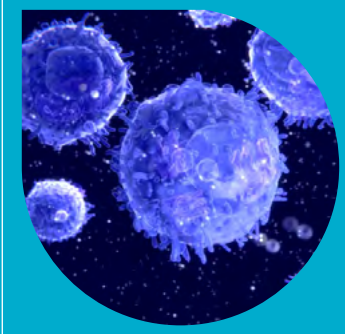

Новий підхід до імунотерапії раку

У звіті Інституту Раку Дани Фарбер йдеться про новий підхід до імунотерапії. Цей підхід провокує імунну систему атакувати пухлини, змінюючи ідентифікаційні характеристики ключових імунних клітин та розподіляючись крізь пухлину. Ці клітини, відомі як Т регулятори (Treg), як правило, перешкоджають більш агресивним клітинам, Т-ефекторам (Teff), атакуючим пухлини. Дослідники показали, що ізолювання ключового протеїну в клітинах Treg робить їх нестабільними, вони переходять в Teff і приєднуються до нейтралізації пухлини.

Перетворення Treg на Teff відбувається тільки у запальних станах, і вони успішно борються з безліччю пухлин. Як результат, Treg впроваджені до нормальної тканини організму людини, здійснюють стримуючий вплив на свої, місцеві Teffs, захищаючи здорові органи і тканини від атаки. Це розширює можливості терапії, яка сконцентрована на боротьбі імунної системи з пухлиною, не викликаючи побічних уражень та шкоди. Головне завдання у новому методі - змінювати тільки Treg всередині пухлини і залишати інші Treg в організмі без змін.

Даний метод вже показав свою ефективність на лабораторних мишах, і тепер розробляється наступний етап для проведення клінічного дослідження на пацієнтах.

Джерело: Dana-Farber Cancer Institute

Зарубіжний досвід

ВИКОРИСТАННЯ РЕТРОФЛЕКСІЇ ЯК ПРИЙОМУ ПРИ ВИДАЛЕННІ ВЕЛИКИХ ПОЛІПІВ КИШКІВНИКА

ДЖЕРЕЛО:
http://www.gastroendone-
Переклад з англійської - Климюк Валентин

ФРЕДЕРІК ГАНДОЛЬФО – ДОКТОР МЕДИЧНИХ НАУК, ГАСТРОЕНТЕРОЛОГІЧНА АСОЦІАЦІЯ ЛОНГ АЙЛЕНДА ПРИ УНІВЕРСИТЕТСЬКОМУ ГОСПІТАЛІ УІНТРОПА, НЬЮ-ЙОРК, США.

Я хотів би поділитися цікавим досвідом для висвітлення кількох технік ендоскопічного видалення великих поліпів. Декілька місяців тому у пацієнта було виявлено великий поліп, план лікування якого був незрозумілим. Цей пацієнт був направлений зі скаргами до одного з наших госпіталів, де у нього були виявлені анемія і позитивна реакція на гваякову пробу. На колоноскопії цей великий поліп було виявлено у висхідній ободовій кишці:

Пухлина гранулярного типу поперечного уширення (червоні стрілки показують межі ураження)

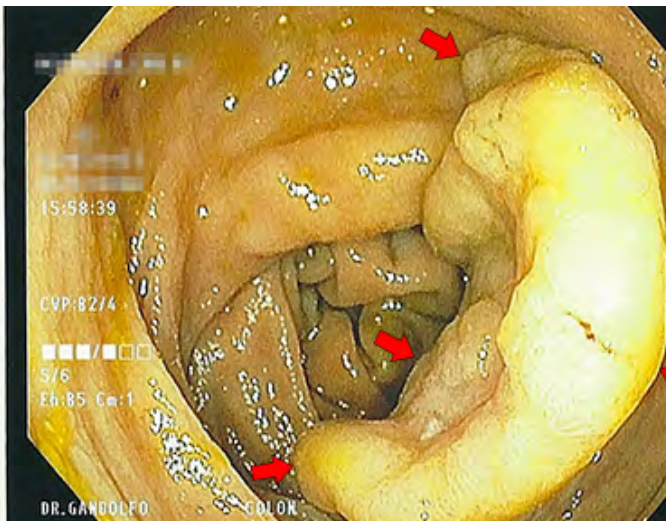

На мій погляд, все, що містить термін «пухлина», має бути видаленим з людського організму якомога швидше. Так як же ми це зробимо?

Як ви, мабуть, здогадалися, ендоскопічна резекція слизової - найбільш простий і безпечний спосіб видалення великого поліпа на кшталт цього. Як завжди, ми обережно досліджуємо межі ураження, а також дивимося на межі, щоб побачити наявність будь-яких передумов до збільшення ураження (в цьому випадку я використовую розчин солі з метиленовим синім).

Починаючи з периферійних меж ураження (частина, найбільш близька до наконечника ендоскопа), введення і резекція з жорсткою петлею здійснюється кілька разів

Після підняття периферійних меж ураження

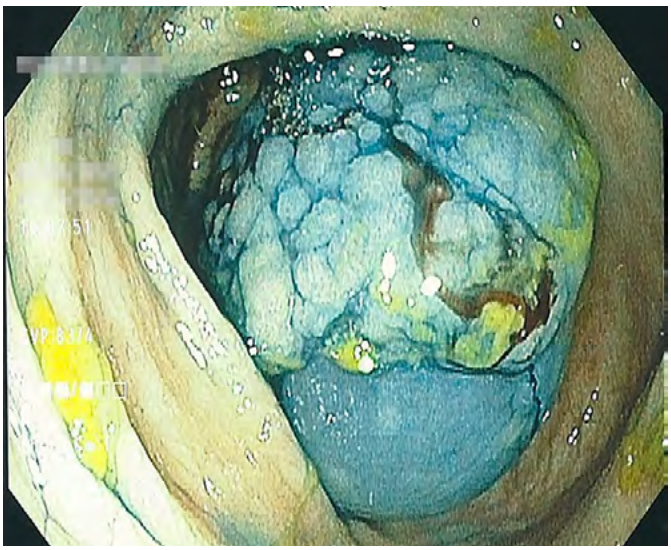

по невеликих фрагментах до тих пір, поки більша частина поліпа не буде видаленою. Що було найскладнішим у цьому ураженні, так це не його розмір, а той факт, що більша частина поліпа розташована ближче до центру (близько 15% всієї площі), і просто зісковзувала, незважаючи на те, що я добре захоплював уражену ділянку.

Іноді зміна положення ураженої ділянки - це якраз те, що дозволяє з нею впоратися. Кращий кут між петлею і поліпом може бути різним. В цьому випадку загинання ендоскопа в висхідній кишці було ключовим прийомом, необхідним для видалення залишків поліпа.

Вигнутий вид основи поліпа: (L) Сині стрілки показують колоноскоп; (R) Червоні стрілки показують тканину поліпа, що залишилася

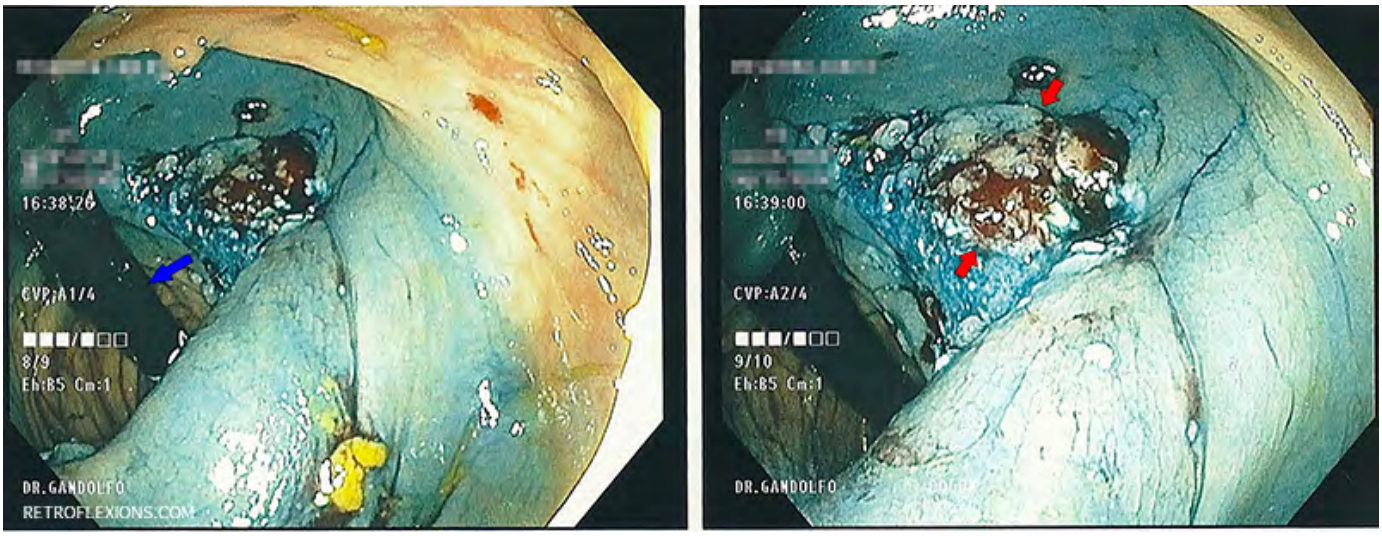

Тепер, залишивши поліп в такому положенні, можна зробити його доступним з кращого кута, де він був виведений і потім видалений петлею. Деякі краї потім були «підведені» гарячою авульсією для біопсії. У вигнутому положенні декілька кліпс було встановлено на найближчі поверхні біля країв частини, яка була щойно резецована, оскільки це найбільш глибока частина резекції.

Після резекції: (L) Основа поліпа; (R) Після трьох кліпс, встановлених у загин. Всього поблизу цього дефекту було використано 8 кліпс.

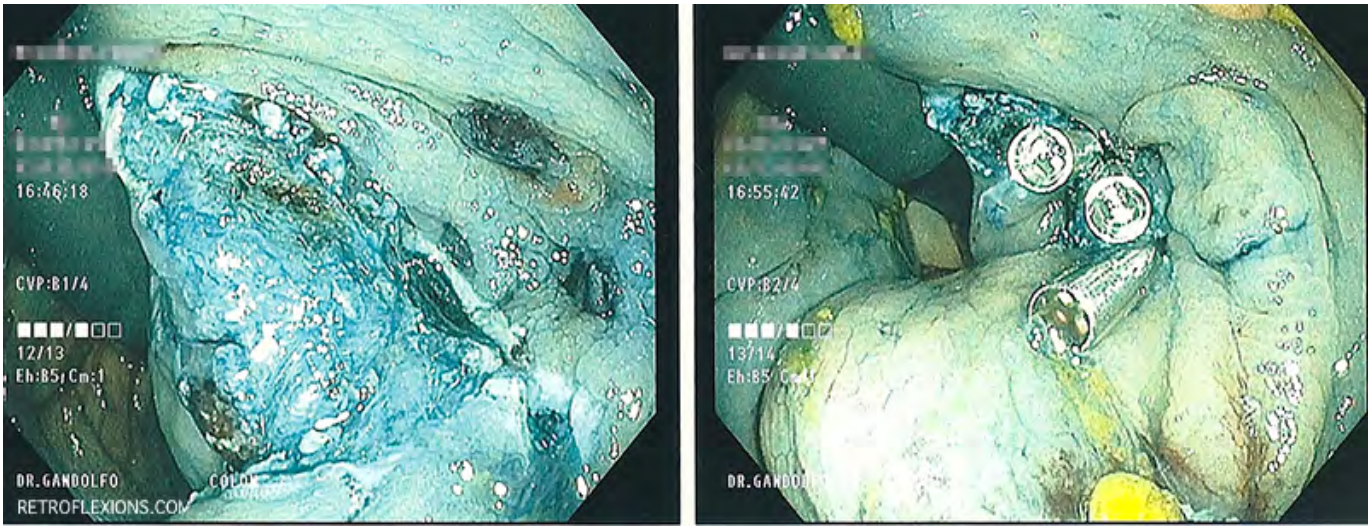

У підсумку, ось кілька підказок. Коли видаляєте великі поліпи, як цей, тримайте напоготові все обладнання на відстані витягнутої руки вашого персоналу. Будьте терплячими, це може забрати час. Краще зробити це з першого разу! Використовуйте різноманітні гнучкі техніки (як ретрофлексія) відповідно до умов, які диктує ситуація

АНОНСИ ТА ОГОЛОШЕННЯ

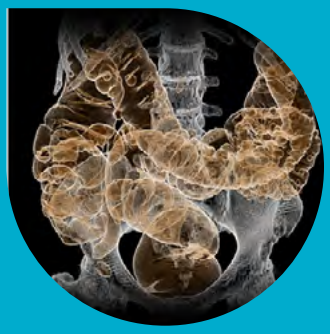

16-17 червня

Найновітніші технології в теоретичній та клінічній гастроентерології

В Дніпропетровську відбудеться міжнародна науково-практична конференція «IV наукова сесія Інституту гастроентерології НАМН України. Найновітніші технології в теоретичній та клінічній гастроентерології ».

Організатори заходу: Інститут гастроентерології НАМН України, Асоціація з вивчення та лікування хвороб органів травлення в Україні.

Очікується участь близько 900 фахівців, в тому числі з України, Білорусі, Польщі та Німеччини.

Місце проведення: Єврейський діловий центр «Менора», вул. Шолом Алейхема 4/26. Вхід з вулиці Шолом Алейхема.

Контактні телефони: (0562) 27-59-16, (098) 828-45-47, тел. / Факс (056) 760-33-05

Участь безкоштовна, без попереднього запису

Початок реєстрації 16 червня о 08:00

Перфоративна виразка шлунка і дванадцятипалої кишки: громадське обговорення клінічних протоколів

На громадське обговорення винесено проект наказу Міністерства охорони здоров'я України «Про затвердження та впровадження медико-технологічних документів зі стандартизації медичної допомоги при перфоративній виразці шлунку та дванадцятипалої кишки».

Ознайомитися з проектами можна за посиланням: http://www.dec.gov.ua/mtd/proekty.html

Пропозиції та зауваження надсилати до 30 червня 2016 року до Департаменту медичної допомоги МОЗ України або в електронному вигляді на e-mail: medstandards@dec.gov.ua

Контактна особа - Олена Михайлівна Ліщишина.

Тел.: (044) 536-13-40

Лікарські секрети

Скільки разів, з точки зору здорового глузду, можна видаляти рецидивні гіперпластичні поліпи у шлунку? Чи має сенс обробка аргоноплазмовим коагулятором залишкового сланкого компонента як профілактика повторного рецидиву? 5 разів видаляла поліпи в антральному відділі, через півроку виростають наново.

Відповідь лікарів: Наші японські колеги гіперпластичні поліпи у шлунку видаляють виключно рідко, тільки за умов наявності сформованої ніжки або ускладнень. В інших випадках - ерадикаційна терапія (при + Н.р.) і спостереження. Як правило, після ерадикації вони зменшуються у розмірах і з часом повністю зникають. У наших спостереженнях відбувалося те ж саме.

В антральному відділі під час гістологічного дослідження реактивну гіперплазію епітелію можна знайти практично у кожному випадку. Тому, якщо до зрізу не потрапила ділянка, власне, ерозії (або вона епітелізувалась), морфолог може відповісти: «гіперпластичний поліп». Видалення ж такого «поліпа» запускає порочне коло: травма - запалення - гіперплазія.

Джерело: Ендоскопічний портал

Фото номеру

БОСТОН США

НОВИЙ РЕАЛІСТИЧНИЙ ДИТЯЧИЙ МАНЕКЕН

Бостонський дитячий госпіталь спільно зі студією кінематографічних візуальних ефектів Fractured FX розробив новий реалістичний дитячий манекен для навчання проведенню складних комплексних операцій. Модель облаштована штучними шкіряними, жировими та м'язовими тканинами, кровоносними судинами з властивістю пульсування і кровотечі..